familial de l'affection. C'est une anomalie évolutive, ce n'est pas une inflammation. MARIE n'admet pas l'interprétation de DÉJERINE et LETULLE. La sclérose est banale, vasculaire. D'ailleurs DÉJERINE lui-même est revenu sur sa première opinion, et considère que la sclérose névroglique est une lésion secondaire, subordonnée à la dégénérescence des éléments nerveux.

ARTICLE III

AMYOTROPHIES PROGRESSIVES PRIMITIVES

Les amyotrophies primitives sont caractérisées par une atrophie musculaire progressive avec intégrité des nerfs périphériques et des centres nerveux. Elles comprennent, suivant les localisations prédominantes de l'atrophie, un certain nombre de types morbides qu'on a beaucoup multipliés et dont les principaux sont : 1° La *paralysie pseudo-hypertrophique de* DUCHENNE; 2° La *forme infantile* de DUCHENNE ou *type facio-scapulo-huméral* de LANDOUZY-DÉJERINE; 3° La *forme juvénile* d'ERB.

1° Étiologie. — Tantôt l'amyotrophie existe à l'*état individuel* survenant chez un sujet sans antécédents héréditaires.

Le plus souvent c'est une maladie *héréditaire* et *familiale* se transmettant des parents ou des grands parents aux enfants (DUCHENNE, LANDOUZY et DÉJERINE, MARIE et GUINON, etc.). Le cas le plus fréquent est celui de la coexistence de la même maladie chez plusieurs frères en même temps que chez les oncles.

Les garçons sont plus prédisposés que les filles. L'affection débute à toutes les périodes de l'enfance, mais la paralysie pseudo-hypertrophique se développe en général dans la première enfance, le type facio-scapulo-huméral dans la deuxième, le type d'ERB à l'adolescence.

2° Anatomie pathologique, pathogénie. — La lésion est purement musculaire, disent LANDOUZY et DÉJERINE.

LÉPINE admet un trouble fonctionnel de la moelle analogue à celui qui produit les atrophies d'origine articulaire.

PILLIET suppose une influence trophique d'origine cérébrale.

RAYMOND croit qu'il y a des transitions entre l'amyotrophie et la myélopathie (cas de CH. MARIE, SEELIGMÜLLER, STRUMPELL).

Le muscle se présente sous deux aspects : tantôt il est diminué de volume, dur, rouge pâle, tantôt augmenté de volume, mou, tirant sur le jaune. Dans le premier cas, il s'agit d'une sclérose interfibrillaire et interfasciculaire, dans le second d'une infiltration graisseuse entre les fibres. La fibre elle-même est atrophiée, diminuée de diamètre dans le sens de sa largeur, envahie à ses deux extrémités par le tendon qui semble se prolonger dans le muscle (ROTH). Plus rarement, il y a myosite (multiplication des noyaux du sarcolemme) ou dégénérescence granulo-graisseuse. A côté des fibres atrophiées, on trouve aussi de rares fibres hypertrophiées (LANDOUZY et DÉJERINE, EULENBOURG).

Il n'existe de lésions ni des nerfs [1], ni de la moelle (LANDOUZY et DÉJERINE, BLOCQ et MARINESCO).

Toutefois à côté de la myopathie pure, il existe une série d'observations relatives à des amyotrophies familiales et progressives, dans lesquelles on a noté des lésions musculaires, nerveuses et médullaires. Leur grand nombre, leurs variétés, ne permettent pas d'en faire un classement satisfaisant. Beaucoup de cas peuvent servir d'intermédiaires entre les types myopathiques, névritiques ou myélopathiques de l'atrophie musculaire.

Signalons cependant l'*amyotrophie spinale progressive de la première enfance*, décrite par HOFFMANN et dans laquelle les cellules des cornes antérieures se détruisent sur une grande hauteur de la moelle; les *amyotrophies du type Charcot-Marie*, caractérisées par une lésion médullaire dans laquelle on retrouve à la fois la localisation du tabes et celle de l'atrophie musculaire progressive (MARINESCO), sclérose des cordons postérieurs et atrophie des cellules des cornes antérieures; de plus une névrite périphérique interstitielle avec intégrité des racines antérieures, et les lésions musculaires habituelles; les *amyotrophies du type*

[1] GOMBAULT, se servant de la méthode de PAL, a observé des altérations du cylindraxe des nerfs intramusculaires.

L'atrophie atteint rarement les sus- et sous-épineux et le sous-scapulaire.

c. *Période de généralisation.* — La deuxième période peut rester stationnaire. Le plus souvent, après une longue rémission, l'atrophie se généralise aux muscles abdominaux, sacro-lombaires, aux muscles du cou, à ceux des membres inférieurs.

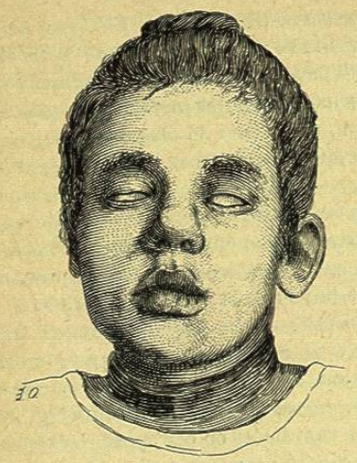

Fig. 74.
Myopathie, type Landouzy-Déjerine ; aspect de la face.

En général les muscles des mains et des pieds sont respectés. A l'envahissement de ces muscles correspondent des impotences et des déformations analogues à celles que nous avons déjà signalées plus haut.

L'évolution est lente et se prolonge pendant vingt, trente et quarante ans. La mort n'arrive pas du fait de l'affection myopathique, mais par suite de complications intercurrentes (tuberculose pulmonaire) ou de cachexie.

C. Type scapulo-huméral ou forme juvénile d'Erb. — Cette forme se montre dans l'adolescence, débute par la ceinture scapulaire, s'étend au tronc, au bassin, aux membres inférieurs, surtout aux mollets.

Elle respecte la face et s'accompagne d'hypertrophie ou de pseudo-hypertrophie au niveau du deltoïde, du triceps, des jumeaux. Ce sont les seules divergences qu'elle présente avec la

Fig. 75.
Myopathie progressive ; atrophie généralisée ; lordose lombaire.

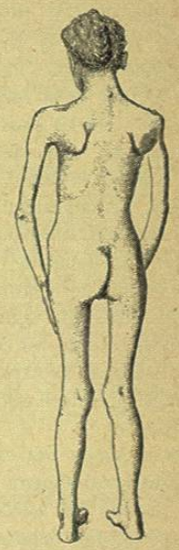

Fig. 76.
Myopathie progressive ; atrophie généralisée ; détachement des omoplates.

forme précédente dont elle partage les symptômes et l'évolution.

On a multiplié comme à plaisir les formes des myopathies. C'est ainsi que Zimmerlin a décrit un *type scapulo-huméral* analogue à celui d'Erb *sans hypertrophie*. Leyden-Möbius ont tracé une forme à *début par les membres inférieurs sans hypertrophie*. J'ai observé un cas de ce genre.

Eichhorst et Brossard[1] rapportent des observations d'*atrophie familiale débutant par les membres inférieurs et produisant une griffe des orteils* (atrophie des interosseux). Il n'y a pas lieu de considérer l'hypertrophie comme un élément caractéristique.

Marie et Guinon ont observé deux cas du type Landouzy-Déjerine avec *hypertrophie* de certains muscles.

Flandre, chez trois frères, a vu l'un atteint de la forme pseudo-hypertrophique, l'autre de la forme facio-scapulo-humérale, le troisième de la forme scapulo-faciale.

Hoffmann a décrit sous le nom d'*amyotrophie spinale de la première enfance*, une affection congénitale ou parue dans la première année, évoluant rapidement en quelques mois, quelques années, ne dépassant pas la seconde enfance, comme les autres myopathies, tuant généralement par l'atteinte des muscles respiratoires. Le début de l'amyotrophie se fait plutôt au centre, autour du bassin, des épaules, du cou, du tronc, pour se répandre de là sur les différents segments des membres. Il peut y avoir de l'adipose musculaire, des contractions fibrillaires, de la réaction de dégénérescence. Sa caractéristique est d'évoluer rapidement, de frapper la première enfance et de s'accompagner de lésions médullaires.

Charcot et Marie ont représenté un autre type familial, qui survient plus tardivement, a une évolution très longue, s'accompagne de lésions des nerfs et de la moelle et donne lieu à une atrophie musculaire débutant par les extrémités, mains, pieds, et respecte la racine des membres, la face et le tronc. Comme signes particuliers, on note des douleurs, parfois à type fulgurant, des anesthésies, des crampes musculaires, des contractions fibrillaires, la main en griffe, les pieds tombants, se plaçant en varus ou en valgus, la démarche du steppeur, l'instabilité dans la station debout, des troubles trophiques, adipose, cyanose de la peau.

Déjerine et Sottas ont fait connaître des faits dans lesquels se remarquent à côté des symptômes myopathiques des manifestations qui rappellent celles du tabes : ataxie des mouvements des membres, signe de Romberg, myosis, signe d'Argyll Robertson, douleurs fulgurantes, plaques d'anesthésie, retard de la sensation de piqûre, abolition des réflexes tendineux. Comme autres caractères, notons, le début de l'atrophie par les extrémités, sa marche centripète, la main en griffe, le pied en équinisme, l'atrophie des muscles du facial inférieur, des contractions fibrillaires, l'augmentation de volume des nerfs périphériques, perceptible pendant la vie. Tous ces cas appartiennent au groupe des myopathies familiales, héréditaires et progressives.

[1] Brossard, Th. de Paris, 1896.

D. Caractères généraux des myopathies. — Quelle que soit la forme que l'on observe, les myopathies présentent quelques caractères communs qui servent à les distinguer :

L'atrophie ne s'étend jamais aux muscles oculaires, masticateurs, de la déglutition, de la phonation, de la respiration. Elle ne prend jamais le type cervical supérieur ou bulbaire.

Elle ne s'accompagne d'aucun trouble de la sensibilité subjective ou objective, d'aucun trouble trophique autre que celui qui atteint les muscles : pas d'arrêt de développement des membres, pas de troubles de la circulation, pas d'altérations cutanées.

Les sphincters sont intacts.

Les réflexes tendineux peuvent persister, mais sont souvent abolis.

Certains muscles, le biceps par exemple, présentent de la rétraction (Landouzy et Déjerine).

Il n'y a pas de tremblements fibrillaires.

Les muscles atrophiés réagissent de moins en moins à l'excitation électrique, mais n'offrent jamais la réaction de dégénérescence.

Les extrémités (mains, pieds), sont le plus souvent épargnées.

Les myopathies sont habituellement familiales; Eichhorst en a observé pendant six générations.

4° Diagnostic. — Les formes *qui débutent par les membres*

inférieurs peuvent être confondues avec un *simple retard dans la marche*, avec la *maladie de Little* ou *paraplégie rigide*.

Le début facial peut faire songer à l'*idiotie*, à la *diplégie faciale*.

Dans le *type de Erb*, la confusion peut être faite avec les *paralysies radiculaires*.

Quand la pseudo-hypertrophie est étendue, on la distinguera aisément de la *polysarcie*.

L'atrophie musculaire reconnue, on doit la différencier de l'*atrophie* qui succède à une cause locale, *arthrite*, *névrite*, de celle qui est *myélopathique*. Dans la *paralysie infantile* l'évolution, l'arrêt de développement des membres sont des éléments certains de diagnostic. L'*atrophie musculaire progressive myélopathique* débute rarement dans l'enfance. Elle frappe d'abord les extrémités, a une extension centripète, s'accompagne de mouvements fibrillaires, envahit les muscles des fonctions organiques.

5° Pronostic. — Les myopathies ont une marche progressive, mais très lente, suspendue parfois par des rémissions de plusieurs années. L'intégrité constante des muscles de la zone bulbaire, l'absence de troubles trophiques cutanés ou osseux, l'intégrité des sphincters, expliquent la survie qui peut se prolonger jusqu'au seuil de la vieillesse. Toutefois, il peut survenir à un moment donné une impotence complète qui condamne le sujet à l'immobilité.

6° Traitement. — Le traitement a été peu efficace jusqu'à présent. On a appliqué le massage, l'hydrothérapie, la gymnastique orthopédique, les toniques, les bains de mer. Duchenne recommandait la faradisation localisée. Lépine a eu par ce procédé une amélioration considérable[1]. Ladame a eu aussi une amélioration au moyen du procédé de Watteville (galvano-faradisation). Menut propose la franklinisation. Dernièrement

[1] Leclerc et Françon, *Rev. de méd.*, 1890.

on a essayé en Angleterre[1] l'ingestion de thymus de mouton frais dans l'idée que certains principes destinés à la croissance des muscles manquent dans le sang.

ARTICLE IV

PARALYSIES OBSTÉTRICALES

Les paralysies obstétricales sont des paralysies du type périphérique, congénitales, provoquées par l'accouchement spontané ou terminé par une intervention. Nous distinguerons les paralysies faciales, les paralysies du membre supérieur, celles du membre inférieur[2].

§ 1. — Paralysies faciales

1° Étiologie. — La paralysie faciale obstétricale est assez rarement observée. Elle est due le plus souvent à la compression du nerf facial par les cuillers du forceps dans la région parotidienne ou en avant de celle-ci. Plus rarement, la compression est exercée par une saillie d'un bassin rétréci (promontoire, pubis) ou par une bride amniotique (Geyle). Cette paralysie faciale obstétricale est rare.

2° Symptômes. — La paralysie est peu appréciable au repos. Elle s'accuse par la déformation classique du visage à l'occasion des cris. L'œil reste ouvert. La succion est gênée, il faut parfois alimenter l'enfant à la cuiller.

3° Diagnostic. — On a cité des cas d'hémiplégie congénitale avec paralysie faciale du type central (Rosenthal). L'œil se ferme. Dans la paralysie obstétricale, il y a souvent des dépres-

[1] Magalister, *Brit. méd.* I., 1893.

[2] Voy. Roulland, *A propos de quelques faits de paralysie des nouveau-nés*, th. de Paris, 1887.

sions ou des contusions dans la région d'où le facial émerge. Plus tard, on peut avoir à distinguer la paralysie obstétricale des paralysies faciales acquises (Bézy).

La paralysie faciale congénitale est parfois indépendante de l'application de forceps ou d'un accouchement laborieux. On observe, dans ces conditions, trois catégories de faits. Tantôt la paralysie est durable, et on la retrouve au bout de quelques mois ou de quelques années, sans association aucune : tels étaient un cas personnel et 3 cas présentés par Comby, à la société médicale des hôpitaux (1901). Tantôt la paralysie faciale est accompagnée d'ophtalmoplégie, de strabisme (Heubner, Lagrange, Cabannes[1]) ; il s'agit alors de paralysies nucléaires (Heubner).

Tantôt enfin, il s'agit d'une agénésie des diverses parties constituantes de l'oreille et de la partie correspondante du nerf facial, ainsi que cela ressort du cas de Marfan et Delille (Soc. méd. des hôpitaux, 1901), et depuis des observations de Sarigues et Heller, Levy et de Rotschild (Soc. méd. des hôpit. 1903). Dans tous ces faits on observe des anomalies auriculaires : pavillon de l'oreille incomplet, à l'état de moignon ou absent, atrophie du conduit auditif, etc.

La *paralysie faciale acquise* peut être confondue avec une paralysie obstétricale durable. On la reconnaîtra à son apparition tardive, à ses causes qui sont les mêmes qu'aux autres périodes de la vie. Cependant, elle peut dépendre d'une paralysie infantile (ainsi que je l'ai observée dans un cas), d'une polynévrite infectieuse.

4° Pronostic. — La paralysie faciale obstétricale est bénigne. Elle guérit en quelques jours ou quelques semaines. Exceptionnellement, elle persiste. J'ai vu un cas de ce genre chez un enfant de huit ans, qui présentait de la rétraction et du tic du côté paralysé. Dans les cas incurables, il y a eu attrition du nerf et dégénérescence secondaire.

[1] Voy. Une revue générale sur la paralysie faciale congénitale. *Arch. de méd. inf.* 1901.

5° Traitement. — Électricité, frictions, massage.

§ 2. — Paralysie du membre supérieur

La paralysie du membre supérieur est le type le plus communément observé des paralysies obstétricales.

1° Étiologie. — Les paralysies du membre supérieur sont plus fréquentes que les paralysies faciales. Cibert[1] en a réuni 76 cas. Elles surviennent :

α) *Dans les accouchements spontanés* (Dauchez[2], 16 cas). L'accouchement est laborieux, le bassin rétréci, ou bien la présentation se fait par la face. On admet dans ces cas que les racines du plexus brachial sont comprimées par la clavicule, par le pubis de la mère ou bien tiraillées par la torsion du cou.

β) *Dans les accouchements provoqués :* c'est le cas le plus fréquent. Elles surviennent surtout dans les *présentations du siège.* La tête dernière, fixée solidement, est difficile à dégager. Ce sont les tractions inclinées qui léseraient les racines (Fieux). Roulland admet que les doigts en fourche, placés sur la nuque, compriment les côtés du cou, au point dit d'Erb.

γ) *Dans les présentations céphaliques,* le mécanisme varie : compression du point d'Erb par le bec des cuillers du forceps ; manœuvre du doigt introduit en crochet dans l'aisselle pour dégager les épaules arrêtées à la vulve ; compression du cou par les circulaires du cordon ; tiraillement des racines par traction, c'est cette dernière manœuvre qui agit dans le plus grand nombre de cas.

2° Symptômes. — Les symptômes varient suivant que la paralysie radiculaire est supérieure ou totale :

a. *Paralysie radiculaire supérieure.* — Le type le plus fréquemment observé est la paralysie radiculaire supérieure, type

[1] Cibert, *Des paralysies radiculaires obstétricales du plexus brachial,* th. de Lyon, 1897.

[2] Dauchez, *Ann. de gynécologie,* 1891.

Duchenne-Erb. La lésion porte sur les 5e et 6e racines cervicales. Les muscles intéressés sont le deltoïde, le biceps, le brachial antérieur, le long supinateur. On s'aperçoit rapidement que le bras pend immobile le long du tronc, l'humérus en rotation interne, l'avant-bras en pronation, le coude écarté légèrement. Les doigts continuent à bouger. Les extenseurs de l'avant-bras gardent leur fonction. Les troubles de la sensibilité sont rares.

b. *Paralysie radiculaire totale.* — La paralysie radiculaire totale est exceptionnelle. Elle exige de violents traumatismes. Aux troubles signalés plus haut, s'ajoutent une paralysie flasque des muscles de l'avant-bras, de l'anesthésie de l'avant-bras et de la main, parfois des troubles oculo-pupillaires, myosis, rétrécissement de la fente palpébrale (Déjerine, Klumpke).

3° Marche, pronostic. — La paralysie radiculaire supérieure rétrocède souvent. On a cependant cité des cas incurables. La paralysie radiculaire inférieure est d'un pronostic plus sévère. Il faut tenir compte de la violence exercée. Le tiraillement simple guérit. L'attrition ou l'arrachement donnent une infirmité définitive. Les paralysies radiculaires succédant à une présentation de la tête sont moins graves que celles qui relèvent des manœuvres plus violentes employées dans les présentations du siège ou de l'épaule. Les lésions radiculaires, très intenses, peuvent retentir, sur le système nerveux central et provoquer des arrêts de développement. Dans un cas de Raymond, on constata au bout de quatre ans une atrophie du cordon antéro-latéral de la moelle et d'un hémisphère cérébelleux. Dans un cas de Turenne (*Arch. de méd. inf.* 1903), un enfant venu à la suite d'un accouchement laborieux, présente une paralysie des quatre membres et du cou, qui disparaît au bout d'une semaine, laissant subsister une paralysie du plexus brachial. Un frère de cet enfant était né avec une paralysie radiculaire du plexus brachial.

Parfois la paralysie n'occupe que peu de muscles (deltoïde). Parfois elle disparaît dans les uns et persiste dans les autres.

La recherche de la contractilité électrique permet de prévoir l'avenir de la paralysie. La réaction de dégénérescence indique une lésion grave.

La paralysie permanente aboutit à l'atrophie musculaire masquée parfois par une adipose sous-cutanée (d'Astros). Le membre se refroidit, se cyanose, les doigts sont ankylosés, sclérosés (Guillemot). Il y a arrêt de développement du système vasculaire (d'Astros), du membre tout entier (Nadaud). Des déformations secondaires surviennent par suite de la contrac-

Fig. 77.
Paralysie obstétricale du plexus brachial.

tion tonique, plus tard de la rétraction des antagonistes. Celle du sous-scapulaire provoque parfois une luxation sous-acromiale de la tête humérale.

4° Diagnostic. — La paralysie observée immédiatement après l'accouchement doit être distinguée des pseudo-paralysies obstétricales par fracture ou luxation. Celles-ci n'affectent pas le type d'Erb, sont douloureuses et facilement reconnues par la

radiographie. GANGOLPHE (*Soc. de chirurgie de Lyon* 1898) a cité un cas de paralysie du radial consécutive à une fracture de l'humérus avec cal comprimant. La libération du nerf fit cesser le trouble moteur.

La *pseudo-paralysie syphilitique* de PARROT survient de un à trois mois après l'accouchement. Il y a décollement des épiphyses, gonflement, douleur, manifestations cutanées de la syphilis. L'épreuve radiographique est décisive.

La *paralysie obstétricale d'origine centrale* présente le type hémiplégique, parfois monoplégique. Il y a souvent du coma, des convulsions. Elle est due généralement à des hémorragies méningées, cérébrales ou médullaires, particulièrement au niveau du renflement cervical (Couvelaire). Ces hémorragies sont d'ailleurs préparées par des lésions vasculaires antérieures (CHARRIN et LÉRI), dues à des infections ou à des intoxications intra-utérines. Elles provoquent des paralysies diffuses, tuent rapidement au bout de quelques jours, exceptionnellement se terminent par de la paralysie spastique.

La paralysie obstétricale observée tardivement peut être confondue avec une *paralysie infantile* (type scapulo-huméral). Le diagnostic rétrospectif est souvent difficile. La paralysie infantile ne frappe souvent que le deltoïde, la paralysie obstétricale compromet, en outre, le biceps, le brachial antérieur et le long supinateur.

5° Traitement. — Le seul procédé efficace est l'électrisation. DUCHENNE employait le faradisme, ERB, ONIMUS, JOFFROY recommandent les courants continus : pôle positif au point d'Erb, pôle négatif promené sur les muscles. Les courants doivent être faibles : 5 à 15 milliampères ; les séances courtes.

On se sert aussi de la méthode unipolaire : large électrode positive sur un point quelconque du corps : électrode négative petite, promenée sur les nerfs et les muscles paralysés.

Comme adjuvants, frictions, massage.

Le traitement doit être institué de suite et prolongé très longtemps, si l'affection résiste. KENNEDY (*Brit. méd.* J. 1903) a fait dans trois cas l'excision de la cicatrice des nerfs du plexus et suturé les troncs nerveux sectionnés. Le résultat fut heureux dans un cas récent (deux mois après la naissance), insignifiant dans les deux autres (neuf mois et quatorze ans après la naissance).

§ 3. — PARALYSIES OBSTÉTRICALES DES MEMBRES INFÉRIEURS

Ces paralysies sont exceptionnelles ; elles sont dues à des hémorragies des méninges rachidiennes ou de la moelle (SCHULTZE), provoquées par des tiraillements sur le tronc ou le siège. Il y a paralysie des membres inférieurs, associée à des contractures, de l'opisthotonos. Ces lésions, souvent rapidement mortelles, sont parfois le point de départ d'une maladie de Little (RAYMOND).

CHAPITRE IV

NÉVROSES

Le système nerveux de l'enfant, par le fait qu'il est à la période de développement, présente vis-à-vis des causes d'excitation, dynamiques, chimiques, mécaniques, infectieuses, une susceptibilité particulière qui varie, dans son expression, suivant la période de l'enfance que l'on considère. Une même cause provoquera chez le nourrisson un état convulsif, dans la seconde enfance une chorée, à la fin de l'enfance des phénomènes hystériques. Même chez l'enfant, le concours d'une prédisposition est nécessaire pour entraîner la perturbation du système nerveux, à moins qu'il ne s'agisse de lésions grossières ou fines capables de modifier, par elles-mêmes, le fonctionnement des éléments nerveux. Le sommeil paraît jouer un certain rôle