Diagnóstico: Los peces deberán examinarse en fresco para observar los ciliados ovales con su citostoma, ciliatura uniforme en todo el cuerpo y cilios arreglados en varias hileras paralelas en la superficie ventral del cuerpo. asimismo observar los peces que presenten el cuadro clínico, diferenciándolo de otros ciliados.

Prevención y Control: La formalina a 167-250 ppm por 1 hora en estanques controla **Chilodonella.**

TRICHODINASIS
Fig. 6

Es una enfermedad causada por **Trichodina**, éste es un protozoario en forma de platillo, con los cilios alrededor del cuerpo. Poseen un anillo de dentículos arreglados en forma radial.

Patogenicidad y epizootiología: las especies más comunes son **Trichodina acuta** y **T. heterodentata**, principalmente en tilapias de Checoslovaquia y de Africa; vive en la piel, branquias y aletas adherido con los dentículos. Parasita muchas especies tilapias entre ellas **Tilapia mossambicay Tilapia** sp.

Cuadro clínico: Nado con movimientos repentinos, las tilapias se observan con las aletas deshilachadas y de color opaco. Cuando habita en agallas, éstas se observan pálidas.

Diagnóstico: Observación de exudado o raspado epitelial al microscopio.

Prevención y control: Los peces enfermos deben separarse de sanos y administrar sulfato de cobre, permanganato de potasio, formalina o verde de malaquita, manteniendo los peces en observación constante.

MYXOBOLIASIS
Fig. 7

Es una enfermedad ocasionada por diversas especies del género **Myxobolus**, la cual presenta esporas de forma oval o elongada, con dos cápsulas polares y sin vacuola en su esporoplasma. Mide aproximadamente 8 um de largo x 7-8 de ancho de la espora.

Patogenicidad y epizootiología: **Myxobolus homeospora, M. heterospora** y **M. branchyspora** ocasionan epizootias en diversas especies de peces, principalmente de la familia Cichlidae. Ataca usualmente tilapias jóvenes de 2 meses de edad, aunque también se desarrolla la enfermedad en poblaciones silvestres. Los quistes de **Myxobolus** se localizan en piel, bajo las escamas, bazo, hígado, riñón, mesenterios, y vejiga natatoria de juveniles de **Tilapia** sp, **Tilapia esculenta, T. variabilis** y **Haplochromis** spp. en el Lago Victoria en Africa. Otras especies de **Myxobolus** causan lesiones severas en ovarios de **Haplochromis angustifrons** y **H. elegans.**

Cuadro clínico: Los quistes provocan hipertrofia del tejido infectado, atrofia muscular y deformaciones en el cuerpo y castración en las tilapias infectadas en ovarios. En la boca puede ocasionar disturbios en la alimentación y las infecciones en piel pueden ocasionar invasiones secundarias por hongos y bacterias oportunistas.

Diagnóstico: El diagnóstico presuntivo se establece por el comportamiento de los peces, presencia de quistes blanquecinos, tumores y abscesos. El diagnóstico de certeza incluye el examen microscópico de los quistes y la presencia de sus esporas típicas con dos capsulas polares. Cuando los peces muestran los signos clínicos y no se observan esporas por este procedimiento, se recomienda usar la técnica de sedimentación, centrifugación y digestión en pepsina-tripsina, o bien, por serología.

Prevención y control: La prevención se logra separando los lotes de peces libres de la enfermedad y colocándolos en estanques libres de las esporas. En zonas endémicas, deben desecharse los peces enfermos para impedir la diseminación de la enfermedad y su hueva (frezas) no deberá introducirse en piscifactorías libres de la enfermedad. La terapia reduce las pérdidas, pero tiene la gran desventaja de crear cepas resistentes y por lo tanto, los peces sobrevivientes se vuelven portadores. Las drogas más utilizadas son la furazolidona, benomyl y fumaginina, pero en general, no existen drogas que prevengan la infección. Algunas sustancias químicas como la cianamida de calcio y el hidróxido de calcio se utilizan para erradicar los tubifícidos, así como el uso de filtros combinado por la evacuación o reducción del material suspendido usando radiación ultravioleta a 27,650 MWS.

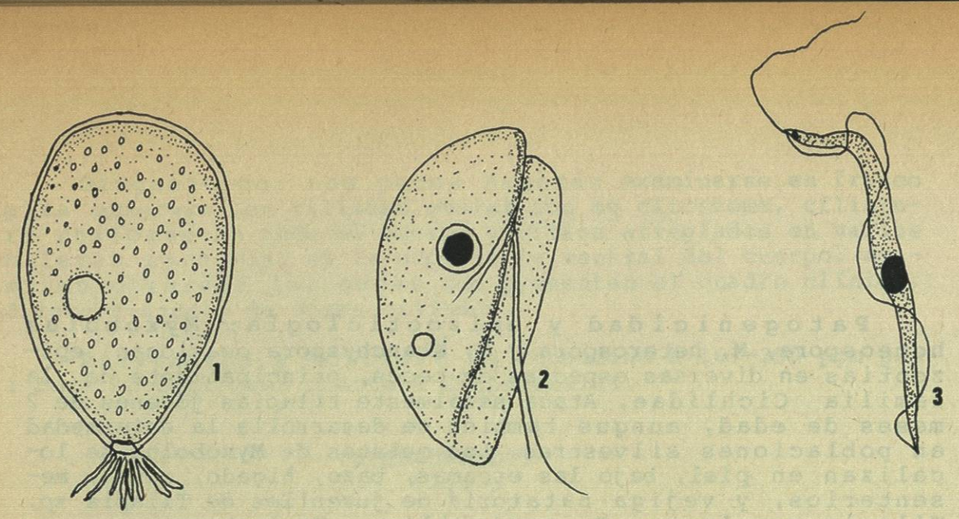

Fig. 1. **Oodinium**; Fig. 2. **Costia**; Fig. 3. **Trypanosoma**

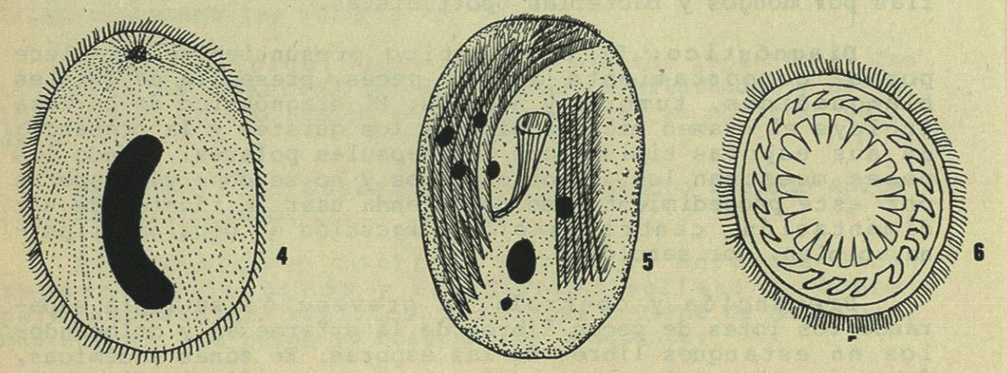

Fig. 4. **Ich**; Fig. 5. **Chilodonella**; Fig. 6. **Trichodina**

PLEISTOFORIASIS
Fig. 8

Esta enfermedad es causada por los microsporidio del género **Pleistophora**, el cual es de forma de pera, miden de 4-6 micras de largo X 2-3 de ancho. El esporonte forma hasta 16 esporas y varios esporontes, que se pueden encontrar en un quiste blanquecino de aproximadamente 50-215 micras.

Patogenicidad y epizootiología: Este microsporidio causa daños en el sistema branquial de la tilapia **Haplochromis angustifrons** y **H. elegans** en Africa. Al reproducirse los trofozoitos en gran cantidad en las lamelas branquiales; provocan hiperplasia epitelial.

Cuadro clínico: Presentan nado superficial por la dificultad que tienen para respirar, así como pérdida de apetito y de peso.

Diagnóstico: Los quistes se pinchan con la ayuda de agujas de disección para reconocer las esporas microsporidianas las cuales son muy pequeñas ya que miden de 2-6 micras de largo y presentan una cápsula polar.

Prevención y control: No existe tratamiento para los microsporidios, los peces infectados deberán sacarse de los estanques para no contaminar el stock de peces sanos.

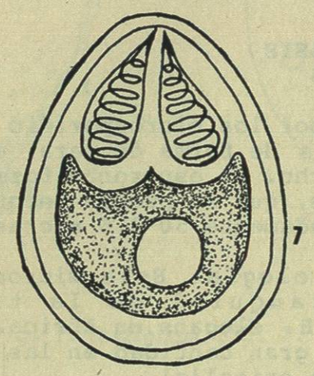

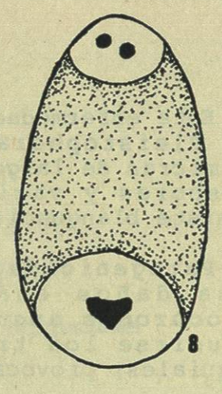

Fig. 7.Myxobolus;

Fig. 8.Pleistoph

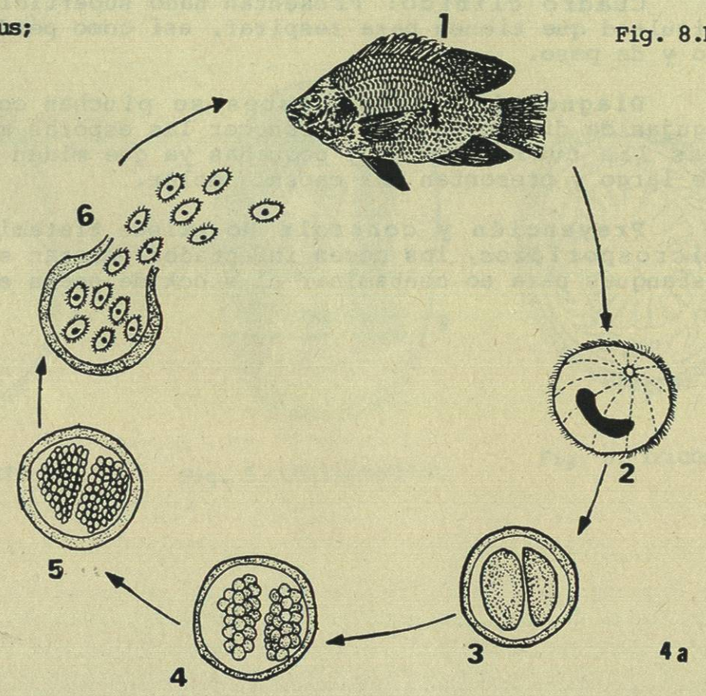

C A P I T U L O 2

ENFERMEDADES OCASIONADAS POR TREMATODOS MONOGENEOS

Los tremátodos monogéneos son capaces de completar su ciclo vital en el pez sin involucrar a otro hospedero. La mayoría son pequeños y pueden verse a simple vista. Las especies del género **Gyrodactylus** (Fig. 9) y **Cichlidogyrus** (Fig. 10); parasitan comúnmente la piel, pero algunas veces las agallas de varias especies del grupo de las tilapias.

Patogenicidad y epizootiología: Se han reportado infecciones epizooticas principalmente con **Gyrodactylus cichlidarumy G. medius** en **Tilapia** spp. y **Haplochromis** sp. cultivados en estanques de Israel. Las diversas especies de los monogéneos **Gyrodactylus** se ha observado que causan deshilachamiento de las aletas, irritación de las zonas de adherencia y formación de ámpulas en la superficie del cuerpo. Otra especie de monogéneo que ocasiona problemas en piscifactorías de Africa es **Cichlidogyrus** principalmente en **Tilapia zilli**,**Tilapia** sp., **T. galilaea**, **T. heudeloti** y otras especies.

Cuadro clínico: En infecciones severas ocurre irritación de la piel, hemorragias así como erosión del tejido branquial, por lo cual los peces se rascan todo el cuerpo en las orillas del estanque con movimientos rápidos y repentinos.

Diagnóstico: **Gyrodactylus** puede ser identificado por el desarrollo del embrión dentro del adulto y la ausencia de manchas oculares.

Prevención y Control: Los peces infectados se tratan con formol 170-270 ppm por una hora., Masoten 0.25 ppm y Bromex 0.12-0.18 ppm aplicado en estanques.