Tanto el alimento digerido como una cantidad suficiente de agua son absorbidos por el intestino. Las heces se almacenan temporalmente en el recto antes de ser expulsadas relativamente secas por el ano. Este último proceso se denomina **egestión.**

Las piezas bucales de otros insectos, aunque son homólogas a las del saltamontes, pueden ser de forma radicalmente distinta y apropiadas para la manipulación de un tipo diferente de alimento. La abeja adulta se alimenta de líquidos, como el néctar de las flores o la miel almacenada en la colmena. Sus maxilas y el labio están modificados y forman un tubo por medio del cual se absorbe el alimento. Este asciende a la boca mediante la acción de bombeo de la lengua. Todo el aparato recibe el nombre de **probosis** (Fig. 10-6).

La mayor parte del néctar ingerido por una abeja es transportado a la colmena en donde habrá de convertirse en miel. Después de atravesar el esófago, delgado y largo, se almacena en el estómago de miel (Fig. 10-6). Esta estructura es homóloga al buche y a la molleja del saltamontes, pero, puesto que ya no necesita desintegrar partículas sólidas, no posee músculos fuertes ni las placas de quitina que se encuentran en el saltamontes. Normalmente se regula el paso del néctar del estómago de miel al estómago propiamente dicho por me-

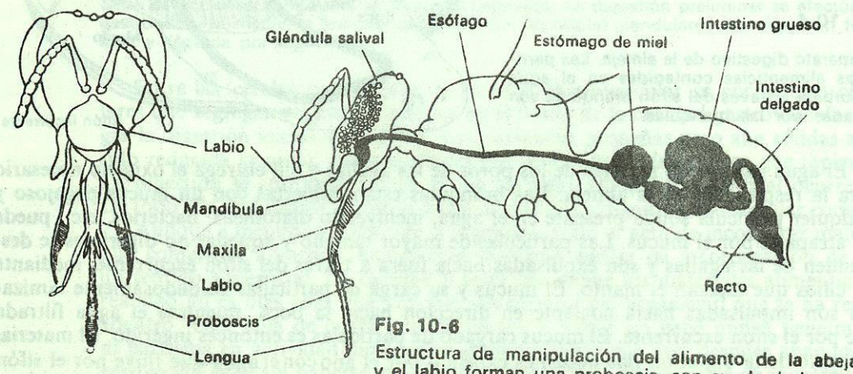

Fig. 10-6
Estructura de manipulación del alimento de la abeja. Las maxilas y el labio forman una proboscis, con ayuda de la cual la abeja succiona los alimentos líquidos, tales como el néctar. En el estómago de miel se almacena el alimento mientras es transportado a la colmena.

dio de una válvula localizada entre los dos. Cuando la obrera regresa a la colmena regurgita el néctar y comienza el proceso de transformación del néctar en miel.

La abeja también utiliza su boca para manipular sustancias sólidas, tales como la cera con la cual construye su colmena. En este proceso la abeja utiliza las mandíbulas, por lo cual no debemos sorprendernos que sean de forma similar a las mandíbulas del saltamontes.

Los vertebrados son también animales con poder de locomoción, por tanto, pueden buscar activamente su alimento. Las mandíbulas fuertes del pez lucio, la lengua modificada de la rana, las garras y el pico recurvado del águila, los caninos largos del tigre, los molares planos del caballo (herbívoro), son ejemplos de las muchas modificaciones estructurales por medio de las cuales los vertebrados logran obtener su alimento.

EL SISTEMA DIGESTIVO DEL HOMBRE

19–1 La cavidad de la boca

La cavidad bucal está sostenida por las mandíbulas, limitada a los lados por las piezas dentales, las encías y las mejillas, en el suelo por la lengua y en la parte superior por el ***paladar***. Este último, que separa la boca de la cavidad nasal, en su porción anterior es óseo, con el nombre de ***paladar duro***, y en su parte posterior es blando: ***paladar blando***, que en el acto de la deglución interviene para evitar que las materias alimenticias pasen a la cavidad nasal. La lengua, dientes y glándulas salivales, con sus conductos que desembocan en la cavidad de la boca, funcionan en la ingestión y la digestión. La lengua y los dientes en el ser humano sirven también para efectuar el ***lenguaje***.

La lengua consta de varias series de músculos estriados orientados en diferentes planos, de modo que su movilidad es notable en todas direcciones. Para mostrar la lengua (sacarla de la boca) se contraen los músculos que van de arriba abajo y de lado a lado, en tanto se relajan los que se dirigen de delante atrás. Los alimentos vienen impelidos por la lengua hasta encontrarse entre las muelas, donde se mastican y sucesivamente el mismo órgano los conforma en una masa esférica llamada ***bolo***, la que se engulle. Este proceso, llamado de deglución, comienza cuando la lengua empuja el bolo hacia la faringe. El epitelio que cubre la lengua contiene acúmulos de células sensoriales, reunidas en lo que se llaman ***papilas gustativas***, estimuladas por las substancias sápidas en solución.

Los dientes. Las piezas dentales de todos los vertebrados desmenuzan las materias alimenticias aunque su forma y tamaño son muy distintos según el régimen alimenticio de cada animal. En los dientes de los distintos mamíferos se observan diferencias superficiales; sin embargo, el modelo es fundamentalmente el mismo (fig. 19-1). La parte del diente que sobresale de la encía se llama ***corona***; la que está ceñida por la encía es el

cuello, y la porción por debajo del cuello, enterrada en el alveolo del maxilar, es la ***raíz***. Todo diente está compuesto de varias capas, la más dura externa, el ***esmalte***, una interna de ***marfil*** o ***dentina*** que no es tan dura y una cavidad central, llena de tejidos blandos, vasos y nervios, que es la ***pulpa***. El esmalte cubre sólo la corona y porción superior del cuello. La pieza dental está sujeta al hueso por un material llamado ***cemento***. La dentina, similar al hueso en composición y dureza, se compone de materia inorgánica en un 72 por 100 (especialmente fosfato cálcico) y el resto de materia orgánica. El esmalte, la materia más dura del organismo, es inorgánico casi en el 97 por 100.

Al contrario de las piezas dentales de peces, anfibios y reptiles, apéndices cónicos sencillos, las de los mamíferos se distinguen por funciones especializadas: las ocho frontales, talladas en bisel, llevan el nombre de ***incisivos***, usados para cortar el bocado, de buen tamaño en lo roedores, como ratas, ardillas y castores. Los cuatro ***caninos***, de forma cónica, uno después de los dientes a cada lado, arriba y abajo, tienen el empleo de desgarrar los alimentos; por este motivo alcanzan gran fuerza y tamaño en los carnívoros, como vúlpidos y felinos (en cuyas especies es más común llamar colmillos a esas piezas, pero se conserva el nombre de caninos porque también son considerables en los perros). En el ser humano, a cada lado y en las dos mandíbulas, después de lo caninos se alinean dos ***premolares*** y tres ***molares***, cuya superficie aplanada tiene la misión de triturar y moler los alimentos. En los animales carnívoros los molares tienen bordes más cortantes con el fin de desgarrar los trozos de tejido carnoso; los animales herbívoros como equinos y vacunos, por el contrario, presentan molares de gran superficie plana para los alimentos que necesitan ser reducidos a pulpa, con incisivos cortantes para desmochar la hierba. En los rumiantes no se desarrollan los incisivos superiores; estos animales tronchan el vegetal con la lengua y el labio superior contra el borde agudo de los incisivos inferiores.

Los antepasados del hombre fueron omnívoros durante millones de años, así que las piezas dentales del hombre actual no están especializadas para unos alimentos fijos. El último molar, o muela del juicio, con frecuencia es de erupción irregular, atravesado en la encía y en general inútil. Este hecho señala la tendencia evolutiva del hombre moderno hacia un acortamiento de los maxilares, con el resultado de que las piezas aparecen apiñadas y no dejan espacio adecuado para el último molar. En las razas más primitivas, como los aborígenes australianos, este fenómeno no se ha presentado aún. Es completamente posible que en un centenar de miles de años más el hombre no tenga muela del juicio.

Glándulas salivales. Para facilitar el progreso de los alimentos hacia las fauces, así como para prepararlos para su desintegración química, tres pares de glándulas salivales secretan dos tipos de saliva. Uno de estos tipos es acuoso, con el fin de disolver ciertos alimentos, en tanto el otro contiene moco, una mucoproteína viscosa que facilita la adherencia mutua de las partículas alimenticias hasta formar un bolo para deglución; además lubrica dicho bolo en su camino descendente por el esófago. La saliva limpia la mucosa de la boca y la protege contra la sequedad; a la vez facilita la emisión de la

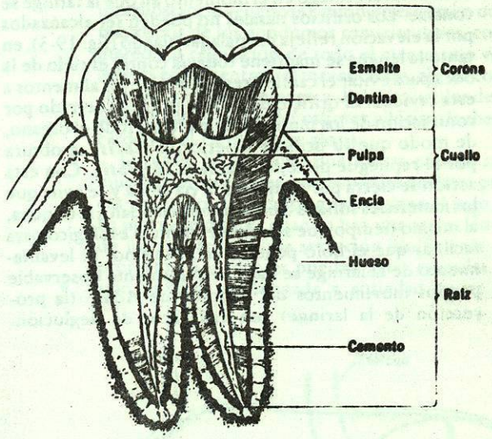

Fig. 19-1. Corte esquemático a través de un molar humano.

palabra, pues humedece la lengua y evita que se pegue al paladar. Los tres pares de glándulas secretan aproximadamente 1.5 litros de saliva al día. La ***glándula parótida*** (fig. 19-2), situada en la mejilla, delante del conducto auditivo, produce únicamente saliva acuosa; la ***glándula submaxilar***, delante del ángulo de la mandíbula, emite una mezcla de las dos, lo mismo que la ***glándula sublingual***, situada en el suelo de la boca, debajo de la lengua. Cada cuerpo glandular pesa alrededor de unos 30 g, y comunica con la cavidad de la boca por un conducto.

La ***amilasa salival*** hidroliza el almidón y lo convierte en maltosa, y la ***maltasa salival***, la cual desintegra la maltosa en glucosa. En condiciones normales, la saliva es ligeramente ácida, con pH entre 6.5 y 6.8, acidez en la cual la amilasa es más activa. En el medio hiperácido del estómago, la amilasa se desnaturaliza y pierde la actividad, pero como los alimentos se ingieren en masas, la amilasa la conserva hasta que el ácido penetra en las mismas.

19–2 Faringe

Los alimentos, después de abandonar la cavidad de la boca, se introducen en la ***faringe***, otra cavidad detrás del paladar blando, lugar complejo donde se entrecruzan las vías digestivas y respiratorias. Se cuentan por lo menos siete conductos que coinciden en este punto: las dos coanas o ventanas nasales posteriores, la conexión con la boca, la glotis que se abre en la tráquea, el esófago que lleva al estómago y las dos trompas de Eustaquio que conectan con el oído medio con el fin de equilibrar las presiones a cada lado del tímpano (véase p. 465).

Deglución. El paso de los alimentos, desde la boca al estómago, se logra gracias a una sucesión de reflejos. El primer tiempo del acto es voluntario; la lengua se aplica al cielo de la boca, lo que hace que el bolo alimenticio, entre las dos superficies, sea rechazado a la faringe por un movimiento lingual ondulatorio. Al comenzar la deglución se detiene momentáneamente la respiración

por un mecanismo reflejo que evita el paso irregular de los alimentos a la laringe y tráquea. Una vez los alimentos en la faringe, se les ofrecen cuatro vías de salida, sólo una de las cuales es la conveniente. En condiciones normales, el reflejo que cierra las otras tres impulsa el bolo hacia el esófago en el momento en que la faringe se contrae. Los orificios nasales no pueden ser alcanzados por la elevación refleja del paladar blando (fig. 19-3), en tanto la lengua se mantiene todavía contra el cielo de la boca para evitar el camino retrógrado de los alimentos a esta cavidad. El orificio de la laringe queda cerrado por contracción de los músculos que elevan todo el órgano, de modo que su orificio superior, la *glotis,* se obtura por el repliegue de tejido llamado *epiglotis.* Con esta acción se cierra por completo la vía aérea y se evita que los materiales sólidos o líquidos desciendan a la tráquea, al mismo tiempo que se dilata el orificio esofágico para facilitar que el bolo penetre en el mismo. El levantamiento de la laringe se hace perfectamente observable por los movimientos del "bocado de Adán" (la proyección de la laringe) con cada acto de deglución.

19–3 *Paredes del conducto digestivo*

Todos los sectores del aparato digestivo, desde el esófago hasta el recto, son de estructura parecida, formados por las mismas tres capas: en la parte interna, la *mucosa;* en la media, la muscular, y en la externa, el tejido conectivo (fig. 19-4). El revestimiento interno de la mucosa, inmediato a la cavidad, se compone de células epiteliales, generalmente cilíndricas, algunas de las cuales secretan un moco viscoso lubricante. Las mucosas de estómago e intestino forman muchos pliegues, para aumentar la superficie secretante y absorbente del tubo. Las glándulas del aparato digestivo aparecen como evaginaciones de la mucosa.

La capa muscular está formada por fibras lisas, excepto en el tercio superior del esófago, donde son estriadas. En la mayor parte del trayecto del tubo digestivo se superponen dos capas distintas de músculo: una interna de fibras circulares y una externa de fibras longitudinales. Por contracción alternada o al unísono de

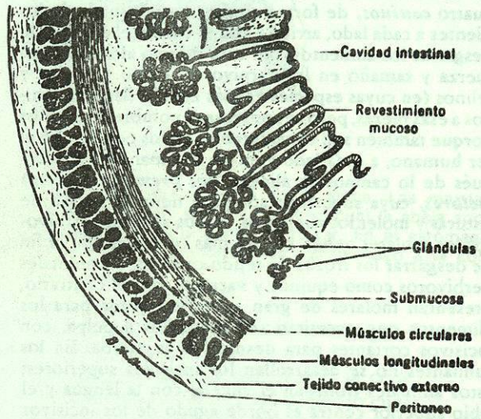

Fig. 19-4. Corte esquemático del intestino humano.

estas dos capas, los órganos digestivos pueden ejecutar gran variedad de movimientos para revolver las substancias alimenticias y hacerlas avanzar.

La capa más externa del tubo digestivo se compone de tejido conectivo elástico, resistente, cubierto de una lámina fina y lisa de *peritoneo.* Este peritoneo secreta un líquido que lubrica las superficies externas de estómago e intestino, con reducción de la fricción de estos órganos entre sí y contra la pared abdominal. El esófago, muy protegido por los músculos del cuello y tórax, no tiene envoltura peritoneal.

Las paredes del tubo digestivo están bien inervadas para que se puedan coordinar las acciones de sus diferentes partes; el riego con sangre y linfa es muy abundante para la nutrición de las células del mismo lugar, para drenar los desechos y, especialmente, para llevar los alimentos absorbidos a los puntos donde se almacenan.

19–4 *Esófago*

El esófago es un conducto musculoso, dirigido directamente hacia abajo, desde la faringe hasta el estómago con paso entre los pulmones, detrás del corazón y por un orificio que le está destinado en el diafragma. La contracción de los músculos de la pared de la faringe y la presencia del bolo en la porción superior del esófago provocan una onda contráctil, única, rítmica y potente, de las paredes del esófago, llamada *onda peristáltica* que impulsa el bolo hacia el estómago. Esta onda va precedida de un estado de relajación que dilata el tubo haciendo lugar para los alimentos. Puede decirse que estas ondas peristálticas se producen a todo lo largo del tubo digestivo, pero en el esófago son rápidas, de modo que bastan seis segundos para que el alimento sólido alcance el estómago.

19–5 *Estómago*

El estómago es un órgano sacular de paredes musculares gruesas, situado a la izquierda del abdomen, debajo de las últimas costillas y dividido en tres regiones una superior, que por su vecindad con el corazón se llama *región del cardias;* una voluminosa en la parte media, llamada *fondo,* y otra que se extiende hasta la abertura del intestino delgado llamada *región pilórica* (fig. 19-5). Las capas musculares de la pared gástrica son excepcionalmente gruesas, con fibras diagonales además de las circulares y longitudinales que se encuentran ordinariamente en otros puntos del tubo digestivo. La mucosa del estómago contiene millones de *glándulas gástricas* microscópicas, las cuales secretan moco y jugo gástrico con gran contenido de enzimas y ácido clorhídrico. El *jugo gástrico* puro es extremadamente ácido, con un pH próximo a 1 pero el contenido del estómago donde el jugo gástrico se mezcla con los alimentos es, desde luego, menos ácido con un pH alrededor de 3.

19–6 *Intestino delgado*

El primer segmento del intestino, de unos 25 cm de longitud, se llama *duodeno.* Ocupa una posición fija en la cavidad abdominal, sostenido en su lugar por ligamentos que lo aseguran al hígado y estómago, así como también a la pared interna de los lomos. El resto del intestino delgado (y la mayor parte del trayecto del intestino grueso), se sujeta a esa porción posterior del tronco por una membrana fina y transparente llamada *mesenterio,* de modo que sus movimientos pueden ser muy amplios. Los nervios y vasos sanguíneos pasan de la pared del cuerpo al intestino sostenidos por el mesenterio. Al duodeno penetran dos importantes jugos digestivos, la bilis desde el hígado y el jugo pancreático desde el páncreas. Además, las paredes intestinales contienen millones de diminutas *glándulas intestinales,* las cuales secretan el jugo intestinal con su contenido de muchas enzimas. Estos tres jugos se mezclan en el intestino delgado, donde completan el proceso digestivo que empezó en la boca y prosiguió en el estómago.

Movimientos intestinales. Después de una comida, la actividad peristáltica del intestino delgado aumenta considerablemente por acción del *reflejo gastroentérico.* La distensión del estómago por el alimento desencadena impulsos nerviosos que pasan a las paredes del intestino delgado aumentando su excitabilidad; la consecuencia es un aumento de la motilidad, y de la secreción de jugos intestinales.

Se reconcen dos tipos de movimientos intestinales: las *contracciones peristálicas,* que hacen avanzar el quimo, y los *movimientos rítmicos de contracción* que simplemente revuelven el contenido intestinal (figura

19–7 *Hígado y páncreas*

El hígado y el páncreas son grandes masas glandulares que vierten en el intestino delgado. El hígado, uno de

Vómito. Por excepción entran materias en el estómago que deben ser rechazadas al exterior. Para que esta maniobra sea posible, muchos mamíferos (con excepción de los roedores) tienen el *reflejo vomitorio.* El vómito puede ser provocado por irritación mecánica de la faringe (la introducción de un dedo en la garganta se emplea para inducir el vómito después de haber tragado una substancia venenosa); también el vómito ocurre por trastornos de los conductos semicirculares, como en el mareo. La regulación de todo el mecanismo vomitorio asienta en un centro del mesencéfalo, el cual coordina la contracción del estómago y de los músculos de la pared abdominal, el cierre del esfínter pilórico, la abertura del cardias y el cierre de la glotis.

Ulceras. Se produce una úlcera péptica cuando la mucosa gástrica es lesionada por las enzimas proteolíticas y el ácido clorhídrico que contiene el jugo gástrico. La úlcera se origina cuando hay una secreción excesiva de jugo gástrico o una secreción insuficiente de moco protector. Las úlceras pueden estar causadas por tensión psíquica prolongada y ansiedad, quizá a conse-

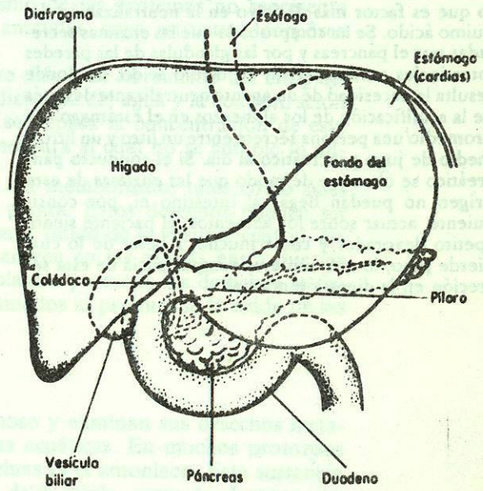

Fig. 19-5. Diagrama de las relaciones entre estómago, hígado, páncreas y duodeno.

La bilis no contiene enzimas digestivas, pero es alcalina y ayuda a la digestión neutralizando el quimo ácido procedente del estómago. Las enzimas secretadas por el páncreas y las glándulas intestinales tienen pH óptimos en la escala neutra o ligeramente alcalina. Las *sales* de la bilis actúan como detergentes, emulsifican las grasas en el intestino y aumentan la superficie de las gotitas de grasa, favoreciendo la acción de la *lipasa.* Además, las sales biliares se combinan con los lípidos y facilitan su absorción a través de la mucosa del intestino. Cuando se obstruye el conducto biliar y las sales biliares están ausentes del intestino, se dificulta la digestión y absorción de las grasas y gran parte de la grasa ingerida es excretada en las heces. Las sales biliares son cuidadosamente conservadas por el cuerpo; son resorbidas en la parte inferior del intestino y transportadas de nuevo al hígado por el torrente sanguíneo para ser secretadas de nuevo. Otro constituyente de la bilis, el *colesterol,* es muy poco soluble en agua. La eliminación de agua de la bilis en la vesícula puede concentrar el colesterol hasta el punto en que precipita, produciendo duras bolitas llamadas *piedras biliares,* que pueden obstruir el conducto biliar y detener la circulación de la bilis.