chas variaciones de este tipo básico de sistema nervioso. Generalmente la evolución del sistema nervioso en los animales ha sido descrita como un aumento en complejidad de las mismas características encontradas en la planaria.

El sistema nervioso de la abeja (Fig. 23-5) muestra cuán complejo puede ser el sistema nervioso de un insecto. Básicamente el sistema nervioso de la abeja es similar al de la planaria. En el insecto hay un par de cordones nerviosos que se unen bajo el aparato digestivo. Los ganglios cefálicos, el cerebro del insecto, están constituidos por miles de células nerviosas que se extienden por los cordones nerviosos. De los cordones nerviosos se dirigen ramas de nervios a los segmentos del cuerpo del insecto.

En los vertebrados, el cordón nervioso es un tubo simple situado sobre el tracto digestivo. El cerebro, una extensión del cordón nervioso, está también sobre el tracto digestivo. En la Fig. 23-6 se compara la ubicación de los cordones nerviosos en un insecto con la de un vertebrado. De estos cordones nerviosos, una red compleja de nervios recibe estímulos y los transmite a todas las partes del organismo.

Los sistemas nerviosos más complejos hacen posible que las respuestas a los estímulos se realicen en otras formas. Los paramecios, las hidras, las esponjas, las planarias, los insectos y los vertebrados muestran una complejidad creciente en las respuestas. Se supone que los sistemas nerviosos han evolucionado durante millones de años para producir este incremento en complejidad.

El factor más importante en la evolución del sistema nervioso en los vertebrados es el desarrollo del cerebro. En

Fig. 23-6. *Note las diferencias en la estructura y la localización del cordón nervioso entre el artrópodo, representado por un saltamontes, y el vertebrado ilustrado por una salamandra.*

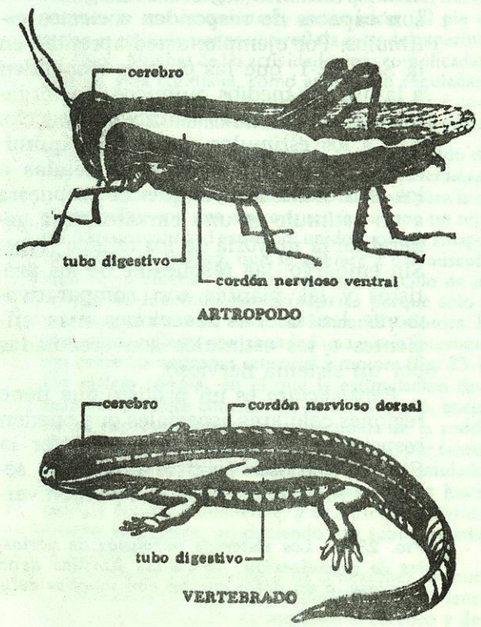

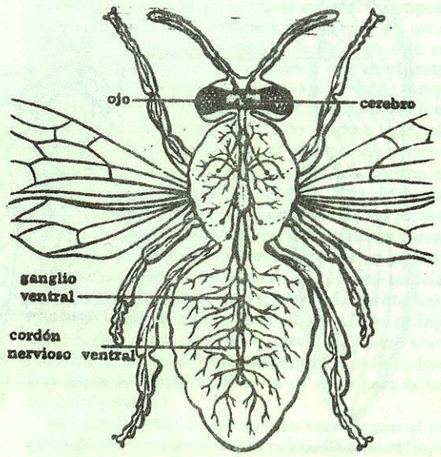

Fig. 23-5. *Compare el sistema nervioso de la abeja, un sistema típico de artrópodos, con el del* Paramecium, Hydra *y planaria que aparecen en la Fig. 23-4.*

CAPILLA ALFONSINA

EL SISTEMA NERVIOSO CENTRAL DEL HOMBRE

El sistema nervioso central del hombre consiste de la médula espinal y del encéfalo

LA MEDULA ESPINAL

La médula espinal es un cordón blanco brillante que se desprende de la base del encéfalo y recorre la columna vertebral. Una sección transversal de la médula espinal nos demuestra que únicamente la porción exterior, la llamada «materia blanca» de la médula, es realmente blanca. La región interior es de color gris y se denomina la «materia gris». La materia gris está atravesada por un canal central de recorrido vertical y lleno del flúido cefalorraquídeo; este canal se conecta con las cavidades (ventrículos) del encéfalo, los cuales también están llenos de este líquido

La materia blanca consiste principalmente de fibras nerviosas largas provistas de envoltura de mielina que recorren hacia arriba y hacia abajo la médula espinal. La materia gris está constituida por los cuerpos celulares, agrupados estrechamente, de células de asociación y neuronas motoras.

A intervalos regularmente distribuidos y a cada lado de la médula espinal, se hallan 31 pares de proyecciones que representan las raíces nerviosas. Estas se unen directamente para formar los nervios mixtos del sistema nervioso periférico.

La médula espinal lleva a cabo dos funciones principales de la coordinación nerviosa. En primer lugar conecta el sistema nervioso periférico al encéfalo. La información nerviosa que llega a la médula espinal, a través de las neuronas sensoriales, puede ser transmitida a lo largo de la médula por medio de las neuronas de asociación. En el encéfalo esta información puede ser comparada, hecho lo cual dictamina la acción apropiada. Los impulsos procedentes del encéfalo viajan a través de la médula espinal, atraviesan otras neuronas de asociación, luego abandonan la médula y continúan por las neuronas motoras.

La segunda función de la médula espinal es la de actuar como un centro de coordinación menor. Las respuestas simples de reflejo, por ejemplo, el reflejo de retracción, puede tener lugar mediante la sola acción de la médula espinal. Para que la acción se efectúe eficazmente no se requiere que el cencéfalo envíe impulsos nerviosos. Sin embargo, sólo la coordinación relativamente simple puede llevarse a cabo por medio de la médula espinal. Pero aun sus acciones implican mayor complejidad que la que hasta ahora se ha sugerido. Hasta las respuestas tan «simples» como el reflejo de retracción requieren la estimulación de muchas neuronas motoras, en el momento preciso, y al mismo tiempo la inhibición de otras neuronas motoras.

EL ENCEFALO

El encéfalo humano consiste de dos grandes hemisferios . Debido al entrecruzamiento de los tractos espinales, el hemisferio izquierdo del encéfalo controla el lado derecho del cuerpo, y viceversa. Tanto el encéfalo como la médula espinal están cubiertos por tres membranas protectoras que reciben el nombre de meninges. El líquido cefalorraquídeo se halla entre las dos membranas más internas y probablemente contribuye a amortiguar el efecto de choques eventuales que sufra el cráneo. Dentro del encéfalo se encuentran cuatro cámaras, denominadas ventrículos, llenas también de flúido cefalorraquídeo. Dentro de los ventrículos existen grandes redes capilares que permiten el intercambio de materiales entre la sangre y el flúido cefalorraquídeo. Las células que tapizan los ventrículos son ciliadas y mantienen en circulación el flúido cefalorraquídeo.

Del encéfalo parten doce pares de nervios craneales; no todos ellos son nervios mixtos; por ejemplo, los nervios ópticos y los nervios olfatorios contienen únicamente neuronas sensoriales.

El encéfalo está dividido en tres regiones: el encéfalo anterior, el encéfalo medio y el encéfalo posterior. Estas divisiones no son inmediatamente reconocibles en el encéfalo de un adulto humano, por cuanto cada región está configurada por varias partes o lóbulos. Sin embargo, el patrón es claramente visible durante el desarrollo del encéfalo en el embrión. Los encéfalos de todos los vertebrados están construidos de acuerdo con este plan básico

28-7 EL ENCEFALO POSTERIOR

Las dos partes principales del encéfalo posterior son **la médula oblongada** y el cerebelo. La médula oblongada tiene la apariencia de ser simplemente la punta dilatada de la médula espinal. Aunque su tamaño es pequeño, es absolutamente esencial para la vida. Los impulsos nerviosos que estimulan los músculos intercostales y el diafragma y que hacen posible la ventilación pulmonar se originan en la médula oblongada. También se originan en la médula oblongada los nervios que regulan el latido del corazón, el diámetro de las arterias y otras importantes funciones. No resulta entonces sorprendente que la destrucción de la médula oblongada ocasione la muerte inmediata. No existe un control consciente directo sobre las funciones de la médula oblongada, aunque se puede modificar algo su acción mediante el influjo de otros centros encefálicos.

El cerebelo consiste de dos hemisferios profundamente convolutos. Su función más importante parece ser la de coordinar la actividad muscular del cuerpo. Esta actividad se inicia mediante impulsos que se originan en el área motora del encéfalo anterior. Estos impulsos no solamente viajan en dirección descendente por la médula espinal hacia las neuronas motoras, sino que también entran en el cerebelo. A medida que se lleva a efecto la acción del cuerpo, impulsos sensoriales son enviados a partir de los propioceptores, de los ojos, de los canales semicirculares, etc., al cerebelo. El cerebelo recibe la información acerca de lo que está efectuando el cuerpo y la compara con respecto a lo ordenado por el encéfalo anterior. Si existe discrepancia, el cerebelo envía señales modificadoras al encéfalo anterior, el cual, a la vez, transmite a los músculos señales correctivas apropiadas. No resulta sorprendente que las aves posean cerebelos relativamente grandes (Fig. 28-6), si consideramos que ellas deben ser capaces de ejecutar movimientos rápidos y desplazarse con exactitud en las tres dimensiones del espacio, mientras los humanos y otros animales terrestres transcurren la mayor parte de su existencia desplazándose en superficies por lo regular planas.

28-8 EL ENCEFALO MEDIO

El encéfalo medio humano es bastante pequeño e inconspicuo. Transmite los impulsos nerviosos entre el encéfalo anterior y el encéfalo posterior, y entre el encéfalo anterior y los ojos. Participa también en el mantenimiento del equilibrio.

28-9 EL ENCEFALO ANTERIOR

La parte más prominente del encéfalo anterior la constituye el **cerebro**. Este se compone de dos hemisferios. Cada uno de éstos se subdivide en cuatro lóbulos: frontal, parietal, occipital y temporal (Fig. 28-7). En la mayoría de los vertebrados (por ejmplo, la rana) existen grandes lóbulos olfatorios presentes a manera de apéndices del cerebro (Fig. 28-6). En el hombre esta porción del encéfalo es relativamente pequeña. El encéfalo anterior también comprende el tálamo, el hipotálamo, parte de la glándula pituitaria y la glándula pineal.

Seguramente ninguna otra estructura del cuerpo distingue tanto al hombre de otros vertebrados como el cerebro. El volumen de los dos hemisferios cerebrales tiene un promedio igual a 1.350 ml. Si bien algunos pocos mamíferos, tales como la ballena, poseen un cerebro todavía más grande; la relación del tamaño del cerebro con respecto al resto del sistema nervioso central es mucho más grande en el hombre que en cualquier otro vertebrado.

Aunque la actividad eléctrica detallada del cerebro se conoce apenas, se han podido descubrir algunas funciones generales del cerebro. Estos descubrimientos se han hecho gracias a dos tipos de estudio. Uno de ellos consiste simplemente en destruir una parte del cerebro y observar lo que le ocurre a la víctima. Mientras esto ha sido utilizado con éxito en animales de laboratorio (empleando todas las precauciones quirúrgicas que recibiría un paciente humano), es obviamente arriesgado aplicar tales hallazgos al hombre. Sin embargo, se ha podido hacer estudios similares en el hombre, aprovechando muchos casos de deterioro del cerebro debido a heridas o infecciones. Se ha podido luego relacionar la parte deteriorada con la presencia de determinados síntomas específicos. La segunda técnica consiste en descubrir el cerebro y luego estimular pequeñas porciones cerebrales con electrodos. Aunque esta técnica se limita generalmente a animales de laboratorio, muchos humanos que han tenido que someterse a cirugía cerebral, voluntariamente han permitido que en ellos se lleven a cabo tales experimentos, mientras sus cerebros permanecían descubiertos. Las manipulaciones no producen dolor alguno y, si el paciente no se halla bajo anestesia general, puede informar acerca de sus sensaciones al experimentador. Esos experimentos han suministrado gran conocimiento sobre las funciones del cerebro. Por ejmplo, han revelado la presencia de una banda de la corteza situada paralelamente y en frente a la fisura de Rolando (Fig. 28-8), que controla la acción de los músculos esqueléticos del cuerpo. La estimulación de áreas discretas, dentro de esta zona, produce la contracción del músculo controlado por esa área. Cuanto más grande es el área de la corteza implicada, mayor es también el número de neuronas motoras que controla esa determinada área cerebral.

CAPILLA ALFONSINA

Cuando se estimulan eléctricamente porciones del lóbulo occipital, el paciente registra sensación de luz. Esta región no solamente parece ser necesaria para el acto primario de ver, sino que algunas regiones dentro de esa región son necesarias para establecer asociaciones con lo que es visto. Si esta región sufre algún deterioro, la persona puede ser capaz de ver perfectamente los objetos, pero es incapaz de asociarlos con experiencias anteriores; es decir, es incapaz de reconocer. Este defecto se conoce con el nombre de afasia. Los centros del oído y de comprensión de lo que se escucha están localizados en los lóbulos temporales.

Aunque ha sido posible asignar otras pocas funciones a otras áreas específicas de la corteza, se desconoce aún la función que desempeñan grandes areas de la corteza cerebral. La manipulación de estas áreas «silenciosas» no ha revelado actividades específicas. Esto es particularmente lo que ocurre con los lóbulos frontales grandes. Quizás estas áreas extensas llevan a efecto algunas de las actividades mentales «superiores» del hombre. Aprendizaje, memoria, análisis lógico, previsión, creatividad y algunas emociones pueden depender de la actividad nerviosa de los lóbulos frontales y de otras áreas silenciosas. Sin embargo, la dependencia debe ser bastante general, por cuanto hasta ahora nadie ha podido relacionar una de estas actividades mentales con una área específica de la corteza. Quizás el vasto número de neuronas en ellas presentes, haga posible que una región de estas áreas silenciosas asuma funciones de alguna otra región que haya sufrido deterioro.

Nuestra discusión sobre el encéfalo anterior humano no sería completa sin mencionar el tálamo y el hipotálamo (Fig. 28-7). El tálamo es el «portero» de la corteza cerebral. Todos los mensajes sensoriales que llegan al encéfalo deben pasar a través del tálamo en donde son percibidos conscientemente.

Hemos ya discutido algunas de las funciones importantes llevadas a cabo por el hipotálamo. Además de regular la temperatura y el contenido de agua de la sangre, el hipotálamo es el centro de coordinación de muchas de las actividades de nuestros órganos internos. En otros animales, quizás también en el hombre, el hipotálamo es el centro de sensaciones y sentimientos, tales como sed, hambre, saciedad, impulsos sexuales e ira. El hipotálamo no solamente presenta actividad nerviosa, sino también, como lo hemos visto, produce hormonas. Dos de ellas (oxitocina y vasopresina) son almacenadas en el lóbulo posterior de la glándula pituitaria antes de ser liberadas en el torrente circulatorio. Otras van al lóbulo anterior de la pituitaria a través de venas que drenan el hipotálamo. Allí estimulan la liberación de las hormonas del lóbulo anterior de la pituitaria.

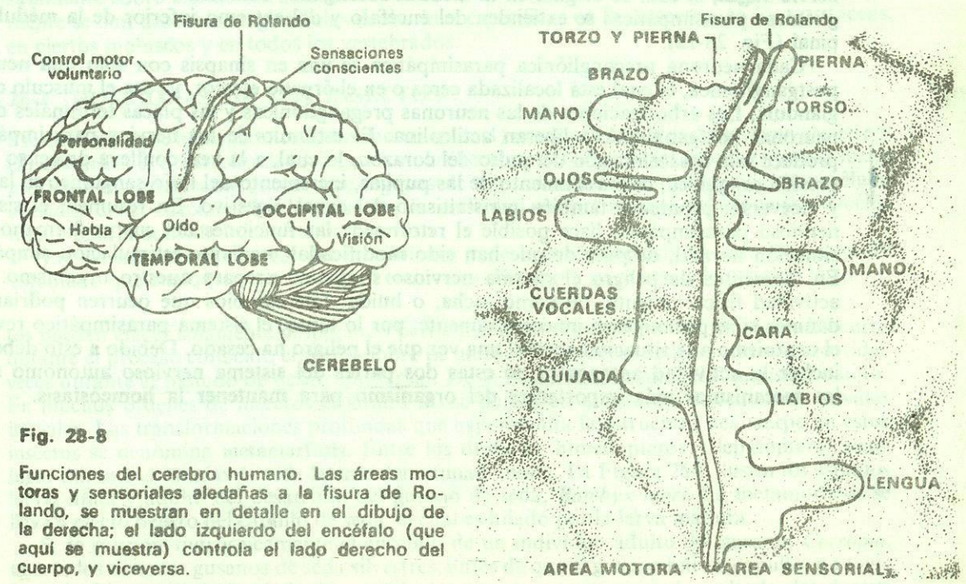

Fig. 28-8

Funciones del cerebro humano. Las áreas motoras y sensoriales aledañas a la fisura de Rolando, se muestran en detalle en el dibujo de la derecha; el lado izquierdo del encéfalo (que aquí se muestra) controla el lado derecho del cuerpo, y viceversa.