PREMIÈRE PARTIE

MALADIES DES YEUX

par **S. BAUDRY**

PROFESSEUR A L'UNIVERSITÉ DE LILLE

THÉRAPEUTIQUE OCULAIRE USUELLE [1]

DE L'EXPLORATION DES PAUPIÈRES ET DES PARTIES ANTÉRO-EXTERNES DE L'ŒIL

Avant d'aborder l'étude du traitement de celles des affections des paupières et de l'œil que le praticien a intérêt à bien connaître, parce que ce sont les maladies oculaires qu'il a l'occasion d'observer le plus communément et de soigner avec le plus de succès, il me paraît bon de consacrer quelques pages à l'examen de ces parties de l'appareil de la vision, en vue du diagnostic.

L'exploration de l'appareil de la vision, en vue du diagnostic, demande, de la part du médecin, autant de méthode et d'attention que celle des autres parties du corps. D'ailleurs, comme les lésions oculaires sont souvent la conséquence d'une maladie générale (*rhumatisme, syphilis*, etc.), d'une affection d'un organe voisin (nez, dents, etc.), ou éloigné (cœur, rein, utérus, etc.), on comprend combien est indispensable, dans la plupart des cas, l'examen simultané des principaux appareils et des principales fonctions. En un mot, pour faire un bon diagnostic étiologique, le seul qui puisse aboutir à une thérapeutique efficace, l'ophtalmologiste doit être doublé

1. L'auteur a, volontairement, limité cette étude à celles des maladies des yeux que doivent connaître tous les praticiens, et dont le diagnostic et le traitement ne réclament ni instrumentation, ni connaissances spéciales. (S. B.)

d'un médecin possédant de solides connaissances générales. J'ajoute que, lorsqu'on a affaire à certaines maladies des paupières, de la conjonctive, le diagnostic clinique est insuffisant, s'il n'est pas complété par le diagnostic bactériologique.

L'examen clinique d'un œil malade semble, de prime abord, une chose difficile et très complexe. Il n'en est rien cependant, si l'on prend soin de procéder, toujours dans le même ordre et avec la même méthode régulière, à l'exploration successive des diverses parties de cet organe. Avec une certaine habitude des patients, on arrive assez vite à établir le siège de la maladie et à distinguer les symptômes essentiels qu'elle provoque, de ceux qui traduisent une propagation de l'affection à d'autres parties de l'œil associées anatomiquement ou fonctionnellement avec la région primitivement intéressée.

Est-il préférable, comme le voulait Sichel, de commencer par la recherche des signes objectifs ou matériels, ou bien vaut-il mieux, de l'avis d'autres chirurgiens, interroger en premier lieu le sujet, prendre connaissance de son habitus extérieur, de son état général? Habituellement, il convient de s'enquérir tout d'abord, auprès du malade, de ce dont il se plaint, de la date à laquelle remonte son mal, des circonstances qui ont pu en être le point de départ, et enfin, selon les cas, de ses antécédents généraux ou oculaires, personnels ou héréditaires. Pendant cette interrogation, qui a aussi l'avantage de laisser au sujet le temps de se remettre du trouble, plus ou moins accusé, que produit un premier examen, on s'efforce, par une inspection rapide, et par la comparaison des deux yeux l'un à l'autre, de soupçonner le siège du mal.

S'il y a lésion apparente, il s'agit d'en préciser les différents caractères anatomiques, le siège, la nature, etc.

Cet examen se pratique à l'œil nu ou armé d'un instrument grossissant, dans une pièce bien éclairée, mais dans laquelle, grâce à un agencement des volets ou des rideaux, l'obscurité complète pourra, à volonté, succéder à la lumière du jour ; à moins qu'on ne dispose de deux chambres contiguës, l'une claire, l'autre obscure.

Le malade sera placé sur un tabouret, en face du médecin qui sera lui-même assis sur un siège plus élevé, de façon à éviter la fatigue qu'occasionnerait l'élévation répétée des bras.

Il faut bien se garder d'une certaine précipitation, et se dispenser, quand il n'y a pas nécessité, d'écarter les paupières avec plus ou moins de force. A procéder ainsi, on ne réussit qu'à rétrécir au lieu d'agrandir le champ d'observation; souvent, aussi, on aura augmenté la difficulté du diagnostic, en provoquant un afflux de larmes et de sang, ce qui changera l'aspect réel sous lequel on devait examiner. Un grand nombre de malades, quand il s'agit d'affections des yeux, n'approchent le médecin qu'avec une certaine appréhension. Si, par une précipitation fâcheuse, par une certaine brusquerie des mains, on a déterminé la moindre douleur ou augmenté celle dont l'organe est le siège, le sujet ne manquera pas de contrarier involontairement nos investigations. Il est donc de toute nécessité d'examiner, autant que possible sans le toucher, l'organe malade; puis il restera à compléter l'exploration en réduisant au minimum l'intervention des doigts nécessaire pour abaisser la paupière inférieure, relever ou retourner la paupière supérieure, pratiquer le toucher oculaire. L'appréciation de la tension oculaire est, en effet, des plus importantes à établir; son augmentation est un des signes pathognomoniques du glaucome aigu, tandis que l'hypotonie se constate dans certaines formes d'inflammation du tractus uvéal.

Pour mesurer la dureté de l'œil, on engage le malade à fermer les yeux et à regarder en bas, et on palpe le globe avec la pulpe des deux index appliquée sur la paupière supérieure.

Lorsqu'il existe de la photophobie, l'œil fuit en haut et l'examen devient difficile, surtout chez les enfants : ici, il faut user de patience et relever doucement la paupière supérieure, en engageant le malade à porter le regard fortement en bas. L'instillation de quelques gouttes du collyre anesthésique à la cocaïne facilite singulièrement cet examen.

A l'œil nu, il est certainement possible d'explorer les parties antéro-externes et les annexes de l'œil de façon à poser un bon diagnostic ; mais il est des lésions, des détails qui échapperont forcément à l'œil le plus exercé, s'il n'est pas aidé par certains instruments : tels sont certains corps étrangers, les altérations du poli de la cornée, etc. On se contente souvent, en pratique, d'une simple loupe. Celle de Bruecke, les appareils de Pfalz (dé muni d'une loupe), de Stuelp, etc. donnent un grossissement plus considérable.

Un autre mode d'exploration qui nous rend de précieux services consiste dans l'*éclairage oblique* ou *latéral*, et il se fait dans la chambre noire. On peut aussi concentrer la lumière solaire diffuse sur la partie à examiner ; mais c'est une méthode peu usitée. On a besoin, pour cette exploration, d'une bonne lampe munie d'un verre droit et d'une lentille biconvexe de douze à quinze dioptries, du phare J. D. à réflecteur (*fig.* 1). Le malade est placé auprès d'une table sur laquelle on disposera la lampe un peu en avant, à hauteur et du côté de l'œil à examiner (*fig.* 2). Le médecin relève tout doucement la paupière supérieure afin de découvrir le plus possible la partie antérieure du globe oculaire ; puis,

il interpose verticalement la loupe entre celui-ci et la

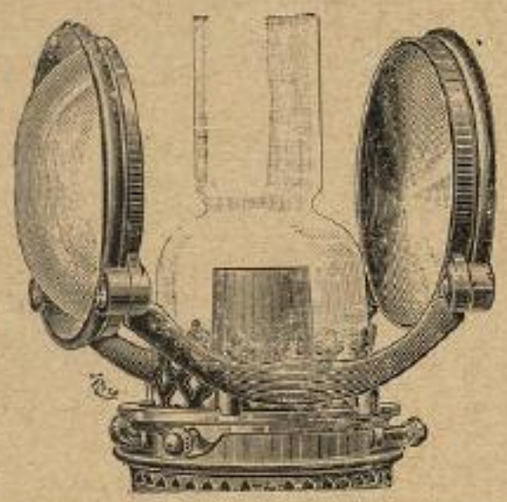

Fig. 1. — Phare articulé J. D. à réflecteur, se posant sur tous modèles de lampes à pétrole et à gaz.

lampe, de façon à concentrer les rayons lumineux sur le

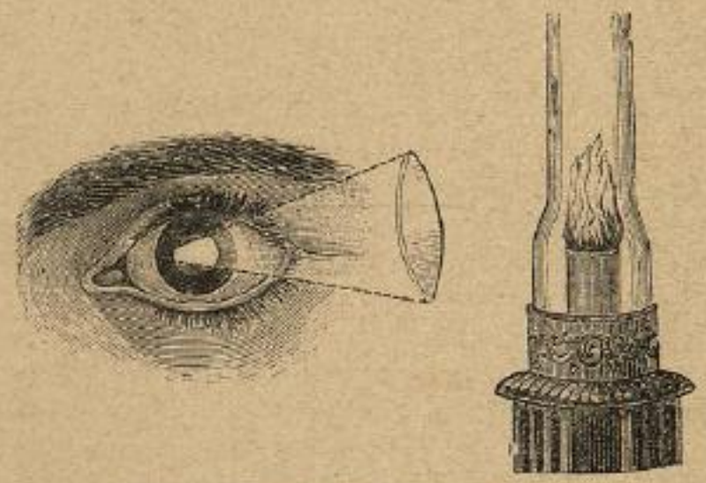

Fig. 2. — Eclairage latéral (Duplay et Reclus).

point à explorer. Cet examen demande une certaine

habitude; mais, avec un peu d'exercice on arrive à le pratiquer assez facilement. Il suffit d'incliner la lentille en divers sens, de l'éloigner ou de la rapprocher de l'œil, de modifier la position de la tête et de la source lumineuse pour éclairer successivement les parties qui composent le segment antérieur du globe oculaire. Veut-on agrandir le champ d'exploration et examiner l'orifice pupillaire et le cristallin ? Il convient de faire usage d'un mydriatique, excepté lorsqu'on a affaire à des yeux prédisposés au glaucome. Enfin, le médecin pourra utiliser la loupe grossissante, en même temps qu'il pratique l'éclairage latéral.

Examiner les yeux d'un enfant n'est pas toujours chose commode et facile; car, à cet âge, les malades opposent souvent au médecin la plus grande résistance. Ils contractent avec énergie les muscles orbiculaires, de sorte que les paupières se renversent et masquent le globe oculaire. On sera donc obligé, malgré les cris du patient, de faire ce qu'on appelle l'examen de force. Si la chose est possible, l'enfant sera tenu par un aide, et non par les parents, qui s'apitoient trop facilement et deviennent une cause de gêne. Le petit malade est couché sur le dos, en travers des cuisses de l'aide qui maintient les bras et les jambes, tandis que la tête est placée entre les genoux du médecin, préalablement garantis par une serviette ou par une toile imperméable. De cette façon, on a les mains libres pour écarter les paupières avec les doigts, au besoin avec des élévateurs ou des écarteurs en écaille (*fig.* 3), et faire les pansements nécessaires.

Fig. 3. — Écarteur des paupières.

Exploration des paupières. — L'inspection seule nous permettra de constater, en ayant bien soin de comparer un côté avec l'autre :

1° Si les paupières ont l'aspect, la coloration, l'épaisseur et la mobilité de l'état normal (variables d'ailleurs aux différents âges); s'il n'y a pas d'*œdème* (emphysème, phlegmon, inflammations graves de l'œil ou du voisinage, maladies du cœur ou des reins), d'*ecchymose* (contusions, fractures de l'orbite, etc.), des *éruptions* (eczéma, variole, etc.), des *tumeurs*, des *anomalies*, etc.;

2° Si les paupières s'ouvrent et se ferment complètement; s'il n'y a pas *chute de la paupière supérieure* (sans gonflement), comme dans la paralysie de la troisième paire (avec gonflement), en cas d'hypertrophie ou d'inflammation de la muqueuse conjonctivale, de tumeurs; ou bien *impossibilité de l'occlusion* (brides cicatricielles ou paralysie du facial); ou bien encore des *clignotements* ou des *mouvements convulsifs* (photophobie, corps étrangers, affections nerveuses, etc.);

3° Si la sensibilité de la peau et l'impressionnabilité des cils, beaucoup plus développées que celles des régions cutanées voisines et des poils des sourcils, n'est pas émoussée;

4° Si la fente palpébrale a les dimensions normales et si les larmes n'y séjournent pas en grande quantité, ce qui appellera l'attention du côté des voies lacrymales.

La palpation complétera cet examen. En promenant légèrement le doigt sur la face externe des paupières, on trouve souvent de petits kystes, de petites tumeurs non appréciables à la vue. Dans le cas où cette petite tumeur (souvent le chalazion) a acquis un certain volume, il devient nécessaire de retourner la paupière pour en examiner la face postérieure et juger de la situation et de la nature de la production néoplasique.

Les cartilages tarses peuvent être hypertrophiés ou enroulés sur eux-mêmes, en dehors ou en dedans.

Dans l'examen très attentif des bords libres des paupières, on constatera :

1° S'ils s'appliquent bien contre le globe oculaire, s'ils ne sont pas renversés en dehors (*ectropion*), ou en dedans (*entropion*) ;

2° S'ils ne sont pas hypertrophiés, ulcérés, couverts de croûtes, dépourvus de cils (*blépharites*) ;

3° Si les cils ne sont pas déviés, mal implantés ;

4° Si les orifices des glandes de Meïbomius ne sont pas bouchés.

L'éclairage oblique, ou l'examen à la loupe, permet de mieux constater les fines lésions ulcéreuses ou vasculaires, la présence de pellicules, etc.

Exploration de la conjonctive. — La muqueuse oculaire, d'une transparence parfaite chez l'enfant, prend une teinte jaunâtre et s'épaissit chez l'adulte. Aux deux extrémités du diamètre horizontal de la cornée, on remarque, de plus, chez les personnes âgées, de petits amas graisseux (*pinguecula*) ; vers les angles apparaissent des vaisseaux sinueux engorgés (affections pulmonaires ou du système circulatoire).

La caroncule et le pli semi-lunaire, très pâles chez les personnes anémiques, sont, au contraire, en raison de leur grande vascularisation, très colorés chez les individus pléthoriques. La même raison anatomique nous explique pourquoi, dans toutes les conjonctivites, ces deux régions sont les premières à présenter les symptômes de l'inflammation. On doit apporter la plus grande attention dans cette partie de l'examen que l'on facilite en priant le sujet de regarder vers la tempe du même côté ; ne pas hésiter à promener le stylet mousse dans

les replis de la membrane, car ceux-ci logent souvent des corps étrangers (débris d'insectes, concrétions, etc.).

Après avoir recommandé au malade de porter fortement le regard en haut, on abaisse la paupière inférieure, et on examine avec soin, à l'œil nu et à la loupe, tous les points de la surface de la conjonctive palpébrale inférieure. La muqueuse, à l'*état normal* (sauf quelques variétés individuelles), est rosée au niveau du tarse, et pâle au niveau des culs-de-sac. Sa transparence laisse voir les glandes meïbomiennes et la couleur du cartilage.

L'exploration de la conjonctive palpébrale supérieure exige une manœuvre particulière, dite *renversement de la paupière*, que la pratique seule permet d'exécuter avec adresse. On peut procéder de deux manières ; dans les deux cas, il faut essuyer avec soin la paupière pour l'empêcher de glisser, et recommander au malade de regarder en bas. Entre le pouce et l'index gauches, on saisit délicatement et avec précaution le bord libre, qu'on attire en bas et en avant, pendant que, de la main droite, on fait basculer la paupière à l'aide du manche d'un pinceau, ou mieux à l'aide d'un stylet placé un peu au-dessus du bord adhérent du cartilage tarse. Cette manœuvre est très facile et moins pénible que si on la pratique avec les doigts, bien que la vue d'un instrument effraie les malades très pusillanimes ; et on risque moins aussi d'arracher quelques cils.

Pour retourner la paupière supérieure avec les doigts, on se servira de la main gauche pour l'œil droit et de la main droite pour l'œil gauche. Par une double pression exercée de haut en bas sur la paupière, à l'aide de l'index placé un peu au-dessus du bord adhérent du tarse, on amène d'abord la paupière supérieure au-devant de l'inférieure, puis, saisissant le bord libre avec le

pouce, l'index restant en place, on opère le mouvement de bascule. On ne négligera pas, dans la recherche des corps étrangers, de passer le stylet mousse le long du cul-de-sac conjonctival supérieur, car on a vu cette muqueuse tolérer des corps étrangers parfois volumineux. On examinera, enfin, la nature des sécrétions que la conjonctive fournit.

Exploration de la sclérotique. — Blanchâtre chez l'adulte, d'un blanc bleuâtre chez l'enfant, la sclérotique prend une couleur d'un blanc jaunâtre chez le vieillard. Sa sensibilité est très faible. Grâce à la demi-transparence de la muqueuse qui lui est unie par un tissu cellulaire lâche, on observe facilement la plaque d'un rouge violet qui caractérise l'injection sclérale, la zone rose qui constitue l'injection périkératique et, enfin, les bosselures d'un bleu noirâtre ou staphylomes, dont l'enveloppe fibreuse de l'œil peut être le siège. Il ne faut pas confondre ces plaques avec des pigmentations congénitales plus étendues que présente cette membrane chez certaines personnes.

Exploration de la cornée. — Pour examiner convenablement la cornée, on fait tout d'abord *miroiter* successivement les différentes parties de sa surface, de manière à en apprécier le poli et la courbure. Pour cela, on promène, dans tous les sens, l'index devant l'œil et on prie le malade de le fixer dans tous ses mouvements. Cette exploration à l'œil nu et à la lumière naturelle, suffisante dans quelques cas, devra, le plus souvent, se compléter par l'éclairage oblique et par l'emploi de la loupe.

Il convient de rechercher les altérations de transparence, de forme, de surface et de sensibilité.

La cornée des malades artério-scléreux (vieillards et

certains adultes) présente un cercle périphérique blanchâtre connu sous le nom d'arc sénile.

Quant aux moindres infiltrations ou nébulosités, aux petits corps étrangers, aux fins réseaux vasculaires, ils seront surtout décelés par l'examen à l'éclairage oblique et à la loupe de Brücke. Une lentille très grossissante (15 dioptries), placée derrière le miroir plan, permettra de découvrir les phlyctènes, les fines opacités, les dénudations épithéliales et autres ulcérations superficielles.

Certains états pathologiques (glaucome aigu) émoussent l'exquise sensibilité de la cornée; on en appréciera le degré, en promenant à sa surface (sans toucher les cils) un tortillon de papier ou une barbe de plume. Enfin, les déformations et les brisures de l'image réfléchie sur la cornée, des barreaux d'une fenêtre en face de laquelle on place l'observé (kératoscopie fénestrale), ou mieux de l'image de la figure d'un disque kératoscopique, indiqueront, d'une manière exacte et facile à mesurer, les diverses déformations de courbure. Le miroir plan permet de les reconnaître également par le jeu des ombres; il faut, pour cela, s'approcher très près de façon que la cornée soit placée entre la lentille et son foyer.

Je terminerai l'examen des parties antérieures de l'œil par quelques mots sur l'exploration de la chambre antérieure, de l'iris, du cristallin et des parties antérieures du corps vitré.

On notera la forme, la profondeur, les dimensions de la chambre antérieure et, en particulier, celles de l'angle de filtration. On sait qu'à l'état normal la chambre antérieure est plus grande chez l'enfant que chez l'adulte, et qu'elle est relativement diminuée chez le vieillard. La transparence ou le trouble de l'humeur aqueuse, la présence du pus, du sang, d'exsudations diverses, de corps étrangers, attireront notre attention.

Quant à la surface antérieure de l'iris, son examen est des plus faciles, tant que la transparence de la cornée et de l'humeur aqueuse n'est pas troublée. Par comparaison avec le congénère, nous reconnaîtrons, selon les cas, des anomalies, des changements apportés à sa coloration, au velouté de sa surface, à sa structure, à sa position et à sa courbure.

A l'état normal, l'iris est tendu transversalement, tandis que certaines affections refoulent en avant ou attirent en arrière son bord pupillaire et son insertion scléroticale ; d'autres fois, l'iris, au lieu d'être fixe, est le siège d'un tremblotement. La texture et la coloration de l'iris sont profondément modifiées par les inflammations de cette membrane.

Nous devons attribuer une importance majeure à l'examen, des plus intéressants, d'ailleurs, de l'orifice central, ou *pupille*, dont le diaphragme est percé. Ronde et noire chez l'enfant et l'adulte, la pupille devient jaune verdâtre à l'âge avancé, ce qui peut faire supposer l'existence d'opacités du cristallin. Son diamètre, parfois inégal d'un œil à l'autre chez le même sujet, varie avec l'âge, l'intensité de l'éclairage, la fixation d'un objet rapproché ou éloigné, etc. Toujours par comparaison avec la pupille du côté opposé, on constatera si sa forme est nettement circulaire ou bien irrégulière, on notera ses dimensions, son rétrécissement ou sa dilatation, la présence ou non d'adhérences antérieures ou postérieures, son mode de réaction à la lumière, à l'accommodation et à la convergence. La dissociation du réflexe lumineux et du réflexe accommodatif constitue un signe important (Argyll Robertson). On n'oubliera pas, dans cette exploration, que les deux muscles iriens sont associés dans leur action. A cet effet, le sujet étant placé en face de la lumière, après avoir fermé les deux yeux, il

convient de découvrir seulement l'œil à examiner. Si la pupille reste immobile, on ouvrira subitement le second œil et on s'assurera si, cette fois, l'iris du premier œil réagit. Engageant ensuite le malade à regarder au loin, puis à fixer un objet placé à quelques centimètres en avant de son nez, on remarquera les changements du diamètre pupillaire.

L'éclairage oblique nous permettra encore d'explorer la capsule antérieure, le *cristallin* dans toute son épaisseur, et même les parties antérieures du *corps vitré*. Nous pourrons ainsi constater la position de la lentille cristallinienne, ses diverses opacités, étudier leur forme, leur siège, leur coloration, etc., reconnaître les vastes épanchements de pus et de sang dans le corps vitré, les volumineux néoplasmes intra-oculaires et le décollement antérieur de la rétine. Toutefois, le véritable instrument d'exploration des parties situées en *arrière de l'iris* est le miroir ophtalmoscopique.