

ou lorsque l'inflammation s'est propagée jusqu'à la scissure du foie et à la capsule de Glisson, que l'on peut trouver d'une manière constante une diminution du volume.

L'atrophie qui s'établit par ce mécanisme, reste ordinairement partielle, sa valeur clinique est en général médiocre, et dépend de l'étendue plus ou moins grande de la lésion, ainsi que de l'existence, ou de l'absence de la compression sur les conduits biliaires, et les vaisseaux principaux.

§ I. — ATROPHIE PRODUITE PAR L'IMPERMÉABILITÉ DES CAPILLAIRES RÉSULTANT DE L'INFLAMMATION DE LA CAPSULE DE GLISSON.

L'atrophie embrassant la totalité de l'organe est relativement à ses effets sur l'ensemble de l'organisme, et sur les phénomènes locaux, d'une importance bien plus grande, que l'atrophie par compression.

Dans ce cas, le foie diminue suivant toutes les directions, son poids décroît de moitié, même de plus (1). La surface de la glande est alors lisse ou légèrement granuleuse, ou sillonnée de petites rides (*fig. 37*); elle présente aussi parfois des rétractions cicatricielles; le parenchyme est d'un rouge brun foncé, il est parsemé de taches jaunes, ou d'un brun gris, lorsqu'il existe en même temps un dépôt de graisse. Dans la plupart des cas on ne voit plus de traces de la division lobulaire sur la surface d'un brun uni (*pl. IV, fig. 1*), et quand ces traces subsistent les lobules paraissent plus petits qu'ils ne le sont dans la glande normale (2).



*Fig. 37.*

Dans les vaisseaux du foie on découvre d'importantes anomalies: La veine porte, est d'habitude notablement dilatée jusque dans ses ramifications capillaires à la périphérie des lobules, où l'ectasie se termine, sous forme de massue (*pl. IX, fig. 5*). Les parois des veines dilatées, restent tantôt normales, tantôt au contraire l'enveloppe quelles doivent à la capsule de Glisson, est notablement épaissie (3). Cette dernière cesse subitement là où commencent les ramifications capillaires terminales. Les capillaires eux-mêmes, sont en grande partie at-

(1) Chez une femme de 26 ans le foie pesait 0,7 kil.; chez un homme de 53 ans, 0,85 kil.; chez une femme de 50 ans, 0,86 kil.; chez un homme de 59 ans, 0,62 kil.

(2) L'épaisseur du parenchyme entre une veine centrale et une veine interlobulaire était de 1/2 à 3/4 de millim., tandis que dans d'autres cas elle était de 1 à 1 1/2 et même 2 millim.

(3) 6 fois sur 18.

taqués, ils sont remplis de molécules brunes, ou contiennent du pigment noir, en masse, ou en grains (*pl. IV, fig. 3*; *pl. IX, fig. 4 et 5*). Par suite, les injections dans la veine porte réussissent très-imparfaitement, et ne pénètrent que quelques capillaires isolés jusqu'à leur confluent avec les radicules des veines hépatiques. Celles-ci sont d'habitude plus faciles à injecter et se remplissent dans une plus grande étendue (*pl. IV, fig. 4*). Les mailles formées par les capillaires et le tissu cellulaire qui leur sert de support, sont plus étroites et ont, dans quelques endroits entièrement disparu, de sorte que les parois des vaisseaux devenues imperméables, sont en contact. Ça et là dans les mailles rétrécies, on trouve de petites cellules atrophiées (*pl. IV, fig. 3*).

Les veines hépatiques prennent part, dans un certain nombre de cas, à la dilatation de la veine porte, mais c'est toujours dans une moindre proportion. Leurs parois restent en général minces, et contrastent fortement, par leur couleur bleuâtre, avec la teinte rouge jaune de la veine porte (*pl. IV, fig. 1*). L'artère hépatique apparaît dans deux cas un peu plus étroite; fréquemment on trouve la capsule de Glisson épaissie. Les cellules du foie qui, en certaines parties de l'organe, ont complètement disparu, restent visibles dans d'autres endroits, mais elles sont pâles, dénuées de contenu granuleux, leurs parois sont plissées, leurs contours anguleux, elles ont diminué de volume. Souvent elles contiennent des granules bruns de pigment, qui remplissent entièrement la cavité cellulaire; ou bien des fragments de la matière biliaire (1) brune (*pl. IV, fig. 2, e a b c*). Dans plusieurs cas on voit des cellules pleines de graisse tantôt réunies en foyers isolés, tantôt éparses dans toute l'étendue de l'organe (*pl. IV, fig. 5 et 6*). Les conduits biliaires ne renferment qu'une faible quantité d'une sécrétion décolorée souvent chargée d'albumine.

Outre ces altérations du foie, j'ai souvent observé l'ectasie des veines de l'estomac et du gros intestin; de plus, des ecchymoses sous-séreuses, et des stases hyperhémiques de la rate. Ces dernières existaient 7 fois sur 18 cas.

Dans l'estomac et l'intestin, 8 fois il y avait un travail d'ulcération; sur ces 8 cas il y en avait 2 de dysenterie chronique, 2 d'ulcère chronique simple de l'estomac, et 3 d'ulcération cancéreuse. Une fois on put constater dans le mésentère des épaississements sous forme de cordons étranglant des rameaux veineux. Comme lésions consécutives, il y eut 12 fois ascite, et 2 fois péritonite aiguë.

(1) 5 fois sur 15.

OBSERVATION XXIII. — *Atrophie chronique du foie avec dilatation considérable des branches de la veine porte, petit ulcère au pylore, sans rétrécissement de cet orifice; mouvements péristaltiques de l'estomac très-visibles. — Mort par épuisement.*

Adam Blaschewsky, journalier, âgé de 53 ans, fut admis le 21 novembre 1854.

Cet homme amaigri, mais sans œdème et sans coloration anormale des téguments, se plaignait depuis longtemps de douleurs à l'épigastre et rejetait souvent les aliments qu'il avait pris, sans mélange d'aucune autre substance. Son appétit était peu dérangé, les selles étaient régulières et de consistance normale, mais décolorées. Intégrité des organes thoraciques, respiration libre, tons du cœur nets, pouls à 62. Affaissement du ventre; les parois abdominales paraissent extrêmement minces quand on les plisse. A un examen attentif on voit se dessiner parfaitement les contours de l'estomac distendu par des gaz. Par la percussion on reconnaît leur présence dans cet organe au son tympanique plein, comparé au son plus court des parties de l'intestin grêle voisines. Un demi-pouce à droite et au-dessus de l'ombilic, on voit une tumeur proéminente fortement, inégale et dure à la palpation, sensible à la pression et mobile; nous dûmes la prendre pour un carcinôme du pylore. L'obscurité du son hépatique est diminuée, elle mesure 2 centimètres sur la ligne médiane, 3 sur la ligne du mamelon, 5 sur la ligne axillaire.

L'emploi de la teinture aqueuse de rhubarbe avec l'extrait de belladone fait cesser les vomissements; mais l'amaigrissement augmente assez rapidement malgré une alimentation suffisante et l'amélioration des fonctions digestives. La tumeur du pylore change souvent de place; on la trouve tantôt à droite, tantôt à gauche; tantôt sous l'ombilic directement au-devant de la colonne vertébrale; pendant le travail de la digestion on peut reconnaître avec la plus grande évidence les mouvements péristaltiques de l'estomac. Il se forme d'abord le long du rebord des côtes gauches, par conséquent à partir du cul-de-sac de l'estomac, un soulèvement qui marche lentement vers le pylore et revient de nouveau à gauche; ce soulèvement est poussé par un resserrement annulaire qu'on voit derrière lui, il n'est pas rare de voir le premier soulèvement suivi d'un second dont il est séparé par une constriction: l'estomac paraît alors partagé en deux moitiés. Ces mouvements de l'estomac durent chaque fois d'une demi-minute à une minute entière: ils sont suivis de repos qui durent le plus souvent 4 minutes, quelquefois jusqu'à 6 minutes: pendant cette pause on n'aperçoit aucun mouvement; de temps en temps le soulèvement franchit le pylore; celui-ci s'élève alors davantage, le contenu de l'estomac semble passer dans le duodenum. Lorsque l'estomac est vide, on n'aperçoit nulle part aucun mouvement, aussi longtemps que cet organe contient du chyme, l'ingestion de vin de Hongrie, la percussion et l'attouchement répété peuvent réveiller les contractions; elles se produisent toujours avec le même type, seulement ces moyens d'excitation diminuent un peu la durée de la pause entre deux mouvements.

Le malade qui se sentait relativement bien exigea sa sortie le 22 décembre, mais dès le 27 il revint très-affaibli. Des excès de régime pendant les jours de fête avaient provoqué une affection catarrhale intense de l'estomac; la langue était couverte d'un enduit épais, l'épigastre sensible, l'appétit perdu. Des vomissements de matières muqueuses sans mélange de sang surviennent rapidement; les garde-robes étaient rares. On ne put réussir à guérir le catarrhe au moyen de sels neutres légers et de substances amères faiblement astringentes unies à un régime convenable; le malade tomba rapidement dans le collapsus et mourut d'épuisement le 14 janvier.

*Autopsie.* — Le 15 janvier 1855.

Le cadavre très-amaigri pèse 45 kil.

Le cerveau et ses enveloppes contiennent très-peu de sang, mais sont d'ailleurs à l'état normal. La muqueuse des voies aériennes est pâle, les poumons sont affaissés et anémiés; les parties postérieures seules présentent un léger œdème hypostatique. Le cœur est petit, couvert de taches laiteuses, l'appareil valvulaire est sain, la muqueuse du pharynx et de l'œsophage est pâle, les parois abdominales sont extrêmement minces. Par suite de la rigidité cadavérique, l'estomac très-rétracté se trouve exactement sous le foie et descend moins bas que pendant la vie, immédiatement au-dessous de lui se trouve le colon transverse très-contracté; l'intestin grêle est complètement plongé dans le bassin, de sorte que la paroi abdominale touche la colonne vertébrale dont elle n'est séparée que par l'épiploon et le mésentère. C'était ce déplacement de l'intestin grêle et la flaccidité extrême des muscles abdominaux qui rendaient possible pendant la vie l'observation exacte des mouvements de l'estomac.

La rate est fortement adhérente à la concavité du diaphragme; sa capsule est couverte de fausses membranes blanchâtres, étendues, épaisses d'une ligne et demie environ; le parenchyme contient peu de sang.

La muqueuse de l'estomac est boursoufflée, d'une teinte livide foncée, couverte d'une épaisse couche de mucus. Les veines, surtout celles de la petite courbure, sont très-dilatées et remplies d'un sang foncé.

Immédiatement en avant du pylore on trouve un ulcère d'un demi-pouce de long, sur 3 lignes de profondeur et autant de largeur, dont les bords encore recouverts par la muqueuse plissée représentent un bourrelet peu saillant formé par une infiltration carcinomateuse du tissu conjonctif sous-muqueux. La tunique musculieuse est hypertrophiée sur toute l'étendue de l'estomac, mais surtout au niveau du pylore.

La muqueuse de l'intestin grêle et du gros intestin a une teinte un peu foncée, les vaisseaux veineux sont dilatés, les matières fécales sont fermes et jaunes.

Le système uropoïétique est à l'état normal.

Le foie présente à un degré remarquable tous les caractères de l'atrophie chronique. Il est petit (1), flasque et coriace, sa surface est ridée, couverte d'élevures aplaties, larges d'environ un quart de ligne, la capsule est opaque par places. A la coupe du foie il s'écoule une énorme quantité de sang très-fluide de nombreux orifices vasculaires largement béants qu'on aperçoit partout. La branche gauche de la veine porte mesure approximativement 1 ligne et demie, un rameau de cette branche 8 lignes; cette dilatation s'étend à toute la distribution de la veine porte jusqu'à ses ramifications capillaires et se voit aussi, quoiqu'à un moindre degré, dans les veines hépatiques. La tunique adventice de la veine porte est notablement épaissie, les divisions de ce vaisseau dans le foie sont d'un jaune rouge et se distinguent par là très-sensiblement des ramifications plus minces des veines hépatiques qui sont d'un blanc bleuâtre (*Atlas*, pl. IV, fig. 1). Sur le parcours des ramifications de la veine porte on trouve fréquemment plusieurs de ses divisions (suivant toute apparence aussi en même temps des divisions de l'artère et du canal hépatique), munies chacune isolément d'une tunique adventice particulière, entourée d'une gaine épaisse et commune de tissu conjonctif, contenant aussi des réseaux fibreux, élastiques. On trouve disséminées çà et là dans cette gaine des portions d'une substance tout à fait semblable à celle qu'on trouve entre les ramifications

(1) Le foie pèse 0,85 kilo, le corps entier 45 kilos, le rapport est donc 1 : 50,3 : le poids de la rate est de 0,18 kilo., il est au poids du foie 1 : 4,7. Le lobe gauche du foie mesure transversalement 3 pouces 1/4, d'arrière en avant 3 pouces 1/4; le lobe droit transversalement, 5 pouces 1/2, d'arrière en avant 6 pouces, l'épaisseur est au maximum de 2 pouces.

de la veine porte comme constituant le parenchyme du foie. Il semble donc que la réunion de plusieurs divisions de la veine porte se soit opérée par la disparition des parties du parenchyme hépatique qui les séparaient. L'épaississement de la gaine vasculaire s'étend jusqu'aux divisions les plus fines et ne disparaît que lorsque ces vaisseaux se confondent avec les capillaires. Sur des tranches minces de foie, desséchées (fig. 38) on voit partout les gaines épaisses (a, a, a) entourant la lumière tantôt

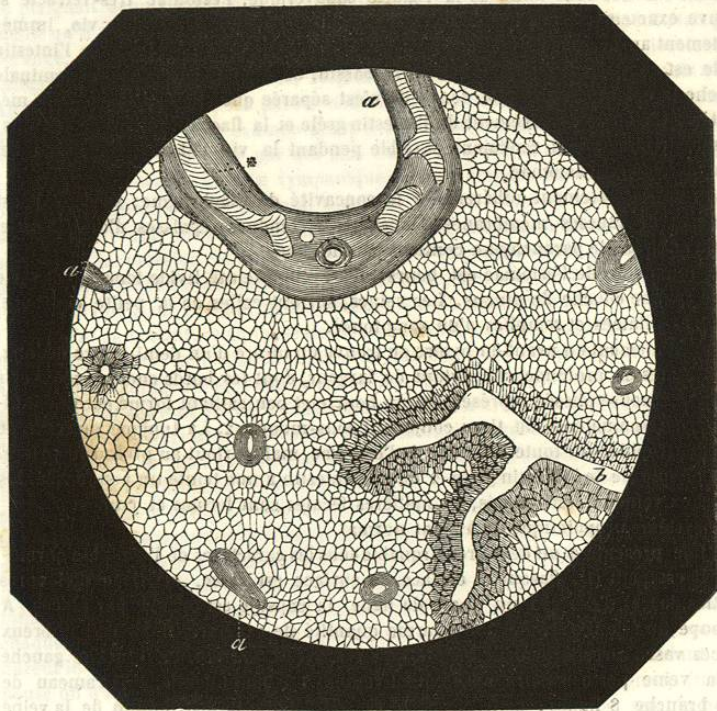


Fig. 38.

arrondie, tantôt allongée des vaisseaux, envelopper aussi çà et là des branches de l'artère hépatique, etc., et se distinguer d'une manière frappante des divisions à parois minces des veines hépatiques b. Veines dans leurs graines.

Le parenchyme du foie est d'un rouge brun foncé et ne montre nulle part une division évidente en lobules (pl. IV, fig. 1). Au microscope on reconnaît sur des tranches fines un dessin en réseau assez régulier, par places aussi une ramification arborescente (fig. 38) où les divisions marchent parallèlement les unes à côté des autres sur une assez longue étendue, (pl. IV, fig. 3). Ce réseau est formé par un système de canalicules anastomosés qui contiennent de petits granules jaunes ou d'un jaune brun, çà et là aussi des granules d'un rouge brun. Dans les mailles en partie allongées et ovales, en partie arrondies, qui existent là où les canalicules ne sont pas exactement serrés les uns contre les autres, on observe de petites cellules pâles, contenant en partie des noyaux, qui se laissent enlever par le lavage répété

des tranches minces (pl. IV, fig. 3 en bas et à droite). La nature de ce réseau nous parut d'abord douteuse; étaient-ce des ramifications vasculaires ou un ensemble de cellules unies les unes aux autres? L'examen ultérieur donna la certitude que la première hypothèse, d'après laquelle le réseau serait formé de capillaires en partie détruits et pressés les uns contre les autres par suite de la disparition des cellules du foie, était la vraie. Cette opinion avait pour elle d'abord la présence de cellules dans les mailles, puis le résultat des injections dans lesquelles on réussit, par places au moins, à faire pénétrer la matière injectée dans les canalicules granulés soit par la veine porte, soit par les veines hépatiques. Dans beaucoup de parties du foie l'injection ne pénétra pas du tout jusqu'aux capillaires et l'eau même qu'on y poussa n'y passa pas; on voyait en outre dans la lumière de vaisseaux d'un plus fort calibre, la surface interne colorée par des granulations brunes comme le réseau. (pl. IV, fig. 4. La masse jaune provenant de la veine porte pénètre peu profondément. La rouge fournie par la veine hépatique s'engage très-avant dans le réseau).

La destruction des capillaires du foie avec ratatinement ou destruction complète des cellules glandulaires, n'était pas répandue uniformément dans tout l'organe, mais plus ou moins développée en différents points, ce qu'on reconnaissait déjà aux différences dans la distribution de la matière injectée et mieux encore à l'examen des tranches minces. En quelques endroits on réussissait à peine à isoler de la substance fraîche quelques cellules altérées, en d'autres points elles étaient plus nombreuses, mais en très-grande partie essentiellement modifiées. La plupart étaient petites, pâles, sans contenu granuleux; on ne trouvait de noyau que dans quelques-unes; leurs parois paraissaient ridées et plissées par places, ce qui donnait à leurs contours un aspect déchiqueté, anguleux (pl. IV, fig. 22<sup>a</sup> et 22<sup>b</sup>). Quelques cellules contenaient des amas d'une grande quantité de molécules colorées en brun, d'autres étaient entièrement remplies d'un contenu brun noirâtre (pl. IV, fig. 22<sup>a</sup> et 22<sup>c</sup>). Çà et là on apercevait dans le parenchyme du foie des grains plus gros et des conglomérats de pigment biliaire (fig. 26): tout cela prouvait que le passage de la bile dans les conduits biliaires était difficile.

La vésicule contenait une petite quantité de bile très-liquide, trouble, d'un jaune pâle, qui, à la chaleur de l'ébullition, donna un précipité d'albumine; celle-ci transsudait à cause de l'augmentation de pression latérale du sang dans les capillaires de la veine porte restés perméables.

Dans ce cas, le point de départ de l'atrophie, la cause de l'oblitération des capillaires, et de la disparition des cellules glandulaires, paraît être une affection de la capsule de Glisson, qui, commençant à l'ulcération pylorique, aurait traversé la scissure du foie, et se serait propagée, jusqu'aux ramifications terminales de la veine porte, dont elle aurait suivi le trajet. Cette veine même était atteinte, ainsi que le prouvaient les lésions évidentes de ses parois (par exemple des taches brunes sur la membrane interne, etc., etc.), et de cette propagation de l'affection, résultaient pour le tronc vasculaire principal et les grosses branches, l'épaississement, la paralysie de l'appareil musculaire, la dilatation; pour les rameaux moins considérables et pour les capillaires, les anomalies ci-dessus décrites, l'obsolescence, etc., etc.

J'ai à plusieurs reprises, observé des lésions de cette espèce, avec

le cancer de l'estomac auquel une péritonite cancéreuse venait s'ajouter. Dans ce cas, la capsule de Glisson était farcie, jusque très-loin dans l'intérieur de l'organe, par l'infiltration cancéreuse, et le foie avait subi une très-forte diminution de son volume.

§ II ATROPHIE CONSÉCUTIVE A L'OBLITÉRATION DES CAPILLAIRES HÉPATIQUES PAR DU PIGMENT ET UNE ULCÉRATION CHRONIQUE DE L'INTESTIN.

Toutefois avec l'atrophie chronique, la dilatation de la veine porte ne se produit pas toujours de cette manière; en effet, j'ai constaté cette dilatation dans des cas où l'atrophie hépatique résultait d'une cause différente, agissant directement sur les capillaires et où la capsule de Glisson avait conservé son épaisseur normale.

OBSERVATION XXIV. — *Intermittente tierce et quotidienne d'environ 3 mois de durée; anasarque; ascite; diarrhée. Mort par épuisement. Foie atrophié chargé de pigment ainsi que la rate.*

Un jeune garçon de 10 ans, privé de soins, ayant souffert pendant trois mois presque sans interruption d'une fièvre intermittente à type tierce d'abord, puis quotidien, pâle et d'un aspect anémique, tourmenté d'une diarrhée aqueuse profuse, entra à l'hôpital au commencement de mai 1855. La rate était modérément augmentée, on ne trouvait pas en avant dans la région hépatique, d'obscurité du son sur la ligne axillaire, celle-ci ne s'étendait qu'à 2 centimètres; la cavité abdominale contenait une quantité notable de liquide; on apercevait à peine de l'œdème aux pieds. Les évacuations qui se répétaient 6 à 8 fois par jour, étaient claires, d'un jaune gris pâle, sans traces de sang ou d'exsudats dysentériques. Poids à 90, petit; la température n'est pas augmentée; appétit peu développé. L'urine se trouble à peine par l'ébullition et l'addition d'acide nitrique.

Les tentatives avec le chlorure de fer, la noix vomique, etc., pour arrêter les évacuations qui épuisaient le malade, l'emploi d'un régime propre à combattre l'anémie restèrent sans résultat: l'enfant mourut après être resté trois jours à l'hôpital.

*Autopsie.* — Ascite considérable, anasarque légère; aucun changement essentiel dans les organes des cavités crânienne et thoracique. La muqueuse de l'estomac et du tube digestif est pâle et présente par places une infiltration œdémateuse, la séreuse de l'intestin grêle et du gros intestin présente çà et là des taches livides, restes d'ecchymoses.

Les reins ont leur structure normale, on n'y rencontre que des grains de pigment très-isolés dans les glomérules.

Rate volumineuse, ferme et congestionnée, infiltrée d'une grande quantité de pigment noir.

Foie très-petit, atrophié; sa surface présente de nombreux points affaissés, le parenchyme est congestionné, d'un brun noir, d'une consistance coriace. L'injection de la veine-porte avec une masse de gélatine colorée en jaune réussit très-incomplètement. Sur des tranches minces de la substance injectée on reconnaît manifestement les ramifications de la veine-porte un peu irrégulièrement dilatées par places jusqu'à leur entrée dans les lobules (pl. IX, fig. 5). Des capillaires dans lesquels on peut constater la présence d'un pigment noir, quelques-uns seulement sont injectés, une grande partie paraissent avoir perdu leur perméabilité. Les racines des veines hépatiques colorées en rouge, se sont mieux conservées.

OBSERVATION XXV. — *Intermittente quotidienne opiniâtre avec récidives fréquentes; hydrémie; anasarque; ascite; diarrhée profuse. Mort par épuisement. Atrophie du foie, oblitération des capillaires par du pigment.*

Madame M. âgée de 26 ans avait, avant d'entrer à l'hôpital (le 27 avril 1855) éprouvé une fièvre intermittente qui avait duré plusieurs mois de l'hiver. La fièvre continua encore longtemps après l'entrée de la malade et ne cessa définitivement qu'après l'emploi répété de prises considérables de quinine. La malade arriva ainsi peu à peu à un haut degré d'anémie; une anasarque générale et une ascite se développèrent et atteignirent rapidement un très-grand développement sous l'influence d'une diarrhée profuse opiniâtre, contre laquelle on employa inutilement les astringents végétaux et minéraux, notamment le muriate de fer. La mort arriva six semaines après l'entrée de la malade. L'albuminurie et les troubles sensoriaux qui à cette époque accompagnaient souvent les fièvres intermittentes, ne furent jamais observés chez cette malade.

*Autopsie.* — Rien d'anormal dans le cerveau, poumons anémiés, affaissés; épanchement modéré dans les plèvres; cœur normal. La cavité abdominale contient plusieurs livres de sérosité claire.

Le foie est petit (1), il pèse 0,7<sup>k</sup> moins par conséquent que la moitié de son poids habituel; il est ratatiné et coriace, son parenchyme est congestionné et d'une couleur foncée. Au microscope on découvre dans les capillaires de nombreux amas de pigment en partie d'un volume considérable. L'injection de la veine porte dont les divisions sont fortement dilatées jusqu'à la périphérie des lobules ne réussit que très-incomplètement; une grande partie des capillaires contient du pigment et est imperméable à l'injection (pl. X, fig. 6). Au pourtour de ces vaisseaux les cellules hépatiques sont ou atrophiées ou remplies de graisse; on trouve aussi par places dans le parenchyme, des matières colloïdes. On ne peut découvrir de sucre dans ce foie.

La rate est petite (2), ferme et colorée en brun noirâtre par des amas de pigment abondamment répandus, sa capsule est épaissie.

Les reins sont à l'état normal; les glomérules contiennent seulement çà et là des granules de pigment isolés. La muqueuse intestinale est pâle et œdématisée; l'Siliaque présente deux ulcérations catarrhales superficielles.

Le développement de l'atrophie peut être suivi ici avec certitude.

Les masses et les grains de pigment qui pendant les fièvres intermittentes gravessé forment fréquemment dans la rate et parviennent de là dans la veine porte, traversent en partie les capillaires de cette veine, mais en partie aussi et à cause de leur volume s'y fixent, en déterminent l'occlusion et les soustraient à la circulation. La suppression de l'afflux sanguin amène l'arrêt de la sécrétion, la disparition des cellules glandulaires, etc. Il est rare que des caillots d'un certain volume puissent être entraînés assez loin pour arriver dans les vaisseaux hépatiques. Comme dernière conséquence on voit se pro-

(1) Le lobe droit a une longueur de 5 pouces 1/2 et une largeur de 4 pouces, le gauche 4 et 3 1/4; l'épaisseur est de 2 pouces.

(2) Elle a en longueur 3 pouces, en largeur 2 1/2 et en épaisseur 1 1/2; son poids est de 0,14 kilo.