B — Les Méthodes d'exploration gynécologique

I — Palpation — Exploration combinée

L'exploration gynécologique se bornait encore il y a vingt ans à l'intromission dans le vagin d'un ou de plusieurs doigts, après un palper préalable de la région abdominable. Cette intromission était suivie de l'introduction d'un spéculum, à l'aide duquel on examinait le vagin et la portion vaginale du col. L'invention de l'hystéromètre fut considérée comme un immense progrès, car le domaine du diagnostic en gynécologie se trouvait ainsi notablement agrandi. Mais cette branche de l'art de guérir ne prit vraiment son essor que lorsqu'on eut appris ***à pratiquer simultanément, à combiner la palpation abdominale*** et le ***toucher vaginal*** (1).

L'exploration combinée rejette le cathétérisme à l'arrière-plan ; car, à elle toute seule, elle est la plupart du temps en état de donner des renseignements complets sur la situation des organes pelviens. Pour la ***pratiquer,*** il faut s'habituer, dès le début, à ***donner aux patientes une position spéciale.*** A cet effet, on a préconisé une foule de sièges et de lits à spéculum dont nous ne discuterons ici ni les avantages ni les inconvénients.

Parmi ces derniers, cependant, il s'en trouve un bien grand : ces appareils deviennent fort incommodes lorsque l'espace manque ; et ils ne sont pas transportables. Un bon fauteuil à spéculum doit être construit de telle façon que la femme soit couchée, la paroi abdominale relachée (par conséquent les pieds relevés), et couchée à une hauteur telle que l'observateur puisse aisément opérer la palpation externe et la combiner avec le toucher vaginal.

(1) B. S. Schultze, *loc. citato.* — Holst, *Beiträg. z. Geburtsk. u. Gynäkol,* 1865.

Pour ma part je me sers d'une simple table de hauteur ordinaire, dont le dessus est sectionné transversalement près de l'une des extrémités. La portion sectionnée, qui est la plus longue, est à charnières et se relève ou s'abaisse à volonté. Pour l'examen, on recouvre ce dossier mobile d'une couverture et d'un traversin ; quant aux pieds ils se placent sur un tabouret très élevé. C'est à

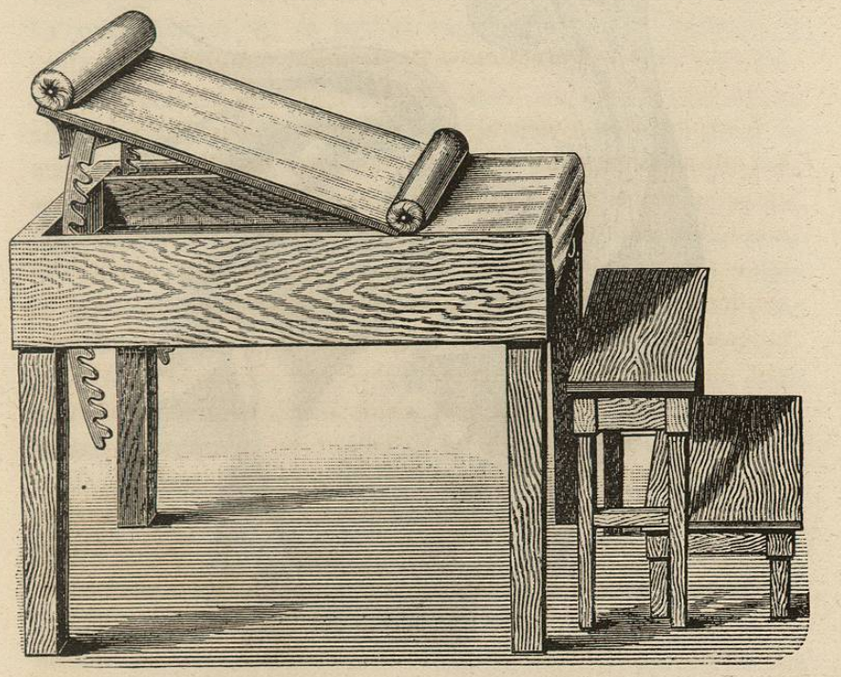

Fig. 7. — Table d'exploration.

l'aide de cet appareil que je procède à toutes mes explorations gynécologiques. (Fig. 7.) On peut facilement l'improviser dans la clientèle : il n'est besoin que d'une table à quatre pieds et de quelques oreillers. Je fais coucher les femmes sur le dos : c'est dans cette position que je les examine aux divers spéculums et que je pratique le palper abdominal et l'exploration combinée.

La position à donner à la femme était hier encore un sujet de controverse. Les Anglais adoptent pour la plupart le décubitus

latéral gauche, la positions de *Sims* (1); le gynécologue se trouve ainsi placé derrière la femme. Autant que j'ai pu en juger par mon expérience personnelle, le toucher combiné donne, dans cette position, des résultats bien moins précis que dans le décubitus

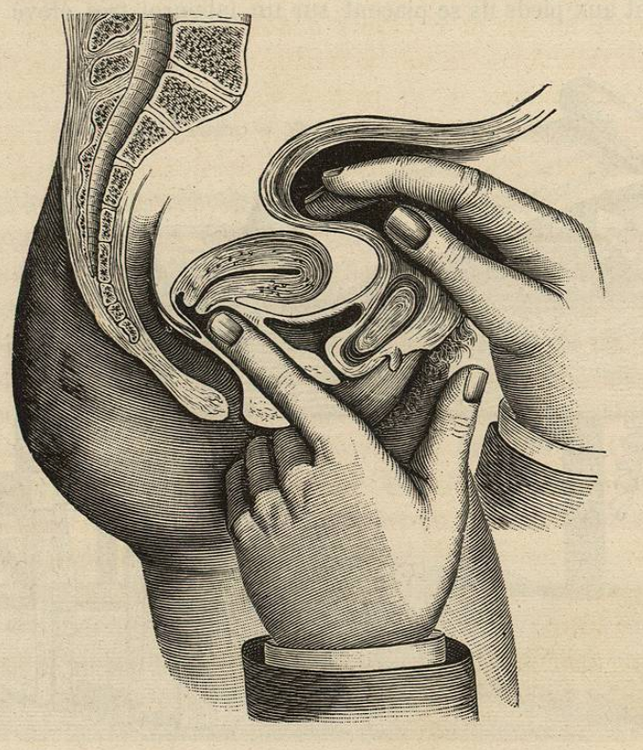

Fig. 8. — Exploration combinée, d'après Schrœder.
(*Manuel des maladies des organes génitaux de la femme*)

dorsal. Quoiqu'il en soit, la table décrite par moi est non moins propre à l'examen dans cette position que dans l'horizontale; il en est de même pour la position qui consiste à appuyer le corps sur les coudes et les genoux et qu'il est nécessaire de faire prendre au sujet dans certaines circonstances.

La femme une fois couchée, ***l'exploration*** commence. Elle

(1) M. Sims. *Chirurgie utérine*, 1865.

débute par l'examen de la paroi abdominale au moyen de la main posée à plat. Si cet examen ne me fournit pas d'indications, j'introduis dans le vagin l'indicateur et le médius, après les avoir préalablement enduits d'un corps gras. En même temps, j'applique l'autre main, restée libre, sur la paroi abdominale que je déprime au fur et à mesure que mes doigts avancent dans le vagin. (Fig. 8.) — Je vais tout d'abord à la recherche de ***l'utérus.*** La conformation de sa portion vaginale une fois constatée, à l'aide de mes doigts, placés derrière le col, je repousse avec précaution l'utérus légèrement en haut, aussi loin que le permettent ses connexions avec le voisinage; et je cherche à saisir, avec la main restée sur l'abdomen, le fond de l'organe ou sa paroi supérieure. En général on réussit ainsi à amener la matrice entre ses deux mains et à se renseigner sur sa situation, son volume et sa consistance. Puis j'explore son pourtour en faisant glisser doigts et main sur un côté de l'organe, et en les passant derrière lui pour revenir au côté opposé. Il est clair que toutes ces manœuvres doivent être exemptes de violence. ***On arrive d'autant plus facilement au but, qu'on touche les parties plus légèrement; moins on emploie de force, plus les sensations sont nettes;*** sans compter que l'excès de force nuit considérablement à l'examen en raison de la contraction alors inévitable des muscles abdominaux.

Une main habile n'éprouve généralement pas de difficultés à atteindre les ***annexes de l'utérus.*** Il est relativement aisé de trouver les ***ovaires*** en arrière et sur les côtés de la matrice. Un peu plus en avant, en partant des cornes de l'utérus, nous parvenons très souvent à sentir l'extrémité utérine des ***trompes*** et parfois même à suivre jusqu'aux ovaires, l'oviducte en apparence sain. Je ne conseillerais pas cependant de considérer à chaque examen l'exploration des ovaires comme une nécessité. Les maladies de ces organes, qu'elles s'accompagnent ou non de modifications de volume, se reconnaissent d'ordinaire assez nettement rien qu'en saisissant entre les doigts les parties latérales du bassin. Cette exploration est alors très douloureuse, ou bien elle permet de constater une augmentation de volume des ovaires. S'il n'y a ni sensibilité ni hypertrophie, on n'aura pas,

en général, à s'inquiéter d'une affection de ces organes ; et il devient inutile, si notre doigt ne trouve pas facilement les ovaires, d'en pratiquer l'exploration forcée au détriment de la sensibilité de la patiente.

L'exploration combinée est considérablement gênée par le développement exagéré du pannicule adipeux des parois abdominales, par leur rigidité ou leur hyperesthésie. Si malgré la flexion des genoux et l'élévation du siége, si malgré vos efforts pour amener la femme à respirer d'une façon calme et régulière et pour détourner son attention, vous n'arrivez pas à obtenir le relâchement abdominal désiré, la palpation est encore possible en enfonçant profondément la main externe dans le sillon qui existe si souvent immédiatement au-dessus de la symphyse du pubis.

N'obtiendrait-on ainsi que la seule immobilisation de l'utérus, permettant au doigt investigateur de pénétrer le long des côtés de l'organe, que le résultat, dans bien des cas, serait déjà très satisfaisant.

L'emploi intelligent de l'exploration combinée diminue singulièrement le nombre des cas où il faut avoir recours à l'anesthésie par le chloroforme ; pour les consultations de cabinet, elle sera plus que suffisante. En résumé, cette méthode donne des renseignements tellement précis sur l'état des viscères pelviens, que c'est à peine s'il devient nécessaire de se servir de l'hystéromètre.

2 — Inspection — Spéculum

Pour compléter les résultats de l'exploration combinée, on pratique généralement l'examen du vagin et de la portion vaginale du col au moyen du ***spéculum***. Parmi les nombreux instruments de ce genre, j'en ai adopté deux qui suffisent amplement à me fournir les éléments nécessaires au diagnostic. Je me sers de ***spéculums cylindriques*** (1), analogues à ceux de *Mayer* en verre opale : ils ne doivent pas être trop longs ; trois grandeurs sont suffisantes. J'ai

(1) *Verhandl. der Gebursth. Ges.* Berlin, 1853.

fait construire ces instruments en gomme durcie (fig. 9) ; ils remplissent on ne peut mieux le but, car ils sont résistants et durables. Je ferai remarquer cependant que je ne fais pas passer dans leur intérieur de liquides fortement caustiques ; quand des applications de ce genre sont indispensables, je porte le caustique directement sur le col, sans le faire entrer en contact avec le spéculum. Pour l'introduction de ces spéculums cylindriques, il est nécessaire d'écarter d'une main les lèvres de la vulve ; pendant ce temps l'autre main déprime la fourchette avec le bord postérieur de l'instrument, jusqu'à ce que le bord antérieur du spéculum arrive au-dessous du tubercule antérieur du vagin.



Fig. 9. — Spéculum cylindrique.

C'est alors seulement qu'on fait progresser l'instrument dans la direction du col préalablement reconnue par l'exploration digitale. Se forme-t-il dans le vagin des plis qui cachent la portion vaginale ou bien le museau de tanche, celui-ci ne vient-il pas s'engager dans le champ du spéculum, il n'y aura qu'à imprimer quelques mouvements de rotation à ce dernier pour écarter tout obstacle.

Fig. 10. — Spéculum univalve de Kristeller.

Comme, avec ces spéculums pleins, on ne peut jamais se rendre compte que de ce qui a trait à la portion vaginale ou à un bourrelet du vagin proéminant dans ce conduit ; comme d'autre part il est à désirer que l'examen des parois vaginales soit le plus complet possible, et que le col avec ses replis d'insertion soit parfaitement mis à découvert, j'emploie encore un second genre de spéculum, le spéculum ***univalve,***

à manche, analogue à celui qui est connu sous le nom de spéculum de *Kristeller*. (Fig. 10.)

Je me sers de deux spatules de métal ou de gomme durcie, l'une plus grande que l'autre, de telle façon que, la femme étant dans le décubitus dorsal, c'est la plus grande qui est introduite la pre-

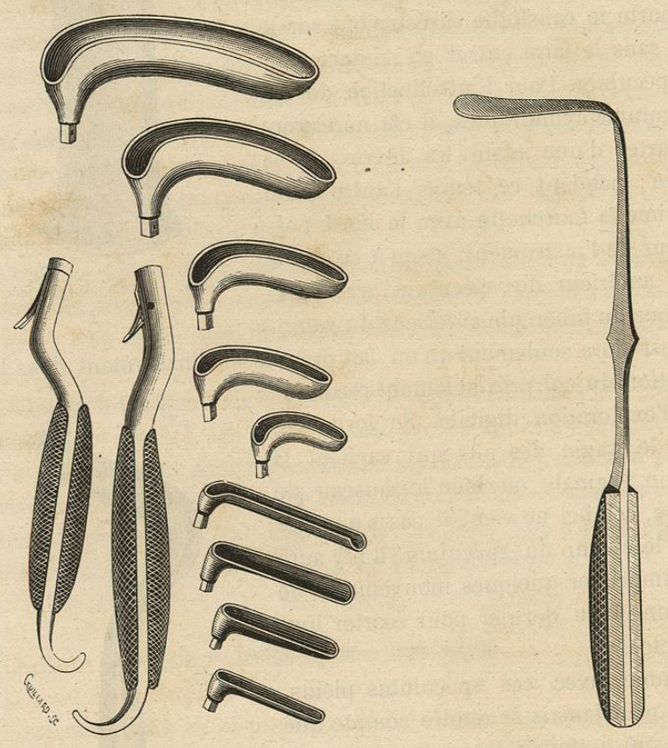

Fig. 11. — Dépresseur vaginal de Simon. Fig. 12. — Ecarteur d'après Hegar.

mière et obliquement dans le vagin. Avec elle, je déprime fortement la paroi vaginale postérieure et le périnée, après l'avoir fait pénétrer jusqu'au cul-de-sac postérieur du vagin. La petite valve introduite ensuite au-dessus et le long de sa congénère est destinée à soulever la paroi antérieure. Avec un peu d'habileté, il est

facile, par les déplacements successifs des deux valves, d'examiner les parois latérales aussi bien que les parois supérieure et inférieure, les culs-de-sac et la portion vaginale. Ces valves sont mobiles à volonté; elles permettent une exploration des plus parfaites des profondeurs du vagin.

Je n'emploie plus le spéculum si renommé de *Cusco*. Il est vrai que cet instrument, se maintenant de lui-même, donne au médecin la possibilité de travailler avec les deux mains dans la profondeur du vagin. Mais, d'un autre côté, il ne permet pas aussi bien que les deux spatules que j'ai décrites plus haut l'examen des parois du vagin. En outre, les articulations et les vis en sont très difficiles à nettoyer. Enfin tout médecin qui voudra pratiquer des opérations gynécologiques sortant du domaine des opérations simples, pourra facilement se procurer une assistance quelconque.

Pour nettoyer le champ du spéculum, je me sers de pinceaux formés par un bourdonnet d'ouate monté sur un simple bâtonnet.

En cas d'opération, je fais usage, pour mettre à découvert la portion vaginale, du dépresseur de *Simon* (fig. 11) et de l'écarteur (fig. 12).

3 — Importance des organes voisins au point de vue de l'exploration

En général la méthode d'exploration décrite ci-dessus, ***toucher combiné*** et ***examen au spéculum,*** établit suffisamment le diagnostic, surtout si l'on a dirigé ses investigations d'après l'appréciation judicieuse du dire de la malade, et des conditions de la menstruation, surtout de la dernière; si l'on a déterminé approximativement l'état de la cavité abdominale au moyen de la palpation externe. En pratique, elle suffira principalement dans les cas où les femmes auront eu soin de débarrasser préalablement de leur contenu la vessie et le rectum.

L'état de réplétion de la vessie peut opposer de grands obstacles au toucher combiné. Le toucher combiné ne nous donne, à

travers ce réservoir rempli, qu'une sensation peu nette de l'utérus, que nous trouvons logé fortement en arrière. La vessie est-elle plus distendue encore, elle apparaît, derrière la paroi abdominale, sous forme d'une tumeur globuleuse, plus ou moins volumineuse, tendue et élastique, et se reconnaît par cela même que, émergeant du petit bassin, elle est située immédiatement derrière la paroi abdominale. Dans tous les cas où l'examen externe de l'utérus est rendu difficile, que ce soit par suite d'un obstacle de ce genre qui sépare la matrice de la main qui palpe, par la tension de la paroi abdominale, ou par une tumeur située immédiatement derrière elle, il est indispensable de pratiquer le cathétérisme vésical avant toute autre manœuvre. A cet effet, je me sers d'une sonde d'homme, en métal, qui est en tous cas nettoyée soigneusement avant d'être introduite. Je préfère une sonde d'homme parce que, à mon avis, les sondes ordinaires de femme sont insuffisantes pour pénétrer jusqu'à la vessie à travers l'urètre considérablement allongé. De plus, j'aime mieux les instruments métalliques, parce que leur nettoyage est plus facile.

L'exploration du contenu du bassin par la vessie n'a été mise en pratique qu'après les recherches de *Simon* (*Volkmann, Recueil de leçons cliniques*, 1875, n° 88) sur la dilatation méthodique du canal de l'urètre. Quant à moi, la fixation de l'urètre au ligament triangulaire m'a toujours semblé, dans ces sortes de recherches, un très grand obstacle à la liberté des mouvements du doigt investigateur. Ce n'est donc que dans un nombre de cas très restreint que j'ai eu recours à ce moyen pour reconnaître les modifications survenues dans le cul-de-sac vésico-utérin.

La dilatation, d'après la méthode de *Simon*, se fait à l'aide de petites sondes en gomme durcie, à mandrin boutonné. Ces sondes enduites d'huile ou de vaseline sont, pendant le sommeil chloroformique, introduites très rapidement de numéro en numéro, en augmentant progressivement le calibre. L'anesthésie est indispensable en raison de l'extrême sensibilité du canal. Lorsque la dilatation a atteint 6 1/2 à 7 centimètres, le doigt pénètre facilement dans la vessie.

Jusqu'à présent, chaque fois que j'ai employé ce procédé, j'ai constaté de petites déchirures au niveau de l'orifice urétral

externe. Ces déchirures se produisent la plupart du temps, mais pas toujours, sur le rebord antérieur. Ce n'est que dans les cas de rétrécissements ou d'ulcères que j'ai vu des lacérations de l'orifice interne.

La dilatabilité du canal de l'urètre offre de grandes variations. Ordinairement les tissus cèdent facilement; d'autres fois on est obligé d'inciser l'orifice trop rigide. Lorsque les parties avoisinantes sont fortement relâchées, il convient de fixer le pourtour de l'orifice urétral externe au moyen de pinces à érignes.

Souvent les déchirures saignent abondamment; je les suture immédiatement avec des fils de catgut, et je m'arrange de manière à placer les nœuds à l'intérieur du canal. Les sutures intéressent de grandes portions de tissus, et j'ai soin de poser mon premier fil à l'extrémité supérieure de la déchirure. La cicatrisation se fait ordinairement sans encombre; parfois quelques fils isolés coupent, et la guérison n'a plus lieu que par seconde intention.

La miction volontaire revient chez les malades au bout d'un temps plus ou moins long; chez quelques femmes même on n'observe pas l'incontinence dont d'autres, au contraire, souffrent pendant quelques jours ou quelques semaines. En tous cas, jusqu'à présent, je n'ai jamais vu cette infirmité persister.

Quoi qu'il en soit, dans les cas douteux, je n'hésiterais pas à pratiquer la restauration du canal de l'urètre suivant le procédé de *Winckel* (*Manuel de chirurgie*, livraison 62, Maladies de la vessie chez la femme).

Au congrès gynécologique de Munich, en 1886, *Sänger* a décrit l'exploration vaginale des uretères. (*Central. fur Gyn.* N° 26.) Je n'ai pas d'expérience personnelle à ce sujet.

Simon a recommandé, consécutivement à la dilatation de l'urètre, le cathétérisme des uretères, comme un excellent moyen de diagnostic. *Pawlik* pratique cette opération (*Zeitschr. f. Geb. u. Gyn.* VIII) sans dilatation préalable du canal, et moi-même je l'ai employée plusieurs fois avec succès dans des cas où, suivant le précepte de *Simon*, j'étais parvenu à atteindre, aux angles du trigone de *Lieutaud*, les orifices d'abouchement des uretères. Malgré tout, le résultat du cathétérisme des uretères, au point de vue de l'établissement du diagnostic, ne compense en aucune

façon les difficultés inhérentes à l'opération ; et, pour ma part, je n'y ai plus recours qu'en cas de fistules urétrales.

Rien n'est plus facile que de remédier à la réplétion de la vessie, par le cathétérisme. Reste ***la distension du rectum,*** qui oppose plus d'obstacles encore à l'exploration des organes intra-pelviens.

Lorsque le rectum et la masse intestinale contiennent des amas de matières fécales, non seulement l'utérus se trouve déplacé, mais la délimitation des organes voisins devient pour ainsi dire impossible. De sorte que, dans ces conditions, on ne peut obtenir que des indications peu sûres sur la position et le volume des ovaires ou la présence possible d'exsudats. Il faut alors réserver son diagnostic jusqu'à ce qu'on ait obtenu des évacuations alvines répétées.

L'exploration des viscères pelviens par le rectum ne se pratiquait jadis que lorsque le toucher vaginal était impossible. C'est *Holst* le premier qui, dans ses *Contributions à l'obstétrique et à la gynécologie* (1865) a appelé l'attention sur les avantages du toucher rectal. L'intromission d'un ou de deux doigts dans le rectum est toujours désagréable pour la femme ; elle devient douloureuse en cas d'hémorroïdes, de fissure ou de rectite.

D'après *Holst,* un ou deux doigts suffisent pour l'examen. Quant à *Simon* (*Clinique allemande*, 1872), il recommande l'exploration, à l'aide de la main introduite dans le rectum, non seulement du bassin, mais de toute la cavité abdominale. Ce dernier procédé expose, d'une part, au danger de blesser l'anus et l'intestin ; d'autre part, sa valeur est plus que problématique en raison de la gêne et de la constriction que fait éprouver à la main l'étroitesse du canal intestinal. Aussi est-il abandonné par la plupart des gynécologues, qui le réservent pour des circonstances spéciales.

Au contraire, l'introduction d'un ou de deux doigts est facile, et, avec certaines précautions, n'offre aucun danger, du moins pour le rectum. Il est clair qu'avant tout examen il faut évacuer l'intestin. Cette condition remplie, le doigt pénètre aisément jusqu'au troisième sphincter, et a toute liberté de se mouvoir dans l'espace limité en haut par ce muscle. Cela lui permet de pratiquer

le palper de l'utérus, de sa paroi postérieure et des organes voisins situés dans le cul-de-sac de Douglas, d'autant plus facilement que la main hypogastrique lui vient en aide. Il n'est pas rare qu'on soit obligé d'employer le chloroforme.

Du reste, en présence des excellents résultats du toucher vaginal, combiné avec la palpation abdominale, je procède très rarement au toucher rectal ; il faut, pour m'y décider, qu'il s'agisse d'explorer le cul-de-sac de Douglas ou d'être fixé sur la présence d'exsudats paramétriques ou péri-ovariques.

Pour l'examen des organes situés plus haut dans le bassin, surtout des trompes de Fallope, je considère le toucher rectal comme moins favorable que l'exploration combinée. Cependant le premier est très recommandable dans ***l'examen des filles vierges,*** pour établir, autant que cela est possible, s'il existe quelque état pathologique des organes génitaux internes. Il arrive alors parfois que, pour le praticien peu exercé, le col simule une tumeur située dans la paroi intestinale et obstruant le conduit, jusqu'à ce que le doigt investigateur, secouru par la main appliquée sur l'abdomen, reconnaisse le volume, la forme et la mobilité du col. Pour le toucher rectal, la femme est également dans le décubitus dorsal ; ce n'est que lorsque l'introduction de toute la main devient nécessaire, que je lui fais prendre le décubitus latéral, et, dans ce dernier cas, j'emploie toujours l'anesthésie.

J'en ai fini avec l'exposé des méthodes ordinaires d'investigation. Je ferai observer, en terminant, que nous devons être extrêmement réservés dans l'interprétation des résultats de l'examen gynécologique ; il nous faut apprécier jusqu'à quel point les symptômes dont se plaignent les malades doivent être rapportés à des affections génitales.

Il est certain que des lésions de l'appareil utérin donnent très souvent l'explication d'accidents prétendus cardiaques, gastriques ou nerveux, accidents qui disparaissent en même temps que guérissent ces lésions. Mais, d'un autre côté, les profanes placent fréquemment sous la dépendance d'une maladie de l'appareil génital une foule d'états morbides qui n'ont aucun rapport avec elle. Et, dans ce cas, on ne saurait être assez sévère dans l'appréciation des résultats obtenus.