col et le museau de tanche logés derrière la symphyse pubienne ou même au-dessus, sans flexion notable du col sur le corps ***(rétroversion de l'utérus gravide.)*** D'autres fois cette flexion est au contraire excessivement prononcée; le col, dont l'orifice externe est dirigé en bas, est pressé contre la symphyse, derrière laquelle on sent parfaitement l'angle très aigu que forme le corps avec le segment cervical ***(rétroflexion de l'utérus gravide).***

Les ***symptômes*** consistent en une sensation générale de plénitude dans le bassin, accompagnée des signes de ***compression de la vessie et du rectum.*** Dans le cas d'incarcération, la dysurie dégénère rapidement en rétention d'urine, puis finalement en ***fausse incontinence,*** et attire l'attention à un tel point que la femme parle à peine de sa constipation. Et cependant l'accumulation des fèces dans l'intestin est un des obstacles les plus sérieux à l'émergence de l'utérus hors du petit bassin.

Si la déviation ne se réduit pas, soit spontanément, soit artificiellement, la marche de l'affection présente quelque chose d'assez caractéristique. En général les symptômes vésicaux du début nécessitent l'intervention du médecin. Si leur intensité cependant n'a pas rendu cette intervention indispensable et que, par conséquent, ils restent ce qu'ils sont, la disproportion entre l'excavation pelvienne et l'utérus se manifestera bientôt, grâce à l'augmentation de volume progressive de ce dernier, par des accidents intestinaux extrêmement pénibles et des douleurs généralisées. Les femmes font alors de violents efforts de défécation pour se débarrasser du contenu imaginaire de l'intestin. Parfois il survient des contractions utérines prématurées qui amènent l'avortement, l'expulsion spontanée de l'œuf. Enfin, mais très rarement, l'utérus et la vessie se sphacèlent; et il se produit une péritonite avec toutes ses conséquences. Quant au périnée, il s'œdématie et s'infiltre, surtout dans la région anale, au point de faire craindre la gangrène (1).

D'après ce que nous venons de voir, le ***pronostic*** ne sera qualifié de défavorable que dans certains cas seulement.

(1) Pour *la littérature ancienne*, voir E. Martin, 2e éd., 1870; B. S. Schultze, *Déviations*, 1882.

Dans la première période de la grossesse, tant que l'utérus est mobile dans le petit bassin, la ***rétroflexion*** de l'utérus gravide a à peine une signification pathologique. Lorsque les premiers phénomènes d'étranglement commencent à se montrer, il est ordinairement facile d'y remédier; même là où l'incarcération est déjà établie, le pronostic est encore relativement favorable, lorsque le diagnostic a été porté d'une façon précise et de bonne heure.

Malheureusement le ***diagnostic*** présente de grandes difficultés. Ce qui caractérise l'enclavement dans la rétroflexion, c'est la ***dysurie.***

L'augmentation graduelle des symptômes vésicaux doit, en tout temps, attirer l'attention du médecin et lui faire soupçonner la possibilité d'une rétrodéviation de l'utérus gravide chez les femmes qui ont vu leur menstruation se supprimer ou devenir irrégulière. Dans ces cas le palper abdominal fera constater l'existence d'une tumeur très voisine de la paroi abdominale et dont la partie inférieure semble plonger profondément dans l'excavation du bassin. La confusion est alors facile. Dans la plupart des cas graves cités dans les ouvrages, ce sont des erreurs de diagnostic qui sont devenues la source des complications ultérieures. Donc ne pratiquez jamais une exploration gynécologique, du moins quand vous soupçonnez l'existence d'une tumeur, sans vous assurer préalablement que la vessie a été vidée. Ce soin vous est, du reste, presque toujours évité par ce fait que, sous l'influence de la peur, la femme urine immédiatement avant l'examen. ***Mais lorsque, dans la palpation combinée, la main hypogastrique éprouve de la difficulté à se rapprocher des doigts qui touchent et rencontre un obstacle qui l'en sépare, il faut sonder la femme, alors même que celle-ci vous aurait affirmé avoir uriné avant l'exploration.***

C'est pour ces cas que je recommande d'une façon toute spéciale l'emploi de la sonde métallique pour hommes; car il arrive très souvent que, par suite de la réplétion du bassin, la vessie se trouve fortement refoulée en haut, l'urètre allongé et même déplacé latéralement, de sorte qu'avec une sonde de femme ou une sonde molle il est impossible de franchir l'obstacle. Le cathétérisme

BIBLIOTECA

vésical facilitera singulièrement le diagnostic, car la prétendue tumeur s'empressera de disparaître, au grand soulagement de la malade. L'urine une fois évacuée, le toucher combiné donnera ordinairement des renseignements précis sur les rapports réciproques du corps et du col, renseignements qui assureront en partie le diagnostic. La tumeur que l'on sent dans le petit bassin remplit l'excavation d'une façon tellement complète que le vagin se trouve obstrué. Le doigt a quelquefois les plus grandes peines du monde, en glissant derrière la symphyse, à arriver jusqu'au col. Il y parvient cependant, et dès ce moment le doute n'est plus possible.

Le ***traitement*** tend tout d'abord à chasser l'***utérus du petit bassin.*** Lorsque la matrice est très mobile, l'évacuation de la vessie et de l'intestin, aidée du ***décubitus ventral*** ou ***latéro-ventral,*** suffit pour produire l'ascension de l'organe sans qu'il soit besoin d'aucune intervention directe (du côté de l'utérus). Seulement, si le peu de volume de l'organe fait craindre une rétroflexion nouvelle dans le cas où la femme se baisserait ou se placerait dans le décubitus dorsal, ou bien encore sous l'influence de la presse abdominale au moment d'un effort, je suis d'avis d'appliquer un pessaire vaginal. Les prétendus dangers de l'irritation de l'utérus gravide par le pessaire sont en réalité bien peu de chose, en comparaison du préjudice que pourrait causer à la malade la continuité du décubitus ventral auquel elle serait condamnée.

Si l'utérus est assez distendu pour qu'on puisse douter de sa réductibilité, je conseille au praticien peu exercé, du moins chez les femmes sensibles, d'employer encore, après avoir vidé la vessie et le rectum, le décubitus ventral, latéro-ventral ou la posture sur les coudes et les genoux. Le cathétérisme et l'évacuation de l'intestin soulagent quelquefois la malade à un tel point que la nécessité du redressement ne devient plus aussi urgente. J'ai vu la réduction spontanée s'opérer dans ces conditions dans un cas où l'utérus paraissait absolument immobilisé.

Si cette réduction spontanée fait défaut, il ne reste plus qu'à pratiquer le ***redressement manuel*** ainsi que cela se fait dans les cas où l'indication est pressante.

On a recommandé successivement toute une série de ***manœuvres de réduction.*** La plus convenable me semble être la pression exercée sur le corps utérin par deux doigts introduits dans le cul-de-sac postérieur, la femme étant couchée sur le côté ou s'appuyant sur les coudes et les genoux. Il faut avoir soin de ne pas relever l'utérus dans le plan médian, parce que la saillie du promontoire rendrait la réduction plus difficile ; on s'arrangera, au contraire, de façon à ce que l'utérus s'élève parallèlement à l'une des articulations sacro-iliaques.

On devra toujours hésiter devant la réduction forcée. Il vaut bien mieux répéter plusieurs fois les tentatives et les rendre graduellement plus énergiques, employer même au besoin le chloroforme et veiller, pendant les intervalles, à l'accomplissement régulier des fonctions vésicales et intestinales. Le redressement de l'utérus gravide par la pression d'un courant d'air arrivant dans le vagin après application d'un spéculum univalve, tel que le décrit *Sims* dans sa chirurgie utérine, ne m'a paru efficace que lorsqu'il est possible en même temps d'attirer en bas le segment cervical. Et dans ces cas c'est plutôt la pression du spéculum qui agit que celle de l'air qui pénètre dans le vagin. (Voir plus loin, page 127.)

L'***échec des tentatives de réduction*** provient souvent non pas tant du volume de l'utérus que des ***adhérences*** que la paroi postérieure du corps a contractées avec le plancher du cul-de-sac de Douglas. ***Ces sortes de soudures périmétriques*** se relâchent souvent, il est vrai, sous l'influence de la grossesse ; au fur et à mesure que la matrice augmente de dimensions, elle se soustrait à leur action et s'élève dans le bassin. Ce qui prouve une fois de plus que la grossesse est considérée à bon droit comme le meilleur moyen thérapeutique à opposer à ces accidents.

Ailleurs les adhérences persistent et empêchent d'une manière durable le redressement de l'organe en gestation. Il ne faut cependant pas regarder ces cas comme désespérés, car aux dépens de la paroi antérieure de l'utérus rétrofléchi et immobilisé il peut se créer une espèce de diverticule (1) proligère, capable de contenir même le fœtus à terme (fig. 41). Les rares relations de cas de ce

(1) G. Weit, *Volkmann's. Sammlung*, n° 170, 1879.

BIBLIOTECA

genre montrent que la grossesse peut arriver à terme et l'accouchement être normal, ainsi que la période puerpérale. La connaissance de ces faits doit servir à nous détourner de tentatives de réduction trop énergiques, lorsque l'enclavement de l'utérus n'en est qu'à son début et n'a pas encore donné lieu à des symptômes menaçants.

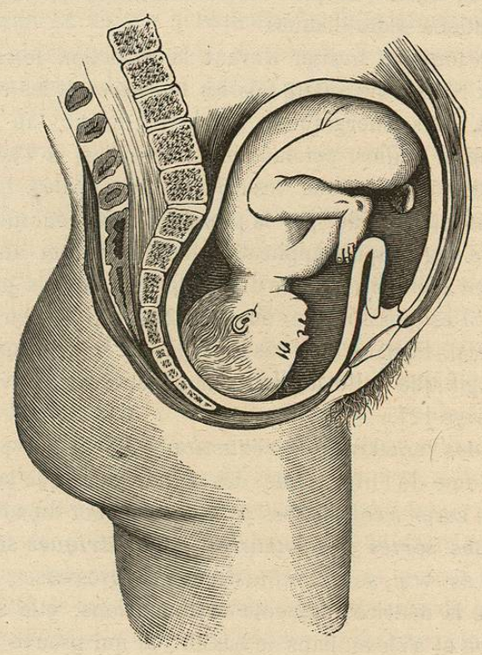

Fig. 41. — Rétroflexion de l'utérus gravide. D'après G. Veit (1).

Lorsque les manœuvres de redressement, même répétées pendant plusieurs séances, sont demeurées sans résultat, il ne faut pas immédiatement se décider à interrompre le cours de la grossesse, et à ponctionner l'œuf par la voie du canal cervical ou à travers la paroi utérine. Il faudra au contraire attendre, tout en surveillant le fonctionnement de la vessie et de l'intestin, ou

(1) Volkmann's. Samml., n° 170. 1879.

qu'il se produise des symptômes inquiétants, tels que douleurs vives et persistantes, gonflement des parties génitales, écoulement sanguinolent, ou bien qu'il se forme un diverticulum proligère.

Dans les cas d'incarcération de l'utérus rétrofléchi et irréductible, l'accouchement présente des difficultés extrêmes. Ce n'est que très péniblement que l'on peut pénétrer dans la cavité utérine à travers le col fortement refoulé en avant ; et cette étroitesse considérable des parties oppose de grands obstacles à la terminaison de l'accouchement. *P. Muller* a recommandé pour ces cas un instrument spécial (1).

La ponction de l'œuf à travers le cul-de-sac rétrocervical doit être ici l'*ultima ratio*. Je n'ai pas d'expérience personnelle à ce sujet. En tous cas je me demande pourquoi, lorsque la matrice est réellement immobilisée par des adhérences entre le ***corps*** et le plancher du cul-de-sac de *Douglas*, la ponction offrirait nécessairement les dangers qu'on lui attribue. Là encore la difficulté de l'opération réside, à mon avis, dans la stricture du col qui ne permet d'arriver dans la cavité utérine qu'avec peine, même après la diminution du volume de l'œuf.

Quoi qu'il en soit, la cavité de l'utérus devra être nettoyée avec le plus grand soin, par cela même que la position déclive du corps utérin favorise la rétention et la décomposition de portions de l'œuf et des sécrétions lochiales. Avec l'irrigation continue on évitera, il me semble, tout risque de ce genre.

3. ***Rétroflexions puerpérales.*** La plupart des rétroflexions se développent sous l'influence de l'état puerpéral, que celui-ci soit consécutif à un accouchement à terme ou à un avortement. ***Les causes des rétroflexions puerpérales*** ne résident pas exclusivement (comme pour les antéflexions) dans une involution imparfaite du point d'insertion placentaire sur la paroi antérieure de l'utérus, dans la subinvolution de ses gros vaisseaux atteints de thrombose, enfin dans le retrait normal de la paroi postérieure, qui fait que l'utérus s'incline dans le sens de cette paroi, la plus courte. (Fig. 42.)

(1) *Berl. Beitr. z. Geb. u. Gyn.*, tome III, p. 67.

BIBLIOTECA

La lésion est certainement produite aussi par la flaccidité extrême du parenchyme utérin, le décubitus dorsal longtemps prolongé de l'accouchée, la rétention des urines et l'opiniâtreté de la constipation.

A. ***La rétroversion et la rétroflexion*** peuvent se montrer ***dès le début des couches.*** Dans ces cas les ***symptômes*** sont par-

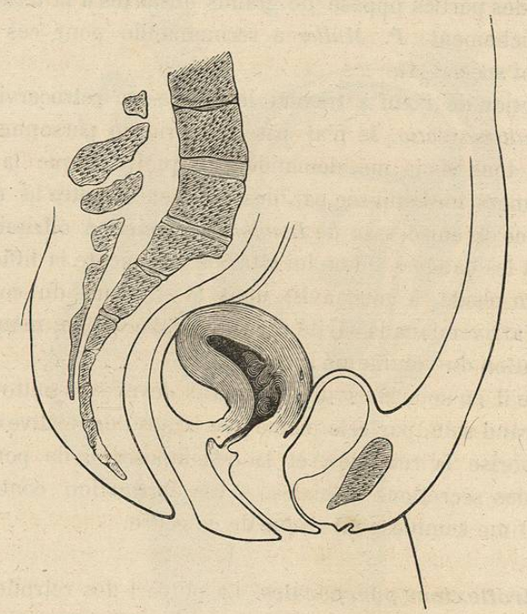

Fig. 42. — Rétroflexion utérine consécutive à la subinvolution de la paroi antérieure. D'après E. Martin. (*Rerlin. Beitr. zu Geb.* I, 1872.)

ticulièrement aigus. On observe un ténesme rectal violent et des phénomènes de dysurie extrêmement pénibles, auxquels viennent s'ajouter de fortes hémorrhagies.

Les souffrances sont tellement prononcées et l'écoulement sanguin tellement abondant, qu'il est peu de femmes qui manquent de faire appeler le médecin.

Le ***diagnostic*** ne peut être méconnu. Les commémoratifs

d'abord, la constatation de l'absence d'antédéviation de l'utérus, soit dans le grand, soit dans le petit bassin, la présence dans le cul-de-sac vaginal postérieur d'une masse volumineuse, enfin la possibilité, dans certains cas, d'introduire encore le doigt dans le col incomplètement involué et fortement déplacé en avant, tous ces signes permettront de poser un diagnostic certain. Le doigt arrive, difficilement il est vrai, à atteindre par l'orifice interne la région d'insertion du placenta, et peut se rendre compte des inégalités de la paroi antérieure devenue horizontale.

Dans la plupart des cas que j'ai observés, il s'agissait d'une rétention partielle du placenta, situé sur la paroi antérieure. Trois fois seulement j'ai rencontré la rétroflexion sans rétention, chez des femmes ordinairement bien portantes, mais dont l'utérus était extraordinairement flasque. Ces femmes, primipares toutes trois, avaient accouché très rapidement et allaitaient leur enfant.

Le ***traitement*** se bornera, dans les cas d'expulsion incomplète du placenta, à débarrasser le plus rapidement possible la paroi utérine antérieure de ce qui empêche son retrait uniforme, c'est-à-dire à gratter la surface d'insertion placentaire soit avec les ongles soit avec la curette, suivant le degré de perméabilité du canal cervical. Cela fait, l'utérus obéit habituellement très vite à un agent ocytocique énergique, par exemple aux injections d'eau très chaude, et diminue de volume immédiatement et uniformément. Souvent aussi, sous la même influence, il se redresse spontanément. Dirige-t-on le col en arrière et met-on le corps en antéflexion, le travail d'involution s'accomplit d'une façon normale et est suivi quelquefois de la guérison définitive.

Ailleurs le grattage de la paroi utérine n'amène point le retrait de l'organe ; on a beau réduire la déviation, celle-ci se reproduit aussitôt après. Mais le grattage n'aurait-il eu pour résultat que la disparition des symptômes menaçants, que cela serait déjà heureux. Car la guérison pourra venir plus tard, lorsque la femme relèvera de couches et qu'on lui aura redressé et fixé l'utérus au moyen d'un pessaire. Il n'y a, du reste, aucun danger dans ces cas à appliquer un anneau vaginal dès la première semaine de la période puerpérale.

BIBLIOTECA

S'agit-il simplement d'une flaccidité anormale de l'utérus ou d'autres facteurs étiologiques mentionnés plus haut, le redressement et la contention de l'organe rétrofléchi, au moyen d'un pessaire vaginal, suffiront d'ordinaire pour faire disparaître tout accident local dès la première semaine de cette même période. Il faudra pratiquer des irrigations chaudes répétées du conduit vaginal et les faire arriver jusqu'au col, mais non dans la cavité utérine. On pourra ajouter à l'injection de 3 à 5 cuillerées à soupe d'acide pyroligneux. On emploiera également les injections froides, les bains de siège avec une décoction d'écorce de chêne, etc. Enfin, dans ces cas, le seigle ergoté devra être mis à large contribution.

B. Lorsque ***la rétrodéviation puerpérale n'est soumise au traitement que d'une façon relativement tardive,*** alors que le doigt ne peut plus pénétrer à travers l'orifice interne jusqu'à la surface d'insertion placentaire, il faut d'abord essayer d'établir s'il existe d'autres signes, indiquant la rétention de portions de l'œuf, auxquelles serait imputable le déplacement.

Cette rétention se manifeste par l'écoulement de sécrétions ichoreuses et fétides et l'expulsion de lambeaux de caduque, par des hémorrhagies qui se suppriment pour reparaître abondantes peu de temps après, enfin par une mollesse et un volume extraordinaires de l'utérus. Dans ces conditions, il est urgent de procéder au curettage de la paroi utérine.

Tant qu'il y a rétention, l'involution se trouve entravée. Les pertes de sang, les flux leucorrhéiques et les autres symptômes subjectifs ont une influence fâcheuse et durable sur la guérison.

Selon que le col est plus ou moins perméable, on se sert pour pratiquer le curettage du doigt ou de la curette. Quant à moi, je regarde la curette mousse comme plus commode que la cuiller tranchante de *Simon* ou la cuiller métallique (Drahtlöffel) de *Thomas*. Car son introduction n'offre pas le moindre risque, même dans les cas où les parois sont ramollies et incapables de résistance. Si l'on endort les malades et qu'on dispose d'aides tant soit peu intelligents, que par conséquent on puisse agir avec toutes les précautions voulues, cette petite opération ne présente aucun danger. Le curettage dilate l'orifice interne de telle

façon que finalement, s'il en est besoin, le doigt peut pénétrer dans la cavité utérine.

Évidemment, dans de pareilles conditions, ***la perforation de la paroi utérine*** se produit plus facilement qu'en toute autre circonstance ; elle est possible même sans que l'on emploie la moindre violence. Il s'agit seulement alors de s'apercevoir de l'accident ; et vraiment un chirurgien ne peut pas ne pas le remarquer. La perforation simple ne donne lieu à aucune réaction. Il faudra naturellement s'abstenir, dans ce cas, de toute manœuvre ultérieure et surtout d'injections de perchlorure de fer, qui deviendraient très dangereuses.

Au début, quand la main n'est pas exercée encore au maniement de la curette, il arrive que l'***hémorrhagie,*** qui accompagne ordinairement le grattage total de la cavité utérine, ***ne cesse pas tout de suite*** et que l'écoulement sanguin reste plus ou moins abondant et dure plus ou moins longtemps. La persistance de l'hémorrhagie indique qu'il y a encore des débris de l'œuf adhérents aux parois utérines. J'enlève ces derniers, en les saisissant et en les tirant au-dehors au moyen d'une longue pince à pansement. La cautérisation de la cavité me semble très opportune dans ces cas, surtout si l'élévation de température, les frissons et la dépression des forces révèlent un commencement d'infection. J'ai l'habitude alors d'injecter 3 à 5 grammes de perchlorure de fer, et de pratiquer un lavage consécutif de la cavité avec une solution antiseptique à 40° R. Si les annexes de la matrice sont indemnes, on pourra, aussitôt après le redressement de cette dernière, appliquer un pessaire vaginal qui aidera l'organe à accomplir son involution normale.

Dans des cas excessivement rares le curettage énergique lui-même n'arrête pas la perte sanguine. Dans ces conditions l'exploration digitale des parois de l'utérus devient indispensable. Lorsque l'introduction de la curette n'a pas amené une dilatation suffisante du canal cervical, on peut se servir des tentes et des dilatateurs pour préparer la voie au doigt explorateur. Le médecin familiarisé avec la pratique des sutures aimera peut-être mieux, après ligature préalable des ligaments larges, faire la discision uni ou bilatérale du col, se rendre compte de la cause de

BIBLIOTECA

la persistance de l'hémorrhagie et suturer, après examen, la ou les incisions cervicales.

C. — Il est une troisième catégorie de rétroflexions postpuerpérales, plus fréquentes encore; je veux parler de celles qui ne sont constatée et traitées ***qu'après que des mois et des années se sont écoulés depuis la parturition.*** Dans ces cas, qui constituent la grande majorité (fig. 43 et 44), l'accouchement a ordinairement été accompagné d'hémorrhagies abondantes et de

Fig. 43. — Rétroflexion de l'utérus.

longue durée. A la suite des couches, il est resté aux femmes des douleurs sacrées et de la gêne de la défécation qu'elles ont supportées longtemps, les considérant comme naturelles. Ce n'est que lorsque ces symptômes se sont de plus en plus accentués, qu'il est survenu une nervosité extrême, que la gaîté et les forces se sont perdues et que l'amaigrissement s'est montré, que l'état de leur bas-ventre les inquiète et qu'elles s'adressent au médecin.

Il est rare que les accidents se produisent d'une façon assez intermittente pour qu'il faille admettre une rétroflexion intermittente de l'utérus, sans autre cause évidente qu'un épuisement

général, des fatigues physiques considérables ou une constipation opiniâtre.

Lorsque la matrice a été redressée, elle conserve pour un certain temps sa situation normale, soit tout à fait spontanément soit après l'application plus ou moins prolongée d'un pessaire. Puis elle reprend sa position première. J'ai observé un cas de ce genre chez la femme d'un confrère.

En tous cas on trouve l'utérus passablement involué, un peu

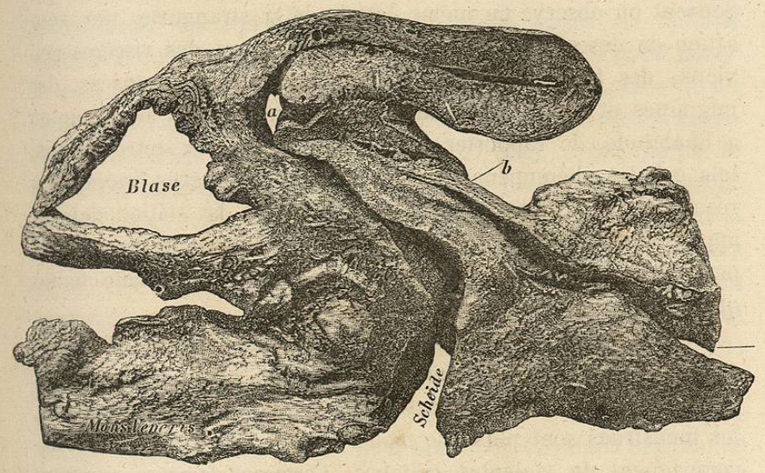

Fig. 44 — Rétroversion utérine. (D'après Winckel, *Atlas héliographique*, Dresde, 1877.)

volumineux encore, mais déjà ferme. L'orifice est clos et laisse suinter, consécutivement à la menstruation, toujours très copieuse, une sécrétion épaisse et purulente.

Parfois le col ne présente pas de modifications; mais souvent il est épaissi; les lèvres du museau de tanche sont tuméfiées et livrent passage à la muqueuse hypertrophiée. Le corps volumineux repose sur le cul-de-sac vaginal postérieur, au-dessus du point d'inflexion qui est relativement mince. Ce n'est pas toujours la portion du tissu située au-dessous de la flexion qui est atrophiée; le contraire est fréquent, et parfois même il n'existe entre les deux parties aucune différence de volume. Le corps est ou