Hofmeier (1) l'a prouvé d'une façon précise. Lorsque l'inflammation résiste même à ces cautérisations répétées deux ou trois fois par semaine, on pourra rendre l'action des caustiques plus durable et plus efficace en les incorporant à des tampons de glycérine ou à du beurre de cacao. Les suppositoires de beurre de cacao sont préférables, parce que leur introduction est plus facile et surtout parce qu'ils n'ont pas besoin d'être enlevés.

Dans les cas rebelles, j'ai eu recours également aux tampons de glycérine additionnée de tannin, d'iode ou d'iodoforme. Ces tampons consistent dans des bourdonnets de la grosseur d'une petite pomme, confectionnés avec des couches bien serrées d'ouate antiseptique; on les trempe dans l'eau et on les exprime afin d'en réduire le volume. Puis on les imbibe fortement d'une solution de tannin dans de la glycérine et on les introduit dans le vagin. La plupart des femmes font très bien cet ouvrage elles-mêmes; de sorte qu'on n'a besoin que rarement d'appliquer soi-même le tampon ou de le faire appliquer par une sage-femme, ou encore de mettre aux mains des femmes les fameux porte-tampons que fabriquent surtout les Anglais.

Les tampons devront rester en place de huit à douze heures. Pour les ôter, on n'a qu'à tirer sur le cordon dont on a eu soin de les munir et qui pend hors du vagin. Les caillots de sécrétion qui se produisent sous l'influence du topique seront enlevés à l'aide d'irrigations vaginales pratiquées d'une façon régulière.

La vaginite adhésive guérit parfois avec une extrême rapidité à la suite de cautérisations avec de l'acide pyroligneux rectifié. On verse le liquide caustique dans le spéculum et on le laisse séjourner quelques minutes sur la partie malade. Il est des cas où au début l'on ne peut se passer des narcotiques.

Je parlerai plus loin du ***traitement des formes de vulvite et de vaginite*** qui surviennent avec les manifestations du ***vaginisme.***

Par l'emploi combiné de purgatifs légers et d'un régime convenable — il faut restreindre autant que possible l'usage des

(1) *Zeitschr. f. Geb. u. Gyn.* V, p. 331.

boissons alcooliques — par le repos sexuel et un exercice régulier au grand air, les accidents disparaissent généralement de façon à rendre possible la diminution et l'espacement des cautérisations du foyer morbide de l'appareil vulvo-vaginal.

Je me sers de préférence de la teinture d'iode pour les phlegmasies vulvo-vaginales où les papilles forment des saillies presque verruqueuses au-dessus de la surface de la muqueuse. Ce mode de traitement est suivi ordinairement d'une dessication rapide de ces petits mamelons. La douleur occasionnée par l'application du caustique disparaît au bout de peu de temps; malgré cela, chez les femmes très sensibles, j'ai l'habitude d'ajouter à la teinture d'iode une quantité égale de glycérine.

Dans les cas, assez rares du reste, où l'hypertrophie papillaire résiste aux cautérisations, il faudra pratiquer l'excision des petites tumeurs à l'aide du bistouri ou des ciseaux (1). J'ai vu ces excisions être suivies d'une prompte guérison; dans d'autres cas, les cicatrices consécutives ont causé encore des malaises pendant longtemps.

Lorsque la phlogose de la vulve et du vagin est un épiphénomène du diabète, la guérison n'en est possible que si le traitement local est associé à un traitement général approprié, surtout à une cure aux eaux de Carlsbad.

III — Inflammations de la muqueuse utérine

I — Anatomie pathologique

A. ***Endométrite aiguë.*** Les altérations qui se produisent dans l'endométrite aiguë sont celles que l'on rencontre dans toute inflammation aiguë d'une membrane muqueuse; celle-ci est ramollie et fortement œdématiée, épaissie; elle présente une coloration d'un rouge intense avec, par places, des taches ecchymotiques, le tout accompagné d'un fonctionnement exagéré de l'appareil glandulaire. C'est cette dernière particularité qui contribue à rendre difficile la distinction entre elles des différentes périodes de la maladie. A l'état normal, ***la leucorrhée cervicale***

(1) Schrœder, *Zeitschr. f. Geb. u. Gyn.*, vol. xi, 1885. — Küstner, *Centralbl. f. Gyn.* n° 11, 1885.

est constituée par un liquide plus ou moins visqueux; celle de la ***cavité utérine*** par une sérosité plus ou moins aqueuse et peu abondante. Lorsqu'au contraire la muqueuse s'est enflammée, l'épithélium tombe; il s'écoule du corps utérin des masses mucoso-sanguinolentes, toujours peu abondantes, il est vrai, mais mêlées à du pus et qui contiennent, outre des amas de cellules épithéliales, des tubes glandulaires en plus ou moins grande quantité. La coloration des liquides sécrétés devient alors d'un jaune rougeâtre, d'un aspect puriforme; et à la surface elle-même de la muqueuse on voit apparaître, sous forme de points d'un blanc jaunâtre, des follicules dégénérées encore remplis de ces sécrétions.

B. ***Endométrite chronique.***

Dans le catarrhe de la muqueuse utérine le gonflement, la vascularisation anormale et les taches ecchymotiques peuvent persister pendant longtemps. Lorsque la maladie a duré un certain temps, l'exagération de sécrétion demeure telle.

Les ***catarrhes du col*** (a) se distinguent nettement, au point de vue des modifications anatomiques ultérieures, des ***catarrhes du corps*** (b). Quoiqu'ils se confondent fréquemment, il est cependant de la plus haute importance pour l'étude des divers processus inflammatoires, de séparer entre elles les phlegmasies chroniques des divers segments de la muqueuse.

a) Dans les ***catarrhes chroniques du col***, nous constatons tout d'abord une tendance marquée à ***l'altération de la surface épithéliale***. Pendant que l'épithélium cylindrique se transforme et prolifère, la surface même de la muqueuse se trouve considérablement augmentée par le gonflement de ses plis et surtout des saillies de l'arbre de vie. La muqueuse subit un mouvement de protrusion de haut en bas et vient proéminer hors du museau de tanche sous forme d'un bourrelet mou, d'un rouge vif et fortement sécrétant. D'autre part l'épithélium cylindrique, refoulé par les cellules pavimenteuses, prolifère très activement et dépasse la limite normale du revêtement épithélial, de façon que la portion vaginale tout entière, quelquefois même les culs-de-sac du vagin, au lieu d'être tapissés d'épithélium pavimenteux

à couches multiples, sont revêtus d'une ou de deux couches de cellules cylindriques.

En dehors de cet accroissement superficiel, ***l'étendue de la surface de sécrétion est elle-même augmentée par l'infundibulation, sous la surface de la portion vaginale, d'organes glandulaires en grand nombre.*** (Fig. 105.) Ces sortes d'invaginations, tapissées de fines cellules épithéliales cylindriques, peuvent se ramifier dans la profondeur, former de nouveaux utricules, et là, comme dans le canal cervical lui-même, traverser sur une grande étendue le substratum musculaire de la muqueuse.

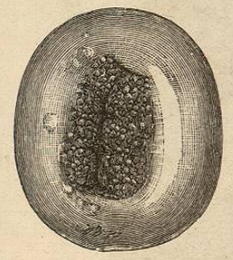

Fig. 105. — Érosions de la portion vaginale. D'après C. Ruge et J. Veit (1).

Les ***érosions***, si discutées récemment, ne sont autre chose que des territoires d'épithélium cylindrique étendu en surface. La figure 106 donne la représentation microscopique de la figure 105. Elle montre la transition de l'épithélium pavimenteux stratifié, indemne encore dans la partie inférieure, à la segmentation folliculaire de la partie malade. Cette dernière présente à sa superficie l'orifice de canaux glandulaires plus ou moins longs qui souvent se ramifient. Dans la profondeur, on voit des organes ressemblant à des glandes qui ne sont autre chose que la coupe des extrémités étranglées des invaginations citées plus haut.

L'état morbide qu'en clinique on désigne sous le nom collectif d'***érosions***, offre diverses variétés. Lorsque le stratum qui sépare les follicules participe d'une façon très prononcée au développement ultérieur de ces entropions glandulaires, il faut distinguer deux formes de l'affection. Dans l'une, ***l'érosion papillaire***, appelée par *Ruge* ***ulcère papillaire***, le tissu connectif situé entre les invaginations glandulaires qui s'enfoncent dans la profondeur comme autant de palissades, dépasse la surface de la muqueuse comme de véritables papilles. (Fig. 107.) Dans l'autre, ***l'érosion***

(1) *Centralbl. f. Gyn.* 1877, n° 2. — *Zeitschr. f. Geb. u. Gyn.* II et VIII.

folliculaire (fig. 108), les entropions glandulaires se dilatent dans

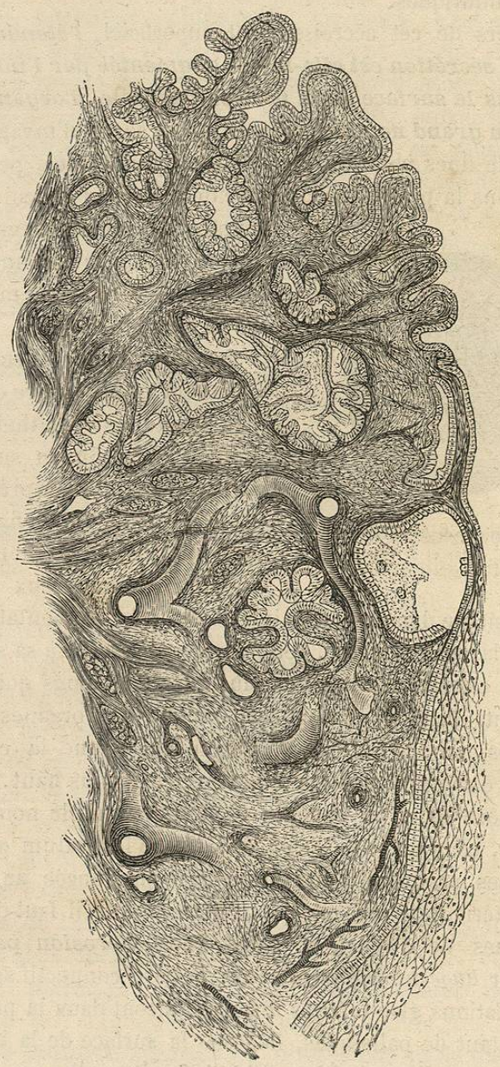

Fig. 106. — Préparation microscopique de la fig. 105.

la profondeur en vastes espaces folliculaires, grâce à la stagna-

tion des produits de sécrétion. La compression exercée par ces derniers distend les faisceaux conjonctifs interglandulaires et

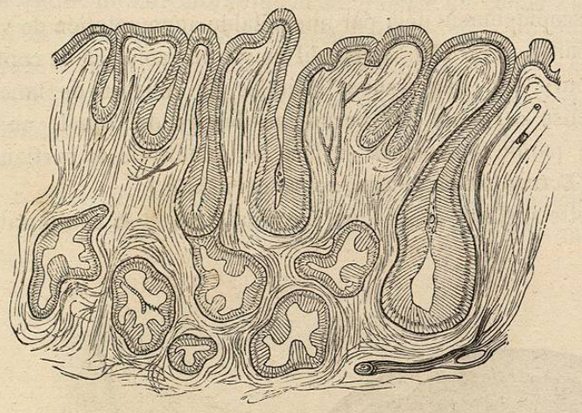

Fig. 107. — Érosion papillaire. D'après C. Ruge.

toute la surface de la muqueuse et donne lieu au tableau ci-joint de l'érosion folliculaire. A l'altération superficielle s'associent

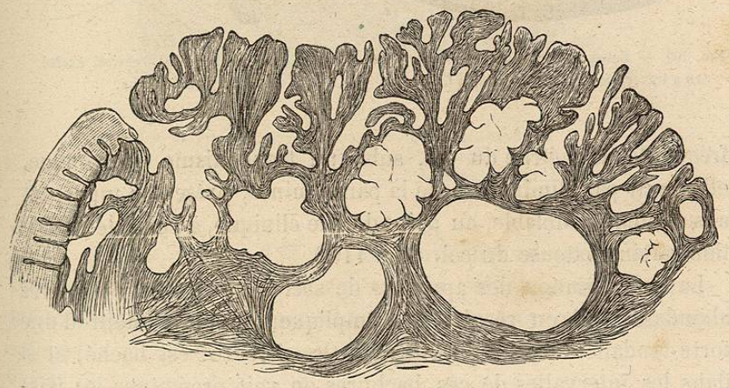

Fig. 108. — Érosion folliculaire. D'après C. Ruge.

fréquemment des modifications du parenchyme cervical proprement dit. La pénétration des infundibula glandulaires dans les

couches musculaire et conjonctive provoque une forte irritation qui s'accompagne d'une vascularisation extraordinaire et d'une infiltration générale de cellules embryonnaires, et se traduit macroscopiquement déjà par une notable augmentation de volume de la partie. (Fig. 109.) Lorsqu'il existe une solution de continuité antérieure des commissures latérales du museau de tanche, la muqueuse cervicale fait hernie au-dehors du canal, au point qu'elle paraît tapisser la surface extérieure de la portion vaginale. ***(Ectropion de la muqueuse cervicale.)***

Si cette surface, altérée par l'endométrite et sa complication si

Fig. 109. — Ectropion de la muqueuse cervicale (vu à travers le spéculum). D'après C. Ruge.

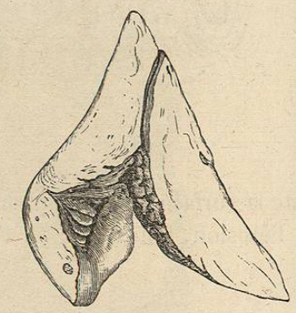

Fig. 110. — Segment cervical excisé. D'après C. Ruge.

fréquente, la métrite du col, subit un traumatisme quelconque, elle peut, par élimination de la partie minée, présenter un aspect absolument semblable, au point de vue clinique, à celui de l'affection carcinomateuse du col. (Fig. 110.)

La multiplication des appareils de sécrétion et l'excrétion très abondante qui en résulte se compliquent ordinairement d'une forte tendance aux hémorrhagies. Or, si le col est haché, et si dans les intervalles de ces hachures on voit proéminer les faisceaux connectifs infiltrés, l'induration presque noueuse des replis de l'arbre de vie ne fait qu'augmenter la ressemblance de la lésion avec une ulcération de nature maligne.

Il faut considérer les érosions comme un symptôme de l'endométrite du col, sans leur accorder cependant toujours le caractère cervical.

b) ***Le catarrhe chronique de la muqueuse du corps*** s'accompagne d'une vascularisation très prononcée et d'une infiltration néocellulaire abondante du tissu interglandulaire. Sous l'influence de cette infiltration la muqueuse, hypertrophiée et pigmentée par des granulations d'origine ecchymotique, peut prendre l'aspect velvétique.

Il y a diverses variétés de catarrhes de la muqueuse du corps, qui se distinguent nettement par leurs caractères microscopiques.

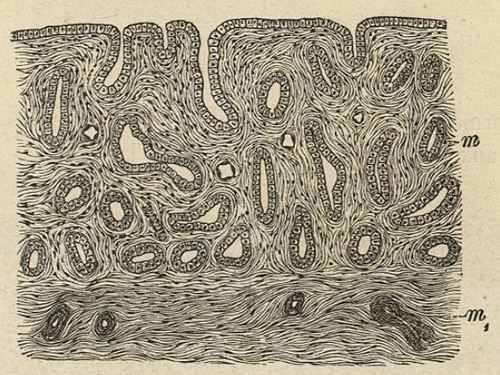

Fig. 111. — Muqueuse utérine normale (Hartn, oc. 2, obj. 4). Coupe longitudinale : *m* : muqueuse
m_1 : musculature (Orthmann)

Les figures 111 et 112 et les suivantes serviront à nous rendre un compte exact des processus pathologiques. (La première donne une coupe verticale, la seconde une coupe transversale de la muqueuse utérine normale).

Il faut distinguer :

1. ***L'endométrite (du corps) chronique interstitielle ;***
2. ***L'endométrite (du corps) chronique glandulaire.***

1. — Dans ***l'endométrite interstitielle,*** dont la figure 113 nous donne une représentation fidèle, le stroma, lorsque le cas est

récent, participe à la prolifération cellulaire. On y rencontre tantôt de grosses cellules rondes (fig. 114), tantôt des éléments fusiformes (fig. 115).

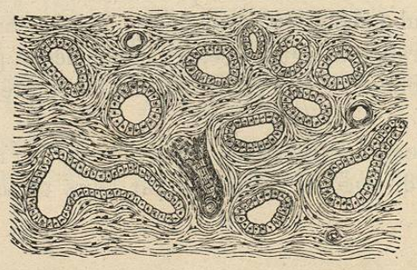

Fig. 112. — Muqueuse utérine normale. Section transversale. (Orthmann.) (Hartnack, oc. 2, obj. 5.)

Cette forme est la plus fréquente et est caractérisée par sa tendance aux hémorragies, rarement par la violence seule des

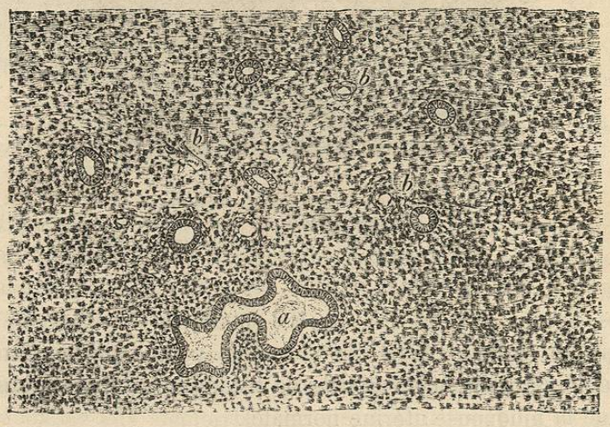

Fig. 113. — Endométrite interstitielle. (Hartnack, oc. 2, obj. 4.)
a : Glandes
b : Vaisseaux (Orthmann).

accidents dysménorrhéiques. Elle s'accompagne d'une diffusion de tractus connectifs dans le tissu interstitiel. Dans d'autres cas,

les infiltrations se circonscrivent de façon que, sur la surface mamelonnée de la muqueuse, on voit à l'œil nu poindre les orifices glandulaires.

2. — Dans ***l'endométrite glandulaire*** ce sont les altérations glandulaires qui dominent. Les glandes se sont transformées en canaux très allongés et à ramifications dendritiques (voy. la fig. 116 qui a été dessinée par *Carl Ruge* d'après une de mes préparations),

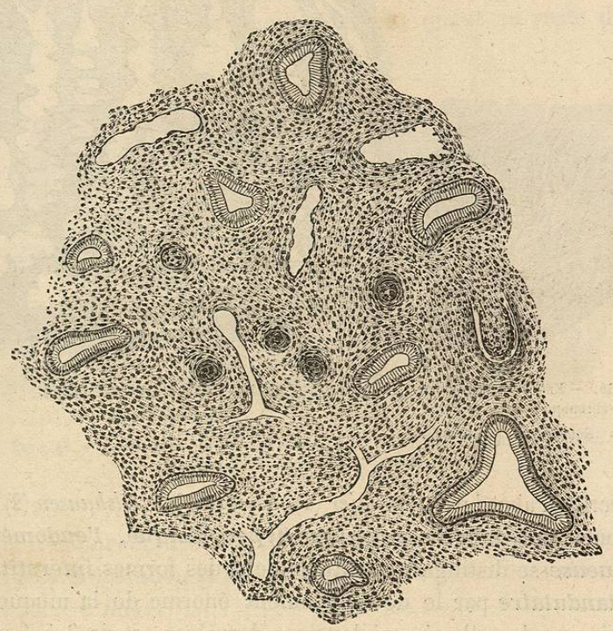

Fig. 114. — Coupe transversale dans l'endométrite interstitielle. (Grossissement de 250 diamètres.)

qui ne ressemblent plus du tout aux organes sécréteurs normaux (fig. 111).

A côté de ces deux formes d'endométrite chronique du corps, nous trouvons encore les trois variétés spéciales suivantes :

3. ***L'endométrite fongueuse ;***
4. ***L'endométrite post abortum ;***
5. ***L'endométrite exfoliative.***