jamais observé de phénomènes d'intoxication par l'iodoforme; aussi puis-je recommander l'emploi de cette substance dans le traitement d'une plaie dont la guérison est exposée à plus d'un danger, de par le tiraillement des tissus, le contact permanent avec l'urine, et la tendance si accentuée des sécrétions vaginales à la décomposition.

Le *pronostic* des carcinomes du vagin, quelque favorable que soit la marche de la cicatrisation après l'intervention chirurgicale, est très sombre, du moins d'après mes documents personnels. Toutes mes malades ont été atteintes de récidives, et cependant je suis persuadé d'avoir opéré, tout au moins dans la majorité des cas, dans des tissus sains.

E. — Néoplasmes de l'utérus

I. — Myômes. Fibromes

Une étude d'ensemble des myômes et des fibromes utérins me semble désirable, en raison non seulement de l'analogie de leurs symptômes cliniques, mais encore du peu de différence qui les sépare au point de vue anatomo-pathologique. On n'a observé qu'exceptionnellement des tumeurs intéressant exclusivement le tissu musculaire lisse; celles-ci sont en tout cas extrêmement rares; de même les fibromes présentent le plus souvent dans leur masse des éléments musculaires, ceux-ci fussent-ils clairsemés. Leur marche est identique; les symptômes se ressemblent et les deux variétés de tumeurs à une certaine période de leur développement, exigent un traitement à peu près pareil.

Tout récemment on a essayé d'expliquer *l'étiologie* de ces néoplasmes (1) à l'aide de matériaux accumulés en grand nombre, sans cependant arriver à des conclusions utilisables au point de vue pratique. Il paraît que les myômes peuvent se développer de très bonne heure dans l'utérus; il y a même des auteurs qui en considèrent les germes comme congénitaux. Quoiqu'il en soit, la plupart de ces tumeurs n'occasionnent d'accidents sérieux que dans l'âge mûr, par conséquent après la trentième année.

Les myômes sont fréquents, dit-on, surtout chez certaines races, par exemple chez les nègres. En Allemagne, il semble qu'ils atteignent plutôt les femmes des classes élevées que celles d'un niveau social inférieur qui ont à combattre pour la vie et chez lesquelles on rencontre plus souvent le cancer (2).

Le mariage n'a pas d'influence manifeste sur le développement

(1) Winckel, *Volkmann's Sammlung kl. Vorträge*, 98. — Engelmann, *Zeitschrift f. Geb. u. Gyn.* I, p. 130.
(2) Schröder, *Handbuch*. VI, p. 218.

de ces tumeurs. Parmi mes observations, il y en a relativement beaucoup qui ont trait à des célibataires ou à des personnes qui ne se sont mariées que tard, alors que, selon toute apparence, les myômes étaient déjà très développés. La présence de ces néoplasmes n'exclue pas la possibilité de la grossesse, mais ne semble pas précisément favoriser la conception. Si la fécondation a lieu, l'involution puerpérale agit d'une façon très remarquable sur la tumeur, à moins que celle-ci n'échappe à cette heureuse influence de par sa situation sous-séreuse, ou n'oppose une résistance considérable au processus régressif de par l'importance de son développement.

Anatomie. — Ces tumeurs sont constituées par des fibres musculaires lisses, entremêlées de faisceaux conjonctifs bizarrement ondulés; ces parties constituantes se rencontrent dans des proportions fort variables, de sorte que c'est tantôt le caractère myomateux, tantôt le caractère fibreux qui prédomine. Entre ces éléments circulent de nombreux vaisseaux sanguins, de dimensions variables, ainsi que des lymphatiques plus ou moins développés.

Les rapports anatomiques des myômes avec le voisinage sont très variables. Dans certains cas, il est impossible de déterminer d'une façon précise le point de départ de leur développement. Dans d'autres, nous voyons la paroi utérine parsemée d'innombrables petits noyaux qui ne sont autre chose que des germes de myômes. Dans le cours de leur développement ces tumeurs peuvent demeurer isolées et, au moyen d'un trait d'union très limité entre elles et le tissu voisin, avec ce qu'on appelle le lit, la capsule de la tumeur, se nourrir par l'intermédiaire d'un nombre restreint de vaisseaux. Puis elles peuvent augmenter énormément de volume, et, quoique tout à fait distinctes des tissus voisins et unies à eux par des liens très lâches, modifier et déformer ces tissus d'une façon tout à fait déréglée. Ailleurs le myôme a une origine plus diffuse, et il peut se passer un long temps — le néoplasme peut avoir atteint déjà un volume considérable — avant qu'il ne s'isole des tissus environnants et qu'il ne se trouve dans des conditions pareilles à celles des autres formes de myômes.

BIBLIOTHÈQUE

C'est là une différence remarquable dans l'origine et le développement de ces tumeurs. Quant à la forme et aux dimensions de l'utérus, nulle règle ne préside à leur altération, et cela d'autant plus que les ***noyaux néoplasiques*** sont très rares à ***l'état d'isolement;*** le plus souvent il s'agit de noyaux multiples, surtout chez les vielles femmes dont on trouve souvent la matrice parsemée d'une foule de ces myômes embryonnaires. (Fig. 123 et 124.)

Une autre variante dans le développement a rapport au ***siège*** même ***de la tumeur.*** La situation de celle-ci dans le corps ou dans le col influe nécessairement sur les rapports du myôme avec les organes voisins, principalement avec le péritoine.

De là une ***classification*** d'ordre anatomique, utile également au point de vue pratique. Le diagnostic différentiel des myômes

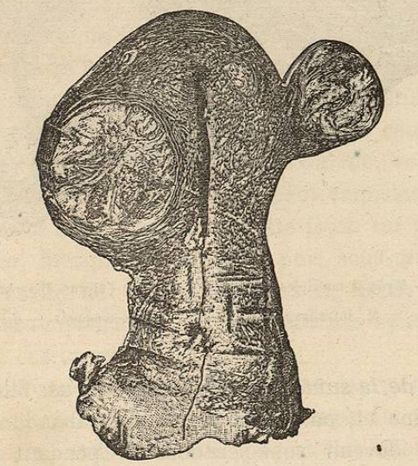

Fig. 123. — Myômes multiples de la matrice. D'après Winckel (1).

encore inclus dans leur lit ne peut être posé pendant la vie qu'à l'occasion de l'extirpation de la tumeur; quant à leur siège, on peut le déterminer dans une période antérieure, surtout si le

(1) Winckel, *Die Pathologie der weib. Sexualorgane in Lichtdruckabbildungen*, 1881.

développement du néoplasme n'est pas très étendu. La plupart des myômes sont ***interstitiels, intrapariétaux;*** ils se développent dans la paroi du corps utérin et là, à égale distance du revêtement séreux et de la muqueuse, parcourent les premières phases de leur croissance. En augmentant de volume, ces tumeurs demeurent rarement ***intrapariétales,*** quoiqu'on rencontre cependant des myômes de ce genre ayant acquis un volume considérable; on en a observé qui pesaient 63 livres. La plupart du temps, ***au fur et à mesure qu'elles se développent, elles progressent dans la direction soit de la surface***

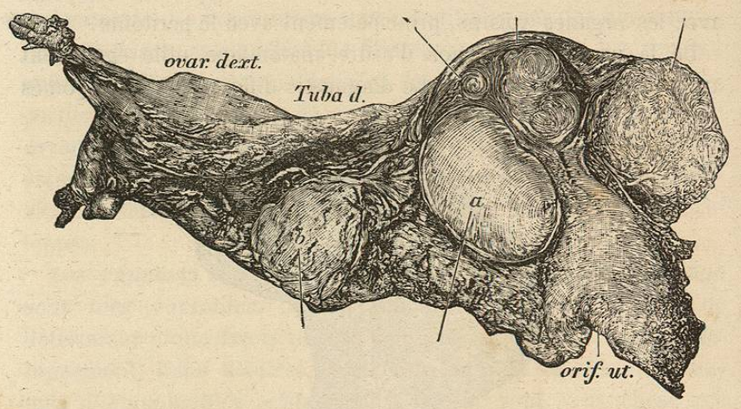

Fig. 124. — Myômes multiples dans et en dehors de l'utérus. D'après Winckel.
a : M. intrapariétal. — *b* : M. intraligamenteux. — *c* : M. sous-muqueux. — *d* : M. sous-péritonéal.

externe, soit de la surface interne de l'utérus. Elles s'avancent vers le péritoine et, en s'accroissant, elles abandonnent leur lit primitif pour devenir sous-péritonéales, pendant que derrière elles les parois utérines se rejoignent et qu'il n'y a plus qu'un pédicule plus ou moins mince qui les relie à leur siège d'antan. Ces myômes sous-séreux émergent du parenchyme utérin, et leur développement est tellement illimité que leur volume dépasse celui de la matrice, qu'ils remplissent la cavité abdominale tout entière, refoulent l'utérus en bas et sur les côtés et le comprimment quelquefois de façon à amener son atrophie. Arrivées à

cette grosseur, ces tumeurs ***sous-péritonéales*** peuvent traverser toutes les phases de développement dont il sera question tout à l'heure; ce sont elles qui, par suite d'insuffisance de nutrition ou de torsion du pédicule, se modifient complètement ou bien s'enflamment et se soudent aux organes avec lesquels elles sont en contact.

De même que le néoplasme marche vers le revêtement péritonéal, de même il peut se propager sous la ***muqueuse utérine,*** oblitérer la cavité du corps, et, en cas de développement considérable, descendre jusqu'à l'orifice interne et occuper alors toute la paroi ou la masse totale de l'organe. Très souvent les ***tumeurs sous-muqueuses*** refoulent la muqueuse au point que celle-ci subit une tension capable de déterminer le sphacèle. Il arrive alors que le myôme quitte son lit et pénètre à travers les parties gangrénées dans la cavité utérine ou dans le canal cervical. Là, en continuant à augmenter de volume, il abandonne de plus en plus son siège primitif pour voir enfin le jour, c'est-à-dire pour être expulsé par les contractions qu'il provoque comme corps étranger. A cette période donc il peut se faire une sorte de guérison spontanée par l'auto-énucléation de la tumeur. Avant que cette terminaison extrême, et il faut bien le dire très favorable, se produise, le néoplasme, tapissé par la muqueuse, peut empiéter sur la cavité utérine à l'instar d'un polype. De cette façon un myôme ou un fibrome utérin, intrapariétal d'abord, puis sous-muqueux, vient remplir la cavité de la matrice sous la forme d'un polype fibreux ou fibro-myomateux, et provoquer les symptômes caractéristiques de ces tumeurs.

Les myômes du col peuvent présenter les mêmes stades de développement que les fibromyômes ***du corps.*** Ils sont plus rares que ces derniers; mais eux aussi peuvent être interstitiels, intrapariétaux et rester tels, ou bien devenir sous-séreux, c'est-à-dire ***intraligamenteux,*** ou bien s'insinuer entre le col et la vessie, ou enfin venir faire des saillies polypiformes dans le canal cervical et le vagin. A partir de cette période, ils suivent une marche ultérieure identique à celle des myômes sous-muqueux du corps.

Il n'est pas rare de voir les myômes du col se développer

dans l'espace facilement dilatable compris entre les ligaments larges dont ils séparent les feuillets, et occuper tout le bassin, ce qui fait qu'ils sortent en somme du domaine du col. Ils pénètrent également entre les diverses couches du plancher pelvien et arrivent ainsi, par-dessous le ligament large, sous le revêtement péritonéal du pelvis; j'ai même observé des cas où ils se sont insinués entre les viscères pelviens et avancés jusque sous la séreuse du grand bassin. Ils soulèvent alors tout le péritoine pelvien; le cul-de-sac de Douglas et l'excavation vésico-utérine disparaissent, et le vagin, l'urètre et le rectum sont déplacés et gênés dans leurs fonctions.

Un autre tableau clinique est constitué par le développement du myôme dans la portion vaginale du col. La dureté noueuse d'une part, d'autre part l'augmentation de volume et la mortification du revêtement muqueux par suite d'une trop grande tension, enfin la production de surfaces ulcérées profondes rendent possible jusqu'à un certain point la confusion avec le carcinome cervical.

A côté de ces phénomènes particuliers de développement, on constate une autre série de ***modifications caractéristiques qui sont dues à l'involution intime du fibromyôme lui-même*** (1). La tumeur, dont les éléments histologiques sont identiques à ceux du parenchyme utérin, son enveloppe, peut, de même que cette dernière, involuer à l'époque de la ménopause, s'atrophier et ne plus révéler sa présence que par un reliquat de tissu inodulaire, comme cela a lieu dans l'atrophie sénile de la matrice. On voit parfois ces tumeurs sous-péritonéales et sous-muqueuses en travail régressif subir la calcification. Le dépôt des sels calcaires se fait la plupart du temps par îlots irréguliers qui, après macération des portions non pétrifiées, forment une espèce de squelette solidifié. Quelquefois la crétification est totale et la tumeur n'est plus qu'une masse pierreuse unique. (Voy. *Lehnerdt, Zeitschrift f. Geb. u. Gyn.* III, 359.)

Il est une autre sorte de transformation dont les résultats sont à peu près semblables, c'est la ***dégénérescence graisseuse.*** Elle

(1) Schröder, *loc. cit.*, p. 220.

paraît être fréquente surtout dans les cas où il y a eu conception malgré le myôme, et où le néoplasme subit le retrait puerpéral absolument comme la matrice elle-même. Il est donc presque hors de doute que des tumeurs d'un volume plus considérable peuvent également involuer de la même façon. J'ai vu une femme en couches, ayant un myôme d'un volume double de celui du poing (1); à l'autopsie, qui eut lieu six semaines environ après l'accouchement, le contenu de la tumeur n'était plus qu'une bouillie graisseuse. Indubitablement cette métamorphose adipeuse peut amener la résorption et par conséquent la régression des produits néoplasiques (2).

Dans d'autres cas il se développe un ***œdème*** qui intéresse la totalité de la tumeur et qui, finalement, provoque une espèce de fonte de ses éléments, telle qu'elle se produit également dans la dégénérescence myxomateuse. Dans cette dernière, les faisceaux musculaires se trouvent séparés par des masses de tissu muqueux et donnent lieu, par leur destruction, à des foyers considérables de ramollissement. La dissémination irrégulière de ces foyers dans la tumeur crée le genre spécial de fibromes désignés sous le nom de ***fibro-kystes*** ou de myômes ***kystiques*** (fig. 125) (3). Ils présentent des lacunes de configuration variable, sans parois propres en apparence, remplies d'un liquide séreux, séparées par du tissu ramolli et des travées normales de faisceaux musculaires et conjonctifs. Par le nombre et la dilatation des cavités kystiques, ce genre de tumeur peut présenter les caractères d'un kyste ovarique multiloculaire. Bien souvent, surtout après une ponction ayant donné lieu à un écoulement séreux, la confusion a duré jusqu'au moment de l'opération.

Il est encore une autre transformation, pas très fréquente il est vrai, que peuvent subir les myômes et qui est le résultat d'une dilatation vasculaire considérable. Cette transformation est celle qui produit ***les myômes caverneux, les myômes télangiectasiques*** (4). De gros vaisseaux dilatés courent au milieu des

(1) *Berl. Beitr. z. Geb. u. Gyn* III, S. B., p. 33.
(2) Löhlein, *Zeitschr. f. Geb. u. Gyn.* Volume I.
(3) Heer, *Ueber Fibrocysten*, Zurich, 1874. — Grosskopf, thèse. Munich, 1884.
(4) Virchow, *Tumeurs*, t. III, page 107.

éléments musculaires et fibreux infiltrés de sérosité et occasionnent une hyperhémie énorme de la masse néoplasique. Les capillaires, changés en espaces volumineux gorgés de sang, ont un calibre dont le diamètre peut aller jusqu'à celui d'un pois. C'est à peine

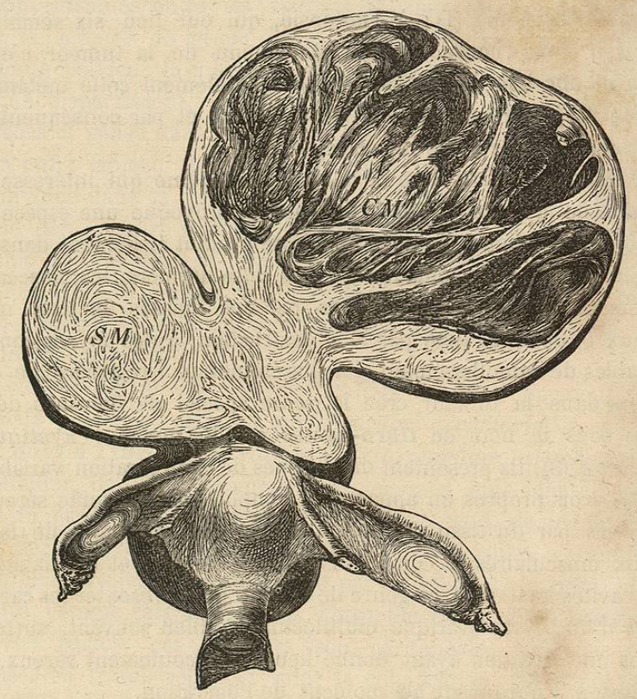

Fig. 125. — D'après Schröder, Manuel des maladies sexuelles chez la femme.
C M : Myôme kystique. — *S M* : Myôme sous-séreux.

si la musculature et le tissu conjonctif sont encore représentés par quelques minces faisceaux. La ***transformation caverneuse*** n'atteint le plus souvent que des segments isolés de la tumeur, dont elle explique parfaitement le gonflement et le dégonflement à l'époque des règles.

Le mode de développement du ***myôme lymphangiectasique*** (1) est analogue à celui du myôme caverneux. Seulement ici c'est la dilatation des voies lymphatiques qui donne lieu au processus dégénératif.

D'autres myômes deviennent le siège d'une ***inflammation suppurative*** qui, produite par la décomposition de thrombus ou par d'autres agents pyogènes, peut amener également une fonte complète des tissus néoplasiques. Alors le pus s'enkyste ou se fraye une voie vers l'extérieur, soit vers le canal génital, soit vers les régions voisines de l'utérus. A ce sujet, j'ai relaté une observation très caractéristique dans la séance du 28 mai 1886 de la Société d'obstétrique et de gynécologie de Berlin. La tumeur avait suppuré et perforé la paroi utérine et commençait à ***corroder***, au niveau du promontoire, le sacrum auquel la matrice était fortement adhérente. Le travail de décomposition avait amené une péritonite purulente généralisée qui ne put être combattue par la laparotomie et l'amputation supra-vaginale (2) de l'utérus.

La ***possibilité d'une dégénérescence maligne*** des myômes n'est pas niable. J'ai opéré en octobre 1886 (V. *Orthmann, Geselsch. f. Geb. u. Gyn. z. Berl.*, 12 nov. 1886) une femme chez laquelle la tumeur myomateuse avait subi la dégénérescence ***sarcomateuse*** et qui présentait une infiltration sarcomateuse étendue des éléments glandulaires. La muqueuse du corps était absolument atrophiée, mais saine. Dans d'autres cas, la transformation carcinomateuse a eu pour point de départ la muqueuse; *Schrœder* a collationné les observations de ce genre dans son *Manuel*, VII éd., p. 228. Je pourrais y ajouter une observation personnelle.

Ces diverses modifications peuvent naturellement atteindre aussi les fibromyômes du col. Les cas où la tumeur siège entre les feuillets du ligament large et se développe sous le péritoine pelvien, ont une gravité spéciale, parce que les accidents provoqués sont très violents et ne sont devenus accessibles à l'intervention qu'à une époque tout à fait récente. ***Les terminaisons les plus fréquentes des fibromyômes sont en somme celles***

(1) Leopold, *Arch. f. Gyn.* VII, p. 531.
(2) V. Larcher, *Arch. gén.* 1867, II, p. 545 et 697.