vrai, au moment de l'opération, dans un état d'anémie extrême. J'ai énucléé en tout vingt-sept myômes d'un volume assez notable, après section préalable de l'enveloppe muqueuse. J'ai relaté l'histoire des cinq premiers en 1874, à la Société des naturalistes de Breslau. Sur les 27 cas, il y eut 5 décès, deux par blessure péritonéale, deux par septicémie (avant l'emploi des procédés antiseptiques); la dernière par collapsus. Dans un des cas, j'énucléai les noyaux néoplasiques du corps utérin immédiatement après l'accouchement.

Je renonce à l'énucléation vaginale chaque fois qu'il s'agit de tumeurs du corps utérin très volumineuses, alors même qu'elles sont déjà à moitié expulsées. Pour celles-ci, j'ai recours au procédé dont j'ai fait publier un exemple par le Dr *Nagel* dans le *Centralbl. für. Gyn.*, juillet 1886, nº 31. Après laparotomie et discision de la matrice, la tumeur fut extraite par en haut, la poche nettoyée et la plaie utérine fermée avec des points de suture. La cicatrisation et l'involution de l'utérus s'accomplirent d'une manière extrêmement satisfaisante (1).

Dans toutes mes opérations d'énucléation, je n'ai jamais vu se produire des hémorragies sérieuses. Le lit de la tumeur s'affaisse, son revêtement muqueux va adhérer aux tissus sous-jacents ou se gangrène. Dans certains cas de fibromes cervicaux, j'ai excisé des portions de poche suffisantes pour empêcher par la suture du reste toute formation de vides dans la profondeur. On pratiquera d'ailleurs toujours ces opérations sous l'égide de l'irrigation continue; on désinfectera encore au besoin la cavité avec une solution antiseptique concentrée, et on la drainera de façon à assurer le succès.

II. — ***La myomotomie.***

Après une longue série de tentatives, suivies de résultats variables, entreprises dans le but d'extirper les myômes par la voie abdominale (*Kœberlé*, *Gaz. med. de Strasbourg*, 1864), *Péan* (2) fut le premier qui étaya l'opération sur des principes solides en

(1) V. Hegar, *Centralbl. f. Gyn.* 1886, nº 40.
(2) Péan et Urdy, *Hystérotomie*, Paris, 1873.

pratiquant l'ablation par segments, le morcellement des portions ligaturées de la tumeur. Ce procédé, dont l'exécution ne brille pas précisément par la facilité, donna relativement peu de sang et fut couronné d'un succès satisfaisant. Il est vrai qu'il exige l'isolement du moignon d'avec la séreuse péritonéale. Le procédé fut perfectionné par *Schrœder* (1) qui, à l'aide d'une antisepsie sévère et de la ligature élastique, que j'ai employée et recommandée le premier (2) dans la myomotomie, pratiqua l'extirpation des myômes avec grand succès et, grâce à la méthode intrapéritonéale, fit de la myomotomie une opération presque équivalente à l'ovariotomie, bien que les résultats ne soient pas encore également favorables dans les deux cas. Il faut en accuser en partie les troubles généraux graves consécutifs aux hémorragies, en partie l'atteinte même portée à un organe aussi riche en vaisseaux, et enfin la difficulté d'opposer un obstacle suffisant à la pénétration des germes à cause de la proximité du vagin. Quoi qu'il en soit, la suture du pédicule et son traitement intrapéritonéal devront rester les bases du développement ultérieur de l'opération. *Hegar* et *Kaltenbach* se déclarent encore partisans, dans la nouvelle édition de leur ouvrage, de la méthode extra-péritonéale ; il reconnaissent cependant que la méthode intrapéritonéale est préférable en elle-même, et que l'opération *d'Olshausen* (3) (déplacement des ligatures élastiques) reste loin derrière le procédé de *Schrœder* et le mien.

La myomotomie après laparotomie préalable s'exécute, jusqu'à la mise à jour de la tumeur, de la même manière que l'ovariotomie, sous l'égide de toutes les mesures antiseptiques connues. Lorsque la tumeur est tellement volumineuse qu'elle a refoulé en haut les anses intestinales, je l'attire au-dehors sans sortir celles-ci ; s'il y a des anses qui pénètrent dans le champ opératoire, on les sort de la cavité abdominale pour les coucher

(1) *Zeitschr. f. Geb. u. Gyn.* VIII, page 141, et X, p. 156.
(2) *Naturforscherversammlung in Cassel*, 1878. La première opération de ce genre (femme Martin, balayeuse, 27 juillet 1878, opérée dans son domicile) ne s'accompagna d'aucune perte de sang. La patiente mourut de septicémie.
(3) *Deutsche Zeitschr. f. Chirurgie*, 1881, p. 171.

BIBLIOTECA

sur l'épigastre en les recouvrant d'une compresse de toile humide et chaude. L'intervention varie suivant que la tumeur :

a) ***est absolument sous-péritonéale et pédiculée ;***

b) ***qu'elle occupe la paroi utérine elle-même*** et que sa grosseur exige l'extirpation du corps de l'utérus; ou bien

c) ***que tout en étant intrapariétale, elle peut être énucléée de sa capsule et enlevée complètement en conservant le corps de la matrice ;*** enfin, suivant

d) ***que dans le cours de son développement elle a pénétré sous la séreuse du plancher pelvien et s'est accrue encore en soulevant le feuillet pariétal du péritoine.***

a) dans les cas de ***tumeur sous-péritonéale pédiculée,*** l'opération est simple et sûre. Dès que le pédicule devient accessible, on le transperce et on enlève la tumeur après ligature superficielle de son pédicule, auquel on donnera ainsi plus facilement les soins définitifs ; ou bien on divise le pédicule par une section cunéiforme après avoir lié provisoirement les portions environnantes du corps utérin ; on enlève la tumeur et on suture la plaie soigneusement jusque dans la profondeur. Dans ce dernier procédé, on applique d'abord des fils profonds embrassant toute la surface saignante, et on rapproche intimement les lèvres de la plaie; puis, entre les sutures profondes, on en pose d'autres superficielles qui assurent la réunion exacte des bords de la section péritonéale. L'opération est ainsi terminée; quant à la toilette de la séreuse, à la reposition des intestins et à la fermeture de la plaie abdominale, elles s'exécuteront d'après les règles qui président à l'ovariotomie. Le cas échéant on pourra, jusqu'après la suture de la capsule du pédicule, entourer provisoirement le corps de l'utérus avec un tube en caoutchouc.

J'ai opéré jusqu'à ce jour vingt femmes atteintes de myômes sous-péritonéaux du corps de la matrice. Sur ces vingt femmes, quinze guérirent, dont une série non interrompue de treize. Des cinq qui succombèrent, deux étaient enceintes et moururent dans le collapsus, l'une le cinquième, l'autre le septième jour après l'opération, au moment de l'expulsion de l'œuf; l'une d'entre elles avait une pyélonéphrite purulente bilatérale de nature tuberculeuse. Deux autres moururent de septicémie (à une époque où l'usage de l'antisepsie à ma clinique était encore fort restreint, mars 1881); une autre enfin succomba dans le collapsus, en raison de son profond état anémique antérieur. Parmi les vingt femmes, il y avait en tout quatre femmes grosses; deux d'entre elles moururent au moment de l'expulsion de l'œuf; la troisième avorta et guérit; la dernière accoucha à terme. (Consultez *Langner*, *Berl. klin Wochenschrift,* juillet 1886, n° 29.)

b) ***Lorsque la tumeur est mamelonnée et siège dans le parenchyme utérin dont il est impossible de la séparer,*** il faut avoir recours à ***l'amputation supra-vaginale de l'utérus. Péan*** saisit la portion accessible du néoplasme entre quatre anses métalliques et l'excise ; puis il attaque une nouvelle portion après l'avoir soulevée avec les anses primitives; et ainsi de suite jusqu'au niveau du moignon cervical qu'on suture, avec sa ligature, à la plaie abdominale.

L'emploi du tube élastique d'*Esmarch* — je l'ai employé pour la première fois en 1878 — est plus simple que le procédé de *Péan* pour l'opération de ce genre de myômes. Ici le pédicule de la tumeur est représenté par le col; quant à la masse des ligaments larges, ils n'opposent aucun obstacle à la ligature élastique. (Fig. 126.) Je me sers encore aujourd'hui, pour pratiquer cette ligature, d'un tube en caoutchouc de la grosseur du petit doigt, que je serre en tirant fortement sur les extrémités et sans le secours de ces serre-nœuds avec lesquels on risque, il me semble, d'écraser le tube. Lorsque les ligaments larges paraissent trop tendus pour permettre une ligature de ce genre, on pourra préalablement y placer une ligature double bilatérale et les sectionner entre les deux fils jusqu'au niveau du col, avant d'entreprendre la constriction élastique. La figure 127 représente, à droite, cette opération préliminaire; à gauche on voit le lien embrassant le ligament large. Le col une fois fixé de cette façon, — il importe peu qu'une portion de la vessie soit comprise dans la ligature — je fends la tumeur de haut en bas sur la ligne médiane jusqu'immédiatement au-dessus du tube élastique. L'hémorragie est peu abondante; le sang seul de la tumeur s'écoule.

Suivant le siège de la tumeur, on tombe sur la cavité utérine, qui sera désinfectée avec une solution concentrée de sublimé. Si

je constate que le parenchyme utérin est parsemé d'un nombre tel de myômes et de noyaux fibreux qu'une extirpation isolée (c) n'offre aucune chance de conserver le corps de la matrice, je n'hésite pas un instant à pratiquer ***l'amputation supra-vaginale.***

Dans cette opération, j'enlève d'abord l'un des côtés, le plus

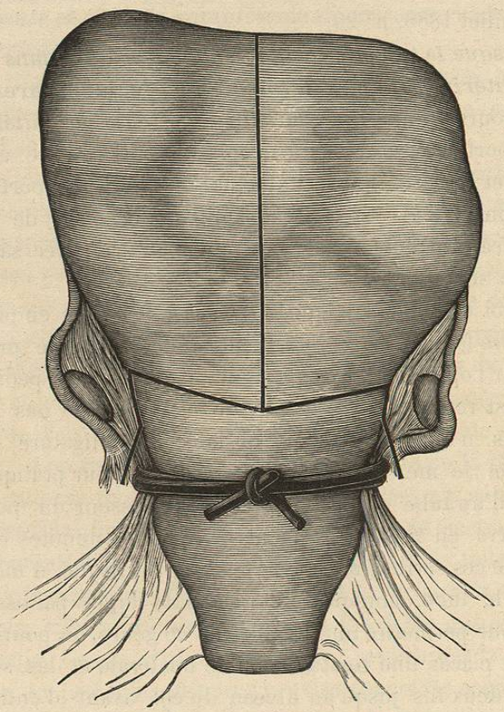

Fig. 126. — Amputation supra-vaginale de l'utérus.
La constriction embrasse les ligaments infundibulo-pelviens.

souvent le côté gauche, après avoir lié soigneusement la trompe et le ligament large correspondants, afin d'éviter que ce dernier ne glisse hors de la ligature. Ce n'est que quand cette dernière est solidement posée que je pratique la section du pédicule. Je divise le péritoine à peu près à un travers de doigt au-dessus de la constriction et j'incise en coin la masse utérine, de façon à ce que le sommet du coin soit situé à un centimètre environ au-dessus de

la ligature. Si on ouvre ainsi le canal cervical, par conséquent la cavité utérine, on lave celle-ci tout d'abord très énergiquement avec une solution concentrée de sublimé au centième; on en fait l'excision sur une étendue aussi grande que possible et, après

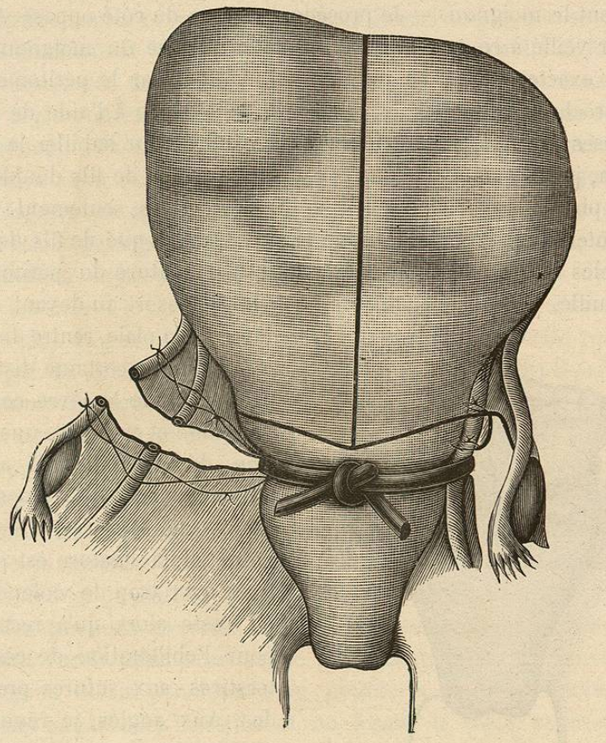

Fig. 127. — Amputation supra-vaginale de l'utérus.

A gauche, la ligature embrasse les ligaments infundibulo-pelviens. L'ovaire et l'oviducte ont été liés et détachés.

A droite, le ligament large porte deux ligatures entre lesquelles il a été sectionné avant l'application de la constriction.

l'avoir isolée dans la profondeur, on la suture avec des points de cordonnier. Les extrémités des fils coupés à ras sont invaginées dans l'infundibulum opératoire. — A ce moment seulement je procède à la réunion des lèvres de ce dernier par trois à cinq

sutures profondes. J'introduis l'aiguille dans le péritoine, immédiatement au-dessus de la ligature élastique, et, en la conduisant d'avant en arrière, je lui fais embrasser toute l'étendue de la surface cruentée. Je noue ensuite ces fils profonds et doubles, de façon à ce que le revêtement séreux vienne recouvrir complètetement le moignon. — Je procède de même du côté opposé. Après avoir veillé à ce que la réunion de la surface du moignon soit bien exacte et que ce dernier soit tapissé par le péritoine, on rapproche quelquefois les lèvres de la séreuse à l'aide de nombreuses sutures superficielles. (Fig. 128.) Pour habiller le moignon, je me suis servi dans ces derniers temps de fils doubles de soie phéniquée forte pour les sutures profondes seulement. Pour les interstices, je n'ai fait usage le plus souvent que de fils de soie simples ou de catgut au genièvre pour la suture du péritoine : l'aiguille, pénétrant de dehors en dedans, ressort au devant de la lèvre de la plaie, rentre du côté opposé à une certaine distance également de la lèvre correspondante et embrasse une portion du péritoine. Il arrive naturellement de temps en temps que la séreuse se déchire, si la ligature est pratiquée avec trop de violence; il ne reste alors qu'à recourir, pour l'oblitération de ces interstices, aux sutures profondes. Aux angles, je réunis le revêtement séreux du moignon et la partie du péritoine située au-dessus de la ligature des ligaments larges, au moyen d'une suture non interrompue (1). Cela fait, j'enlève le tube de caoutchouc et je regarde à

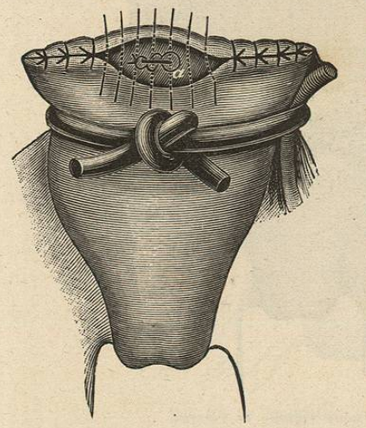

Fig. 128. — Suture du moignon après l'amputation supra-vaginale.
a. — Sutures du canal cervical.

(1) Du traitement du pédicule dans la myomotomie. *Deutsche med. Wochenschrift*, 1885, nº 3.

nouveau si l'hémostase est parfaite. Quelquefois, il faudra poser encore quelques fils profonds, si de nouvelles sutures superficielles sont insuffisantes ; mais le plus souvent cela sera inutile. Au besoin, on pourra pratiquer la ligature en masse du moignon utérin et des ligaments larges.

Contrairement à ce qui se passe dans l'ovariotomie, j'ai soin de ne pas abandonner à eux-mêmes le moignon et la cavité abdominale débarrassée de son contenu pathologique, car j'ai constaté qu'en règle générale le moignon devenait la source d'une forte transsudation. Cela s'explique par la suppression d'un territoire vasculaire aussi considérable. Dans l'ovariotomie, les transsudats possibles sont en apparence facilement résorbés; tandis que mes observations personnelles m'ont donné la conviction que, dans l'amputation supra-vaginale de la matrice, une résorption de ce genre fait défaut le plus souvent ou ne se réalise que difficilement. Depuis plus de quatre ans, je supprime la nécessité de cette résorption par le drainage prophylactique de la cavité de Douglas. ***Dans toute amputation supra-vaginale j'introduis dans le cul-de-sac de Douglas un drain qui se rend dans le vagin.*** A l'aide d'une pince que j'enfonce au point le plus déclive du cul-de-sac de Douglas dans la voûte vaginale, maintenue tendue par deux doigts introduits dans le vagin, et qui descend jusque près de l'orifice vaginal, je saisis un simple tube de caoutchouc muni d'un arrêt transversal et je l'attire dans la cavité abdominale. (Fig. 129.) Puis des tractions exercées sur l'extrémité inférieure du drain amènent l'arrêt transversal sur le plancher pelvien; on renverse le moignon utérin par dessus, on nettoie la cavité abdominale, on remet en place les intestins et on ferme la plaie extérieure. Généralement le tube de drainage que pour la première journée on a préservé de la pénétration de l'air en le repliant sur lui-même, et, si le vagin est béant, en appliquant un tampon au niveau de l'orifice de ce conduit, laisse écouler des quantités tout à fait extraordinaires d'un liquide teinté de sang et souvent fétide dès le début, lorsqu'à la fin du premier jour ou dans le courant du deuxième on le redresse et qu'on enlève le tampon. On a soin de garnir l'extrémité vaginale de drain avec des plumasseaux d'ouate salicylée fréquemment renouvelés. A ce moment, l'arrivée de l'air

dans la cavité abdominale se trouve empêchée par l'écoulement permanent à travers le tube du liquide lui-même. — Vers le troisième ou le quatrième jour, les femmes accusent ordinairement une sensation pénible dans la région ombilicale; à ce moment on enlève le drain, ce qui se fait habituellement sans difficulté. Depuis que j'emploie ce procédé, les résultats de l'amputation supra-vaginale sont de beaucoup meilleurs et plus certains; je n'ai même

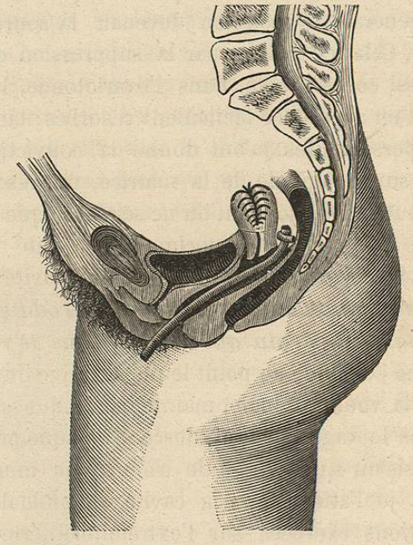

Fig. 129. — Traitement du pédicule et drainage prophylactique.

perdu, depuis cette époque, que des malades chez lesquelles le succès semblait compromis dès le premier jour, en raison de phénomènes de dyscrasie sanguine consécutifs à une anémie extrême, en raison de l'âge avancé de la femme ou en raison encore d'autres complications graves.

Les difficultés de l'amputation supra-vaginale peuvent être très considérables, surtout si la masse de la tumeur empêche l'accès du reste de l'utérus, c'est-à-dire du col, ou bien si le myôme, intéressant jusqu'à ce dernier, entrave l'application de la ligature élastique. Cependant, parmi la grande quantité d'observations que

je possède, je n'ai pas encore trouvé jusqu'ici de cas où j'aie dû renoncer à l'opération pour des motifs de ce genre. Si la ***grosseur*** et la ***configuration*** du fibrome sont telles qu'on ne puisse le pédiculiser du premier coup avec la ligature, on s'adressera à l'extirpation décrite plus haut et, en posant plus profondément le tube élastique, on enlèvera le tout. Ou bien on pourra, après avoir lié isolément (1) les ligaments larges, les artères utérines et utéro-ovariennes, et le cas échéant le col même de l'utérus, défaire la ligature élastique, énucléer ce qui reste de la tumeur et traiter le moignon comme il a été dit ci-dessus.

Lorsque le moignon a été suturé et qu'il paraît notablement réduit, je pratique volontiers encore sa ligature en masse, dans le cas où les trous des piqûres laissent suinter des gouttelettes de sang. Pour ce, je le traverse en son milieu et d'avant en arrière avec une forte aiguille garnie d'un fil quadruple dont je noue fortement les extrémités. Cette ligature en masse n'est rien moins que superflue, eu égard au relâchement considérable des fils qui se produit, dans la suture continue, par suite de l'atrophie rapide du moignon. Dans les nécropsies que j'ai eu occasion de faire jusqu'à présent, je n'ai pas constaté une seule fois la mortification du segment ligaturé.

J'ai fait quatre-vingt-cinq amputations supra-vaginales. Je ne compterai pas dans ma statistique les six premières, qui furent suivies de mort en raison de l'insuffisance des mesures antiseptiques. Des soixante-dix-neuf femmes restantes, quatre succombèrent, et parmi les premières, deux par septicémie, deux à la suite d'anémie chronique. Dès lors je pratiquai le drainage prophylactique du cul-de-sac de Douglas et pris les précautions antiseptiques les plus rigoureuses. Depuis cette époque je compte quatre-vingt-six opérées et quinze décès, c'est-à-dire une mortalité de 22 %. Sur ces quinze décès, il y en eut six par des accidents septicémiques (les agents septiques auront pénétré probablement pendant l'opération), un par péritonite septique, suppuration du myôme et perforation; deux des femmes qui moururent avaient été opérées alors que la tumeur était en suppuration; les six der-

(1) Schröder, *Zeitschr. f. Geb. u. Gyn.* VIII, p. 141.