nières furent enlevées par l'anémie préexistante, c'est-à-dire par embolie et cachexie.

Dans ma statistique, il y a des séries de seize guérisons consécutives à l'amputation supra-vaginale. Dans son opuscule sur les myomotomies de *Schrœder* (1884), *Hofmeier* a fait ressortir l'importance de l'ouverture de la cavité utérine au point de vue du pronostic. Sur cent-trente-neuf myomotomies pratiquées par moi et strictement aseptiques, ayant donné trente décès, il y eut trente-trois cas où la cavité utérine ne fut pas ouverte, et sur ces trente-trois il y en eut sept de mortels. Mais l'ablation des tumeurs qui siègent sous le revêtement séreux du corps de l'utérus, au-dessus et en dehors des annexes, n'a pas plus d'importance qu'une simple ovariotomie; elle aurait cependant trop d'influence sur les résultats de la statistique pour qu'on puisse la faire entrer en ligne de compte.

Même la comparaison des opérations faites sans drainage prophylactique et de celles où il fut appliqué, ne donne que des résultats peu utilisables. Les chiffres n'acquerront de valeur qu'en spécialisant pour ainsi dire les cas, comme j'essaie de le faire.

c) Dans un petit nombre de cas, les tumeurs sont demeurées complètement intra-pariétales. Quoique refoulant la séreuse et la muqueuse proportionnellement à sa grosseur, ***le fibrome se trouve cependant encore séparé du péritoine ou de la muqueuse utérine par une couche de tissu plus ou moins épaisse.*** (Fig. 130.) C'est dans les cas surtout où des néoplasmes de ce genre sont tout à fait isolés et où l'exploration du reste de l'utérus ne révèle point d'autres noyaux fibreux, qu'un procédé opératoire spécial trouve son indication, procédé qui est peut-être l'idéal au point de vue de la chirurgie conservatrice. Voici en quoi il consiste : on attire l'utérus par la plaie abdominale et on applique sur son segment cervical une ligature élastique; de cette façon le champ opératoire est fixé, et toute hémorragie un peu forte est évitée. Puis on divise la séreuse qui tapisse la tumeur, on met à nu la capsule de cette dernière sur une étendue assez notable, on énuclée le myôme et on suture les bords de la perte de substance ainsi obtenue, avec les lèvres de la fente péritonéale (Fig. 131) (1). J'ai employé jusqu'à présent seize fois ce procédé,

et toujours les résultats en ont été très satisfaisants. Dans un seul cas il se développa un nouveau noyau fibreux qui nécessita cette fois l'amputation supra-vaginale.

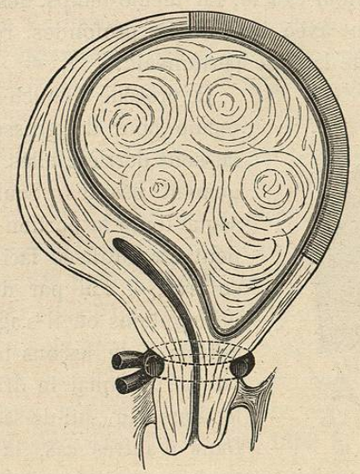

Fig. 130. — Enucléation d'un myôme intra-pariétal, d'après Martin.

Dans l'emploi de ce procédé, le traitement plus spécial de la cavité de la tumeur dépend de l'existence ou de l'absence de lésion de la muqueuse du corps de l'utérus.

Comme la cavité utérine peut devenir très facilement une source d'agents septiques, les cas où cette cavité n'est pas ouverte paraissent les plus favorables ; cependant la guérison ne fut aucunement entravée même dans des circonstances où cette cavité fut ouverte. Dans ces cas, je fermai la plaie de la muqueuse avec des points de cordonnier et je réunis les bords de la capsule du fibrome comme s'il n'y avait pas eu de lésion de la muqueuse. Chez une de mes opérées, je trouvai l'ouverture de communication avec la cavité de la matrice trop large pour l'obturer de cette façon. Je

(1) Consulter la communication de mes assistants, Burkhardt, *Deutsche med. Wochenschr.* 1880, n° 27, et Czempin, *Ges. f. Geb. u. Gyn. zu Berlin*, octobre 1886.

posai un drain pénétrant dans le canal utéro-cervical et se rendant dans le vagin, à travers l'orifice externe. Pour le rapprochement des parois de la cavité de la tumeur, je passe de fortes aiguilles sous toute la surface saignante et je serre fortement les fils afin d'avoir une adaption exacte. En même temps, des sutures superficielles, alternant avec les sutures profondes, réalisent la réunion des lèvres de la plaie péritonéale.

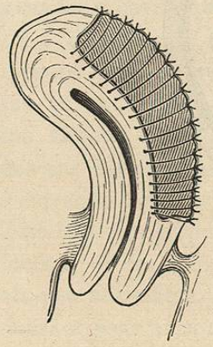

Fig 131. — Suture après l'énucléation selon Martin.

Ce procédé d'énucléation peut servir même pour de grosses tumeurs qui laissent derrière elles des poches largement béantes. Seulement l'on résèque toute la portion de paroi qui ne peut être utilisée facilement dans la suture. — J'ai par devers moi cinq observations où il s'agissait de vastes cavités et de lésions très étendues, et où je pratiquai le drainage prophylactique du cul-de-sac de Douglas. Dans d'autres cas, là surtout où la tumeur s'était développée entre l'utérus et la vessie, j'assurai simplement la réunion des bords de la poche à l'aide de points de suture profonds.

Au début, j'opérais toujours, en même temps que l'énucléation du myôme, l'extirpation des ovaires, qui dans un cas avaient subi la dégénérescence kystique ; dans un autre cas, j'enlevai celle-là seule des deux glandes qui était malade. Cette castration est peut-être superflue ; plus tard je ne l'ai pas toujours pratiquée. Je recommande cependant de faire l'ablation des ovaires dans tous les cas où l'on ne peut avoir la certitude d'avoir débarrassé l'utérus de tout noyau myomateux. Mes premières opérées qui furent ovariotomisées, jouissent aujourd'hui d'une excellente santé ; parmi les autres, il y en eut qui présentèrent les unes de la menstruation profuse, les autres de violents accidents dysménorrhéiques.

J'ai fait jusqu'à aujourd'hui seize énucléations de ce genre (V. *Czempin*). Les dix dernières malades ont guéri toutes, suivant une série non interrompue ; parmi celles qui succombèrent, l'une

avait été opérée, la tumeur étant déjà en pleine décomposition et la fièvre étant intense ; deux autres périrent par septicémie aiguë, l'opération ayant été exécutée pendant la journée la plus chaude de l'année 1883.

d) L'opération du dernier groupe de myômes, ***de ceux qui ont pénétré dans le ligament large et sous le péritoine pelvien, de ceux qui se sont développés vers la profondeur du plancher pelvien,*** peut offrir des difficultés extraordinaires. C'est dans cette catégorie qu'il faut ranger les cas que l'on considérait jadis comme ***inopérables.*** En effet, l'intervention dans ces cas n'est pas facile, non seulement parce qu'on ne peut contrôler l'hémorragie qu'avec peine, mais parce que la tumeur peut très bien ne pas s'être isolée suffisamment dans la profondeur, et qu'on risque ainsi de ne pas pouvoir l'énucléer complètement sans blesser les parties avoisinantes. Enfin, en détachant ces sortes de tumeurs de leur capsule, on laisse derrière elles d'immenses cavités, ce dont on a toujours eu une peur atroce. Cependant ma propre expérience — le premier cas que j'ai opéré date du 20 juin 1880 et j'ai répété cette opération quinze fois depuis — m'a permis de me mettre au-dessus de ces craintes-là. *Schrœder* également regarde l'énucléation de ces sortes de tumeurs comme possible et la considère comme le seul remède à opposer à ces productions néoplasiques qui occasionnent de si graves accidents.

Pour l'extirpation de ces tumeurs sous-péritonéales et intraligamenteuses, je divise le péritoine sur le sommet de la tumeur sur une étendue assez considérable (fig. 132) ; l'hémorragie est généralement peu abondante, alors même qu'on ne suit pas le conseil de *Schrœder* qui veut qu'on fasse la ligature des artères utéro-ovariennes et utérines. Je pénètre alors avec le doigt entre le péritoine et le myôme et j'énuclée ce dernier, en exerçant des tractions sur le noyau néoplasique à l'aide d'une pince de Museux. J'ai toujours réussi par ce procédé à enlever ces sortes de tumeurs. Elles sortent généralement sans aucun pédicule à travers la plaie abdominale ; dans d'autres cas, la trompe soudée à la tumeur lui forme une espèce de pédicule dont on pourra pratiquer la ligature. A la place du myôme, il reste une vaste cavité béante, sur le plancher de laquelle on voit souvent de gros vais-

seaux qui saignent, mais qui ne donnent jamais lieu à des hémorragies graves. J'avais cherché jadis à rendre inoffensives ces cavités consécutives à l'énucléation des myômes, en enlevant sur les bords tout ce qui gênait la réunion, et en suturant ce qui res-

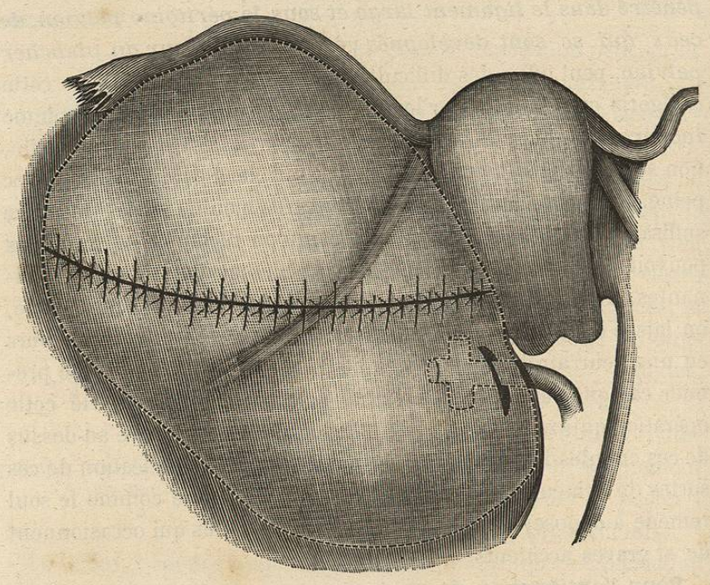

Fig. 132. — Myôme intraligamenteux : Énucléation. Suture de la poche. Drainage prophylactique.

tait avec le fond de la capsule, à l'aide de points de matelassier et de cordonnier. Aujourd'hui je n'emploie plus ce moyen long et pénible ; je me contente de drainer la poche à travers le cul-de-sac postérieur du vagin, d'après le procédé décrit ci-dessus, et je rapproche les lèvres de la perte de substance à la partie supérieure. (Fig. 132.) Celle-ci communique donc avec le vagin par l'intermédiaire du tube de drainage, mais demeure close du côté du péritoine. Le tube livre passage aux sécrétions qui peuvent être, de cette façon, contrôlées et désinfectées. Quant à la cavité abdominale, elle est fermée de toutes parts et n'est par conséquent soumise à aucune influence provenant du processus curatif qui se

fait dans l'intérieur de la poche néoplasique, poche rapidement obturée d'ailleurs par la compression exercée sur elle par les intestins. Il me semble superflu de donner ici des détails en plus grand nombre sur cette opération. Seul le chirurgien habile osera s'attaquer à ces sortes de tumeurs, et il ne m'appartient pas, je pense, de lui indiquer la règle à suivre.

J'ai énucléé quinze fois des myômes ayant pénétré dans le tissu cellulaire pelvien. L'une de mes opérées mourut d'hémorragie après fermeture de la poche intra-ligamenteuse par la suture continue au catgut, suture que j'ai abandonnée depuis ; trois autres succombèrent à la suite de septicémie et deux aux conséquences de l'anémie antérieure.

III. — ***Le traitement des polypes*** dépend de leur grosseur, de la conformation du pédicule et du point d'implantation des tumeurs. ***Les polypes fibreux de petit volume, ceux qui ressemblent aux polypes folliculaires,*** se laissent enlever très facilement par la torsion. Dans ce but j'emploie la pince à ressort de mon père (fig. 133) qui peut être remplacée par n'importe quelle autre pince fermant à crémaillère. On saisit le pédicule aussi haut que possible, on le maintient ferme et on lui imprime des mouvements de torsion. Ce n'est que dans des cas exceptionnels que j'ai vu survenir l'hémorragie, qui peut être arrêtée très promptement à l'aide de plumasseaux d'ouate trempés dans du perchlorure.

Quant ***aux polypes plus volumineux,*** il faudra toujours tenter de les attirer en bas au point de pouvoir poser une ligature sur le pédicule. On traverse celui-ci en son milieu avec des fils qui servent à lier chacune des moitiés ; puis l'on sectionne le polype un peu au-dessous de la ligature. Celle-ci a-t-elle été suffisante, on n'a à craindre aucune hémorragie ; le pédicule lui-même s'atrophie rapidement, ce qui permet de l'abandonner à lui-même.

Ce procédé servira pour tous les polypes accessibles. Là où la grosseur de la tumeur empêchera d'arriver au pédicule, on pourra employer la méthode d'écrasement déjà décrite. Dans ces cas difficiles, les femmes demeureront au lit pendant quelques jours et prendront des injections vaginales astringentes, avec de l'eau

à 40° R surtout, afin de stimuler l'involution utérine. On peut faire aussi un large usage de l'ergot de seigle, dans le but de diminuer les dimensions de la cavité utérine.

Les polypes muqueux volumineux ont une tendance incontestable à la récidive. J'ai vu plusieurs fois l'ablation de polypes folliculaires simples être suivie de l'apparition de néo-productions

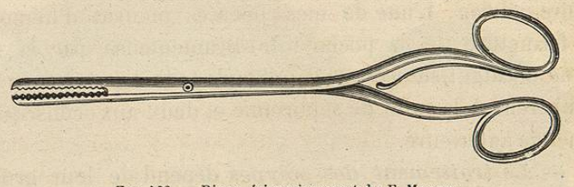

Fig. 133. — Pince-érigne à ressort de E. Martin.

malignes : aussi, là où la base d'implantation du polype était accessible, j'ai toujours excisé profondément toute la région avoisinant l'insertion du pédicule. Jusqu'à présent, cependant, je n'ai jamais constaté dans la portion excisée un indice quelconque pouvant faire soupçonner la possibilité d'une dégénérescence maligne ultérieure.

On a parfois des difficultés énormes à opérer les polypes fibreux de gros volume. Ils sont difficiles à saisir, surtout quand leur partie inférieure est en décomposition, et ils ne peuvent être énucléés souvent qu'aux dépens de la continuité du plancher pelvien. Malgré cela leur ablation s'impose, parce qu'ils exposent à la rétention des sécrétions, ordinairement très altérées, et parce que la compression qu'ils exercent sur le voisinage peut devenir fatale. Les femmes atteintes de ces sortes de tumeurs sont pour la plupart fortement anémiques et supportent mal une opération aussi grave. Dans un cas de ce genre, cité déjà plus haut, j'ai donné la préférence à la laparotomie; je fendis l'utérus, j'énucléai la tumeur par en haut et je suturai la solution de continuité de la matrice. La malade guérit. (V. *Centr. f. Gyn.* n° 31, juillet 1886. *Dr Nagel.*) C'est ce procédé que je voudrais recommander pour les polypes volumineux en question.

II. — Tumeurs malignes de l'Utérus

a) *Adénome*

Ce n'est que depuis les travaux de *Schrœder* (*Zeitschr. f. Geb. u. Gyn.* tome I, 1876) qu'on a rangé parmi les tumeurs malignes et reconnu comme telles les néoplasmes qui prennent naissance dans ***l'appareil glandulaire de la muqueuse utérine.***

Les ***tumeurs glandulaires*** ou ***adénomes*** se rencontrent d'une part sous forme de végétations très étendues de la muqueuse, ***adénome diffus.*** Les glandes qui, dans ce cas, ont acquis un développement considérable, ne se distinguent des glandes utérines normales que par ce développement et cette prolifération. Au début il se produit en général une infiltration embryonnaire du tissu conjonctif inter-glandulaire; mais, dans d'autres cas, la néoformation folliculaire peut, dès les premiers temps, être telle que les glandes prennent l'aspect d'un agrégat d'utricules où l'on distingue à peine une trame connective.

D'autre part l'adénome peut revêtir la ***forme polypeuse.*** La surface de la muqueuse utérine est parsemée de saillies polypeuses plus ou moins volumineuses qui consistent essentiellement en glandes de nouvelle formation. Ces sortes d'agglomérations folliculaires sont ordinairement reliées à la paroi utérine par un pédicule mince et très allongé.

Au point de vue de l'***étiologie*** de ce genre de tumeurs, dont j'ai vu et opéré un cas typique en mars 1876, sans avoir eu connaissance encore à cette époque des travaux de *Schrœder,* on constate presque toujours une certaine connexion avec des catarrhes utérins anciens. C'est ce qui semble expliquer pourquoi l'adénome ne survient habituellement qu'entre la trentième et la quarantième année, ou même peu de temps avant la ménopause, et se développe graduellement à la suite d'un catarrhe de la muqueuse utérine. Les opinions varient quant à la ***fréquence des adénomes.*** J'ai eu sous les yeux jusqu'à présent cinquante cas de tumeurs adénomateuses; cependant ce n'est que dans six d'entre eux que l'affection était arrivée à son apogée, et donnait au microscope une