a trouvé moins d'admiration en Allemagne et même de l'opposition (1). J'ai acquis la conviction que les déchirures du col ne sont pas toujours, il est vrai, sans importance; cependant j'en ai vu pas mal qui étaient demeurées inoffensives; les deux moitiés béantes du col se faisaient face sans présenter la moindre trace d'affection de la muqueuse, et sans que la lésion eût retenti le moins du monde sur la santé et les fonctions des femmes. D'un autre côté, on trouve réellement, dans les cas de catarrhe intense ou de métrite chronique très prononcée, des déchirures dont l'importance n'est plus à nier au point de vue des métrorragies, des douleurs et des autres accidents. En somme j'en arrive à conclure que les déchirures du col ne provoquent pas nécessairement ces troubles graves; nées dans le plus profond silence elles peuvent même demeurer sans aucune influence ultérieure. Cependant lorsque, pour d'autres raisons, il se développe des catarrhes, de la métrite chronique, des phénomènes d'irritation du côté de la muqueuse et du plancher pelvien, ***ces déchirures favorisent considérablement l'extension rapide de ces affections et deviennent, par la rétraction cicatricielle exercée sur le voisinage, une source intarissable d'irritation,*** produisant ainsi la permanence du mal. Donc lorsque l'appareil génital est sain, les déchirures sont inoffensives et n'exigent aucune intervention; lorsqu'au contraire il survieut des états pathologiques dans le voisinage, le traitement de ces lésions s'impose afin de supprimer la cause qui entretient le mal (2).

Les déchirures cervicales siègent, à quelques exceptions près, sur les parties latérales du col. La portion vaginale s'ouvre dans la déchirure, tantôt d'un seul côté (fig. 161), tantôt des deux, et l'on trouve au niveau de l'insertion du vagin une cicatrice épaisse, dure et sensible. Lorsque la lésion dépasse les limites de l'insertion

(1) Breisky, *Prag. med. Woch.* 1876, nº 18. — *Allg. Wien. med. Zeitschr.* 1882, nº 52. — Olshausen, *Centralbl. f. Gyn.* 1877, nº 13. — Spiegelberg, *Bresl. ärtztl. Zeitschr.* 1879, 1. — Howitz, *Gyn. og. obstetr. Meddelelser*, t. I, fasc. 3. — Kaarsberg, Copenhague, 1884. — Schrœder, *Americ. Journ. of Obstetr.* Juillet 1882.

(2) Arning, *Wiener. med. Wochenschr.*, 1881, nº 32 et 33 et Czempin, *Zeitschr. f. Geb. u. Gynäk.* 1886, t. XII, ont publié mes observations. J'ai moi-même fait connaître plus explicitement mes idées sur ce sujet, dans une communication au Congrès gynécologique de Boston, 1885.

du vagin elle s'étend, son sommet dirigé vers le canal cervical, bien au delà de la cicatrice qui correspond à la déchirure simultanée de la voûte vaginale. (Fig. 162 et 163.) La déchirure va très rarement au delà du niveau de l'insertion du vagin; le plus souvent il se produit, sur les côtés du col (fig. 162), une cicatrice très rigide et étoilée, que l'on peut suivre au loin dans les culs-de-sac du vagin et le plancher pelvien, qui atteint parfois la paroi du bassin et attire plus tard à elle l'utérus qu'elle immobilise, soit d'un côté soit de

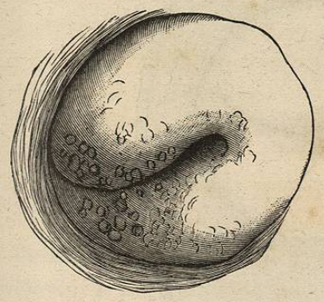

Fig. 161. — Déchirure cervicale droite. (Emmet.)

Fig. 162. — Déchirure intéressant à la fois le col et la voûte du vagin.

l'autre. Lorsque les déchirures et les cicatrices consécutives sont unilatérales, le col est largement ouvert de ce côté et enroulé sur lui-même, au point qu'on ne peut plus distinguer sa portion vaginale.

Lorsque les déchirures sont bilatérales, le col, en cas d'affection concomitante, s'enroule sur lui-même de telle façon que, en partie grâce aux altérations de la muqueuse, en partie grâce aux modifications du parenchyme utérin lui-même, il prend une forme absolument bizarre. Dans ces cas l'on trouve souvent au-dessus du col déchiré, dont la portion vaginale proémine dans le vagin sous la forme d'un chou-fleur, un corps utérin petit, en antéflexion ou en rétroflexion, présentant à sa base la limite supérieure de la rupture cervicale. (Fig. 164.)

Dans ces circonstances, ce n'est pas la déchirure qui est la cause immédiate de la difformité ; car on voit de ces lésions, même très profondes, ne pas avoir la moindre conséquence fâcheuse. Il faut plutôt en rendre responsables les affections de la muqueuse et du parenchyme utérins.

Les ***symptômes*** ne sont que trop souvent l'expression des affections qui compliquent les déchirures cervico-vaginales du col. Dans les ***déchirures cervico-vaginales,*** la solution de continuité

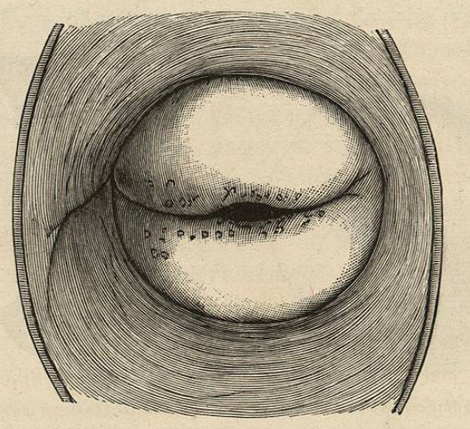

Fig. 163. — Déchirure cervico-vaginale droite.

cervicale se continue plus haut que celle du cul-de-sac vaginal, dont la cicatrice fixe la matrice à la paroi du bassin, la déplace et retentit ainsi profondément sur les conditions de nutrition des viscères pelviens. Nous parlerons plus loin de la paramétrite atrophiante créée et entretenue de cette façon.

Lorsque la rétraction cicatricielle du col est considérable, les accidents et les douleurs incessantes qui surviennent au moindre mouvement, à chaque défécation et à chaque tentative de miction, peuvent user les malheureuses femmes à un point tel qu'elle tombent dans une cachexie profonde. Lorsque la muqueuse est malade en même temps, elle fait une saille considérable hors du cratère cervical largement béant; elle peut dépasser les limites de la déchirure et rappeler alors l'aspect d'une affection maligne, grâce à l'augmentation énorme de ses sécrétions, à sa grande tendance aux hémorragies et à sa consistance variable. Le microscope seul sera en état de nous montrer qu'il ne s'agit dans ces cas que d'une endométrite intense.

Fig. 164. — Éversion des lèvres du museau de tanche dans la déchirure cervicale bilatérale.

Dans les cas de déchirure intéressant à la fois le col et la voûte vaginale, la scène est dominée par les obstacles apportés à la mobilité des viscères pelviens et par les troubles vasculaires. Les pauvres femmes ne peuvent plus ni marcher ni travailler; la miction et la défécation sont gênées et douloureuses; la menstruation peut se supprimer d'une façon plus ou moins complète.

Le diagnostic des déchirures du col ne présente guère de difficultés; il suffit d'un peu d'attention pour éviter les erreurs. A l'aide du doigt et de la sonde, on déterminera facilement les dimensions de la solution de continuité, et son étendue au delà de la cicatrice du cul-de-sac vaginal.

Le ***traitement*** des déchirures du col varie, lorsque les parties génitales sont saines, suivant qu'on se trouve en présence de la lésion immédiatement après sa production *post partum,* ou que la solution de continuité est déjà cicatrisée. Les déchirures récentes et dépassant les insertions du vagin occasionnent, aussitôt après leur production, par conséquent au moment de l'accouchement, des hémorragies considérables et exigent, dans le cas

où les contractions utérines ne provoquent pas l'arrêt du sang, la réunion immédiate des lèvres de la plaie, qu'on pratiquera comme nous allons le dire.

Lorsque la déchirure est déjà cicatrisée, l'absence de complications telles qu'endométrite, métrite et paramétrite, rend l'intervention inutile, surtout lorsque les femmes conçoivent facilement et accouchent à terme, que la lésion par conséquent n'entrave en rien le développement de l'utérus gravide et la parturition. Au contraire, ***si les environs de la déchirure présentent des altérations inflammatoires, si la déchirure elle-même est une source intarissable d'affections telles que la paramétrite, la métrite et l'endométrite, affections que je considère comme accidentelles et non produites par la rupture cervicale elle-même, je regarde comme indispensables la trachélorrhaphie et le traitement des états phlegmasiques concomitants.***

La guérison de la muqueuse n'est obtenue que lorsque le col a repris sa configuration normale, et que les parties malades se trouvent ainsi protégées contre les irritations sans cesse renouvelées qui leur viennent du vagin. Certes la trachélorrhaphie ne supprime pas la métrite chronique; mais, en traitant cette dernière par l'excision du col, on peut très bien s'arranger de façon à substituer à la difformité cervicale une configuration de la portion vaginale se rapprochant de la normale. Il en est de même de l'influence de la trachélorrhaphie sur la guérison de la paramétrite. En excisant la masse cicatricielle du col de l'utérus, et en mettant ainsi un terme à l'irritation incessante de la matrice et de sa muqueuse, ou bien en excisant, dans d'autres cas, le tissu inodulaire du plancher pelvien et en réunissant la voûte vaginale et la matrice d'une façon convenable, non seulement la paramétrite guérira en même temps que la lésion utérine, mais on verra les femmes redevenir promptement florissantes de santé.

En conséquence, je recommande de faire l'opération d'*Emmet* chaque fois que la ***déchirure du col sera accompagnée de phénomènes douloureux dus à la rétraction cicatricielle,*** de ***catarrhe chronique*** ou de ***ruptures intéressant la voûte du vagin.***

BIBLIOTECA

Le ***traitement*** ne se bornera pas à remédier à la solution de continuité par l'avivement des surfaces de l'ancienne plaie et la restauration du col. Car s'il s'est développé un état pathologique du côté de la muqueuse et du parenchyme utérins ou du paramétrium, il faudra renoncer à cette manière de faire et chercher à faire disparaître la lésion par l'ablation des tissus altérés. L'opération variera donc suivant le cas; elle consistera :

1° ***Dans la réunion simple de la déchirure*** ou

2° ***Dans l'excision de la déchirure et de portions du col,***

ou enfin

3° ***Dans l'intervention simultanée du côté du col et de la voûte du vagin.***

1 — Pour la ***trachélorrhaphie,*** la femme est endormie dans le décubitus dorso-sacré, après lavage et désinfection préalables. Je saisis avec une pince la lèvre antérieure du col mis à découvert, à l'endroit où il s'agit de pratiquer la restauration ; je fais de même pour la lèvre postérieure et je circonscris le pourtour de la plaie à l'aide d'un bistouri en forme de lance, de façon à enlever *in continuo* toute la surface d'avivement et à aviver en même temps les bords correspondant à l'orifice externe. (Fig. 165.) L'ablation de cette portion de tissu est parfois très difficile dans l'angle supérieur de la déchirure, à cause de la rétraction cicatricielle ; mais c'est précisément par l'excision *in continuo* du lambeau qu'on est en état de contrôler les résultats de l'avivement. L'hémorragie n'est ordinairement pas considérable. On égalise soigneusement la surface saignante et on en réunit les bords de la manière suivante. Les sutures supérieures partent de la voûte vaginale, traversent le bord d'avivement du canal cervical futur et ressortent dans le bord du côté opposé en pénétrant jusqu'au niveau de la voûte du vagin. Je lie immédiatement chaque fil, afin de me rendre compte de l'adaptation exacte des lèvres avivées de la muqueuse. En général quatre à cinq sutures profondes suffisent pour opérer la réunion jusqu'à l'extrémité inférieure de la portion vaginale créée. Entre ces sutures, j'applique des fils de catgut superficiels, destinés au rapprochement linéaire du revêtement externe du col.

Il arrive parfois, lorsque les altérations catarrhales chroniques ont atteint les culs-de-sac du vagin, qu'on soit obligé de prolonger l'avivement assez loin sur la voûte vaginale. (Fig. 165.) Cette opération sera précédée également de l'abrasion et de la cautérisation avec le chlorure ferrique de la muqueuse du col et du corps. Quand la suture est terminée, j'introduis encore une fois la canule de l'irrigateur dans le canal cervical pour contrôler le calibre de ce dernier. Je n'employais jadis pour mes sutures que des fils de soie ; depuis ces derniers temps je ne fais plus avec cette substance que les sutures profondes, et je me sers de catgut pour les sutures superficielles.

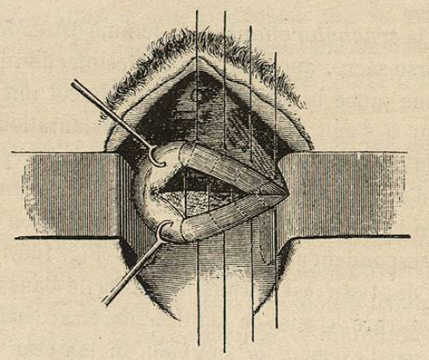

Fig. 165. — Opération d'Emmet. Trachélorrhaphie. (D'après Hegar et Kaltenbach.)

Lorsqu'il s'agit d'une ***déchirure bilatérale,*** on applique, après avivement d'un côté, une première suture dans l'angle supérieur de la plaie afin de supprimer l'hémorragie quelquefois assez abondante. Puis on avive le côté opposé et on applique ses fils alternativement d'un côté et de l'autre jusqu'à création de la commissure des lèvres de l'orifice externe. (Fig. 166.) Dans la trachélorrhaphie bilatérale, très souvent le canal cervical devient trop étroit et la portion vaginale trop conique; aussi ne faut-il pas hésiter dans l'avivement et chercher à produire un orifice externe le plus large possible.

Le traitement consécutif est à peu près nul, comme dans toutes

les opérations plastiques de ce genre : il se réduit à quelques injections vaginales pratiquées de temps à autre. Les fils restent en place jusqu'au huitième ou neuvième jour et sont enlevés progressivement à partir de ce moment.

2 — ***Lorsque la déchirure cervicale est compliquée d'endométrite ou de métrite chroniques,*** et que l'involution du parenchyme utérin malade exige l'exérèse de portions du col lui-même, je modifie mon procédé d'avivement de façon à exciser ce qu'il faut des lèvres de la portion vaginale. Lorsque l'abduction de la lèvre postérieure n'est pas possible dans le cas de déchirure uni-

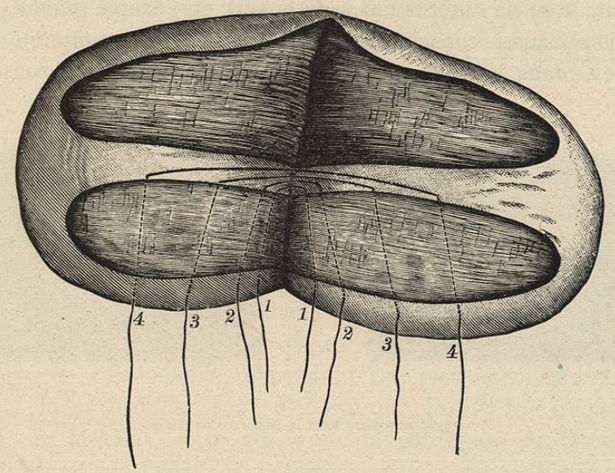

Fig. 166. — Avivement et suture dans les déchirures bi-latérales. (D'après Emmet.)

latérale, je la facilite par l'incision de la commissure opposée; puis je circonscris en partant de l'extrémité supérieure de la déchirure, et des deux côtés, le lambeau de muqueuse nécessaire à la formation du canal cervical. Je fais une incision transversale dans la paroi postérieure de ce dernier, là où j'ai le dessein de créer un museau de tanche. J'excise alors, à la façon de l'amputation de *Hegar,* un segment convenable, et j'applique mes sutures immédiatement, de façon à produire une hémostase complète. Je procède de la même manière pour la lèvre antérieure :

je circonscris de la muqueuse cervicale autant qu'il m'en faut pour la restauration du canal et, avant de faire l'excision de la lèvre, j'enlève la cicatrice créée par la déchirure, jusqu'à l'angle supérieur de la rupture. A ce moment rien ne m'empêche plus d'exciser la lèvre antérieure, de poser mes sutures et finalement de fermer la fente béante des deux côtés, comme je l'ai déjà fait plus haut.

En agissant ainsi, la portion vaginale acquiert une configuration normale.

3 — Dans le cas de ***cicatrices paramétriques***, il ne faut pas seulement enlever tout le tissu inodulaire (Fig. 167 *a*); il faut avant tout faire disparaître l'immobilité de la matrice. Dans ce but, je saisis l'utérus mis à découvert et j'exerce sur lui des tractions, aussi considérables que le permet la continuité des parties, dans le sens opposé aux adhérences. Puis j'excise la

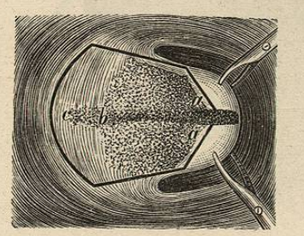

Fig. 167 *a*

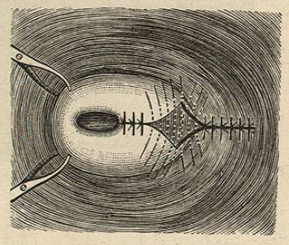

Fig. 167 *b*

Avivement et suture dans la déchirure unilatérale.

cicatrice de la surface externe du col à l'aide d'une section en croissant, embrassant la partie latérale. D'habitude j'enfonce de dehors en dedans et le long du col un couteau pointu à deux tranchants que je promène assez loin et assez profondément autour de l'utérus pour le débarrasser de toutes les brides cicatricielles résistantes. La plaie s'ouvre largement et la matrice tombe alors dans le milieu du bassin. A ce moment l'enlèvement de la cicatrice n'offre plus aucune difficulté et je puis procéder à la réunion de la perte de substance. L'incision péricervicale se dirige d'avant en arrière.

En cas d'abduction prononcée de l'utérus, les bords de la fente

se rapprochent facilement pour former une cicatrice transversale dans le cul-de-sac du vagin, de façon à exclure en apparence le raccourcissement de ce cul-de-sac. (Fig. 167 *b*.) Quant à l'opération de la déchirure, elle se pratique suivant l'un des procédés décrits ci-dessus.

Le traitement consécutif consiste autant que possible dans l'expectation. En cas de cicatrices paramétriques, je fais immédiatement appliquer de la glace, ce qui fait que sur une série de seize opérations je n'ai jamais vu se produire d'accidents du côté du paramétrium (1). Les cicatrices sont toujours très lisses et égales et laissent toute mobilité à la matrice ; les douleurs se suppriment presque aussitôt et avec elles le martyre incessant des femmes. Enfin l'utérus, resté mobile, involue d'une façon absolument normale.

4 — Amputation du col

Jadis on pratiquait couramment l'amputation du col, surtout dans les cas de carcinome, au niveau de la voûte vaginale, avec un simple bistouri. L'hémorragie, inévitable dans ces cas, devenait quelquefois si menaçante, que cette opération a été classée parmi celles qui sont extrêmement dangereuses.

L'emploi de l'écraseur de *Chassaignac* fut considéré comme un progrès considérable. Cependant cet instrument présentait maints inconvénients. Tout d'abord on observa très fréquemment des lésions de la vessie et du cul-de-sac de Douglas, alors même que l'anse de l'écraseur n'était pas appliquée très profondément. Ces lésions, ainsi que l'ont montré un grand nombre d'accidents de ce genre, ne sont pas aussi dangereuses qu'on pourrait le croire; mais elles sont toutefois assez sérieuses pour plaider contre l'usage de l'écraseur dans l'amputation du col de l'utérus. Ces lésions sont dues à l'étranglement des tissus voisins et s'expliquent par la résistance éminemment variable de ces tissus. La portion vaginale, riche en fibres connectives, est cassante et se rompt par conséquent facilement sous l'action de la chaîne, tandis que la muqueuse, parsemée de

(1) Czempin, *loc. cit.*