très nombreuses fibres élastiques, le conduit vaginal et les parties environnantes opposent une résistance bien plus considérable. Mais le plus grand reproche que je fasse à l'instrument de *Chassaignac*, et pour ce je me base sur le nombre considérable de faits que j'ai observés chez mon père, chez d'autres gynécologues et dans ma pratique personnelle, est le suivant : ***L'hémostase*** n'est pas le moins du monde certaine avec l'écraseur, et la ***cicatrisation*** consécutive à l'écrasement donne lieu à des rétractions, à des sténoses et même à des atrésies.

Aucun des succédanés de l'écraseur, ni la guillotine, ni l'anse galvano-caustique ne suppriment complètement ces inconvénients; ils ont même leurs inconvénients spéciaux. Aussi ai-je renoncé complètement à leur emploi. D'ailleurs il me semble que le rejet de ces appareils est commandé rien que parce que nous nous privons, en en faisant usage, de la faculté de modifier selon les circonstances le procédé d'amputation, et de la possibilité de soumettre la muqueuse au traitement qu'exige l'importance des affections de cette membrane.

La plupart des gynécologues allemands ont renoncé à l'amputation circulaire avec le bistouri, telle que l'a conseillée *Sims* (1) et comme *Emmet* (2) la recommande encore aujourd'hui. (Fig. 168, 169.) Et cela parce que le revêtement du moignon par la muqueuse du vagin, suivant le procédé de *Sims*, offre trop de difficultés; de plus cette manière de faire expose aux hémorragies consécutives et à une cicatrisation irrégulière.

C'est à *Hegar* (3) que nous devons le véritable procédé de l'amputation cervicale, procédé qui rend l'opérateur maître de l'évolution cicatricielle et le met à même d'assurer l'hémostase. Ce procédé consiste à attaquer le col après avoir attiré l'utérus aussi bas que possible dans le champ de spéculums vaginaux et avoir ainsi rendu facilement accessible son segment cervical. On fend les commissures latérales du museau de tanche jusqu'au niveau des insertions vaginales, et on excise d'abord de la lèvre postérieure, en

(1) *Chirurgie utérine*, 1866.
(2) *Gynécologie*, 3e éd. 1885.
(3) *Naturforscher-Vers.* Innsbruck, 1871, n° 7, p. 173. — Odebrecht, *Berl. Beitr. zur Geb. u. Gyn.* III, p. 220.

partant de la limite de la muqueuse cervicale, une portion conique plus ou moins considérable suivant le cas. On suture en faisant

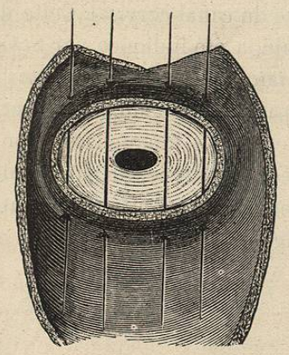

Fig. 168

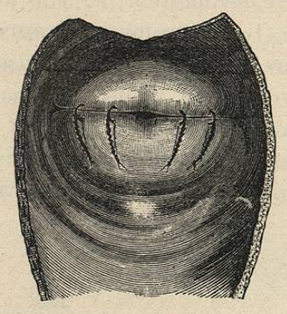

Fig. 169

Suture après l'amputation cervicale, d'après Sims.

embrasser aux fils toute la surface de la plaie, de façon à ce que la cicatrice soit située à peu près au niveau du moignon de la lèvre postérieure. On fait de même pour la lèvre antérieure, et finale-

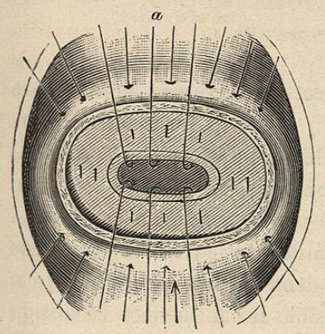

Fig. 170

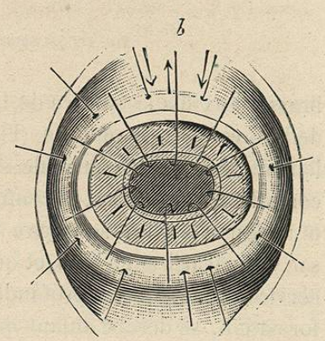

Fig. 171

Suture du moignon après l'amputation du col par le procédé de Hegar.

ment on ferme les commissures latérales également avec des sutures profondes. Cette occlusion peut se faire soit d'après le procédé qu'indique la fig. 170, c'est-à-dire par réunion directe, ou bien

par l'intermédiaire d'un revêtement de muqueuse, comme le montre la fig. 171.

Le procédé de *Hegar* aurait été parfait si ce chirurgien avait étendu aussi l'excision à la muqueuse du canal cervical. Cette dernière modification des plus importante, a été indiquée par *Schrœder* (1) qui recommande, ***après discision bilatérale,*** d'écarter les deux parois ***du col*** et d'inciser ces parois perpendiculairement au niveau de la limite microscopique entre les muqueuses saine et malade. (Fig. 173, *a.*) Puis une section extérieure partant de *c* vient rejoindre l'extrémité de la dernière là où les altérations pathologiques, propres à chaque cas, l'exigent. On suture en faisant em-

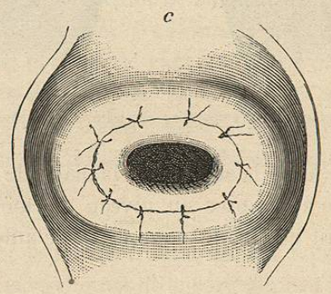

Fig. 172. — Suture après excision. (Hegar.)

brasser aux fils la surface de la plaie et en renversant ce qui reste de la lèvre correspondante. (Fig. 174.) Après qu'on a enlevé également la muqueuse malade sur la lèvre antérieure et fermé les commissures latérales, la configuration de la cicatrice est telle que le moignon cervical se trouve tapissé par la muqueuse du cul-de-sac vaginal attirée en haut, et que la limite inférieure de la muqueuse cervicale, logée assez profondément dans l'entonnoir de nouvelle formation, se dérobe autant que possible aux influences venant du vagin.

J'ai coutume de combiner entre elles les opérations de *Hegar* et de *Schrœder*, et je modifie toujours mon procédé suivant les exi-

(1) *Charité-Annalen*, 1878. — *Zeitschr. f. Geb. u. Gyn.* III, p. 419. — Möricke *eodem loco*, III, p. 328.

gences de chaque cas particulier. Lorsque la muqueuse du canal cervical est intacte, ce qui est très rarement le cas, j'ampute d'après le procédé de *Hegar;* lorsque la muqueuse est malade, j'enlève des portions altérées tout ce que je puis enlever, et j'excise de la lèvre, ou plutôt de la paroi du col, autant de tissu qu'il faut pour obtenir la guérison. (Fig. 175, 176.) L'opération devient ainsi très simple et très sûre ; avec un peu d'habileté dans l'application

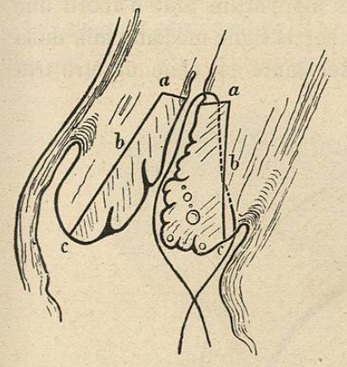

Fig. 173. — Excision d'après Schrœder (manière d'inciser).

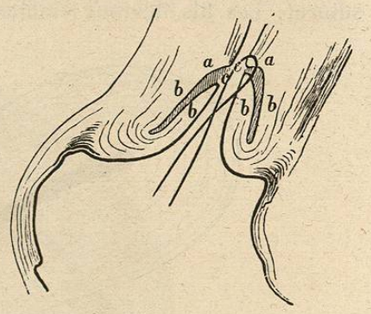

Fig. 174. — Excision d'après Schrœder (suture).

des sutures, elle ne demande que peu de temps pour son exécution.

Ordinairement je fais précéder l'amputation d'un curettage de la muqueuse, en raison des complications si fréquentes consistant en affections chroniques de la muqueuse et du parenchyme utérins.

Pour l'opération elle-même, j'attire l'utérus à moi aussi bas que possible et je le place dans le champ d'un spéculum vaginal. Je désinfecte à nouveau le champ opératoire et j'incise, sous l'égide de l'irrigation continue avec des solutions faiblement antiseptiques, les lèvres du col jusqu'au niveau de l'insertion du vagin. A l'intersection des muqueuses saine et malade, je fais une incision perpendiculaire à l'axe du col et j'excise, à l'aide d'une incision de dehors en dedans, une portion de ***la lèvre postérieure*** ayant l'éten-

due exigée par le cas actuel. Je suture immédiatement et je pose des fils aussi loin que doit s'étendre la lumière de l'orifice externe. J'opère de même pour la ***lèvre antérieure,*** en ayant soin de reculer les pinces qui fixent l'utérus dans sa position déclive, dans le pli de transition cervico-vaginal.

Ceci fait, je procède à la réunion des commissures latérales. J'enlève du cul-de-sac antérieur du vagin les pinces devenues inutiles, puisque les fils appliqués jusque-là peuvent servir à fixer convenablement le col. Grâce à ces fils, j'attire tout d'abord une des commissures du col en bas et sur la ligne médiane afin de la suturer. Les fils devront embrasser toute la plaie et être très

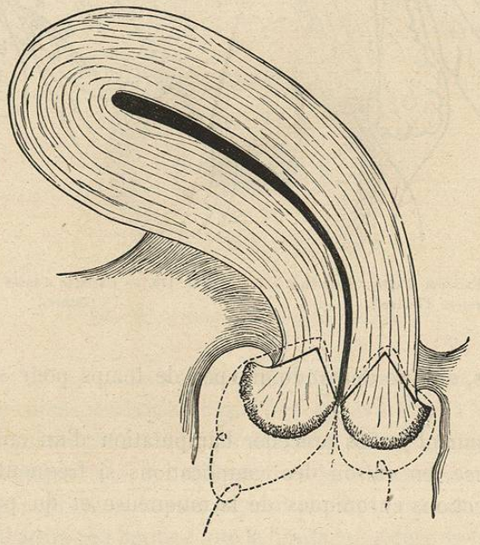

Fig. 175. — Amputation dans un cas de métrite cervicale. Eversion des lèvres du museau de tanche. Érosions endométriques.

rapprochés l'un de l'autre, car c'est à ce niveau que les hémorragies sont les plus fréquentes et les plus abondantes. Je fais enfin de même pour la commissure du côté opposé.

En général il faut de huit à dix fils pour chaque lèvre, et de trois à quatre pour chaque commissure. Lorsque l'hémostase est complète

et les lèvres des plaies des muqueuses vaginale et cervicale intimement réunies, on coupe les fils. Un nouveau lavage précède la remise en place de la matrice, puis la malade est portée dans son lit. Ce n'est qu'exceptionnellement, dans les cas où les sécrétions utérines ont été fétides, que j'introduis dans le vagin un tampon d'ouate saupoudré d'iodoforme; en dehors de ces cas, je ne le fais qu'en présence d'un relâchement considérable des tissus et d'une tendance prononcée des piqûres à laisser échapper du sang. Habituellement ce pansement est complètement inutile.

Les opérées garderont le lit une huitaine de jours ; on fera deux fois par jour des irrigations vaginales avec une solution faible

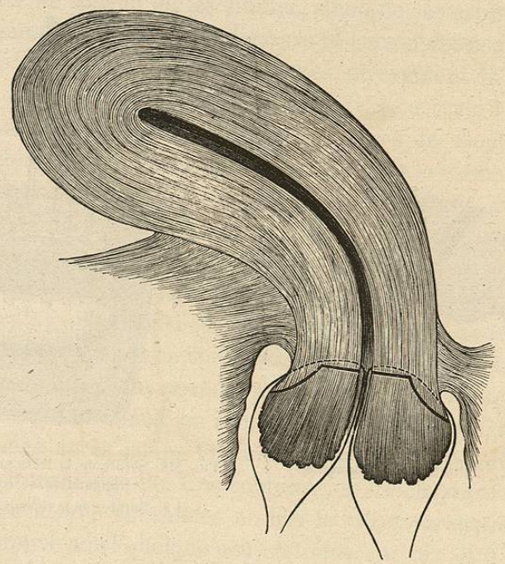

Fig. 176. — Amputation du col.

d'acide phénique ou de sublimé. Tant que les femmes ne pourront pas uriner spontanément dans le décubitus, on les sondera ; à partir du troisième jour, on veillera à ce qu'elles aillent à la garde-robe.

Les premiers jours, les opérées se plaignent quelquefois de ma-

BIBLIOTECA

laises siègeant surtout dans les jambes : ces malaises sont dus à la position dorso-sacrée. S'ils s'accentuent et inquiètent les malades, on administrera de la morphine. Ordinairement cette médication n'est pas nécessaire.

Dès que les vomissements consécutifs aux inhalations de chloroforme auront cessé, on donnera aux femmes une nourriture fortifiante. Deux ou trois jours après l'abandon du lit, on examinera la plaie à l'aide d'un spéculum plein ; on la nettoiera et on enlèvera au besoin quelques fils. Si les sécrétions sont abondantes on appliquera, pour les tarir, un tampon d'ouate saupoudré d'iodoforme qu'on laissera en place pendant vingt-quatre heures. Les

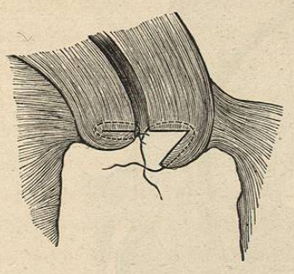

Fig. 177. — Suture après l'amputation du col.

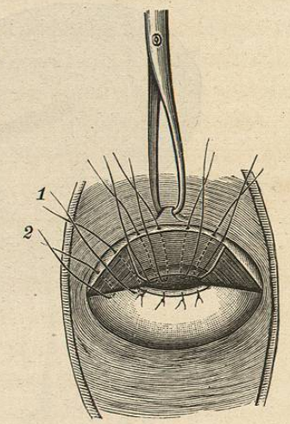

Fig. 178. Suture de la lèvre supérieure après l'amputation du col.
1 et 2 : Sutures de la commissure latérale.

jours suivants on retirera les fils dont le séjour plus prolongé dans la plaie n'a d'ailleurs aucun inconvénient. Je les ai quelquefois laissés en place des semaines et même des mois, pour ne les ôter que petit à petit, chez des femmes très influencées par l'opération. Jusqu'après l'enlèvement des fils, j'ordonne des injections vaginales additionnées de vinaigre de bois ; à partir de ce moment celles-ci sont remplacées par des irrigations avec addition de la mixture iodo-iodurée dont j'ai donné la formule plus haut.

La cicatrisation consécutive à cette opération est régulière. Il est rare que, les fils coupant, ce fait compromette la configuration des lèvres de l'orifice externe. Ce procédé employé dans plus d'un millier de cas ne m'a donné jusqu'ici que des cas isolés de sténose. De même les rétractions cicatricielles irrégulières et autres déformations du museau de tanche sont tout à fait exceptionnelles.

Pour beaucoup de débutants, la difficulté de l'opération semble siéger dans l'***hémorragie qui accompagne la discision du col et l'excision des lambeaux cervicaux.*** Moi-même, en commençant, j'étais sans cesse poursuivi par la crainte de ces pertes de sang et je cherchais un moyen de les limiter, sinon de les arrêter. On a proposé comme prophylaxie la ligature et la compression, à l'aide de l'écraseur ou d'instruments analogues, du segment du col situé au-dessus de la portion à exciser. *Emmet* (1) se servait à cet effet d'un ressort de montre enfermé dans un tube de caoutchouc et fixé à un ***tourniquet utérin.*** J'ai employé, dans le même but, un simple tube de caoutchouc (2) ; j'appliquais ce tube au-dessus d'une aiguille de Karlsbad avec laquelle je traversais transversalement la voûte vaginale et le col, au-dessus du segment à enlever. Les avantages de l'application, à ce niveau, d'un tube de caoutchouc sont plus qu'évidents : il n'y a nul danger de produire des lésions sérieuses, même en comprenant dans la ligature un diverticule de la vessie ou une portion procidente du cul-de-sac de Douglas. L'opération terminée, on retire le tube et on arrête, avec des sutures posées après coup, l'hémorragie qui a pu se produire à travers les trous d'aiguille. Une compression de ce genre suppose qu'on puisse attirer fortement en bas le col de la matrice : son emploi se trouve ainsi quelque peu restreint. Au fur et à mesure que je devenais plus habile dans l'application des sutures, j'abandonnais de plus en plus l'usage du tube constricteur ; et je n'y ai plus recours aujourd'hui que pour la démonstration. L'hémorragie, en cas d'amputation du col, est facile à limiter ; l'opération tout entière, dans des circonstances un peu favorables, ne demande

(1) *Gynécologie*, 3e éd., p. 466.

(2) *Berl. Klin. Woch.* 1876, n° 4. — Récemment L. Fürst a décrit des aiguilles spéciales destinées à la fixation du tube. *Arch. f. Gyn.* XXVIII.

avec un peu d'habileté que six à dix minutes pour son exécution. On est absolument libre de poser les premières sutures aux endroits qui saignent abondamment, ou d'arrêter le sang par des ligatures provisoires. Quant aux ligatures isolées, à la surface de la plaie, je n'en pratique jamais.

On a reproché à l'amputation ***de ne pas préserver des hémorragies consécutives,*** même avec la suture du moignon. Ce reproche semble fondé, si l'on se reporte aux premières statistiques publiées à ce sujet. Je n'ai eu que des cas isolés d'hémorragie consécutive dans ma première centaine d'excisions du col (1), et je rapporte ce résultat à ce fait que mes sutures embrassent toujours toute la surface saignante et que mes fils sont noués solidement. C'est là une affaire d'adresse ; en effet, j'ai vu l'hémorragie survenir à la suite d'amputations du col pratiquées par mes assistants, alors qu'ils n'avaient pas encore la notion de la force à employer pour lier les fils. Aussi ai-je veillé dans ces dernières années, dans les opérations exécutées par mes élèves, à ce que les fils fussent serrés convenablement, ce qui nous assurait l'hémostase, même dans ces interventions de débutants.

Les hémorragies consécutives peuvent survenir aussi bien peu de temps après l'opération qu'au bout de la première semaine, alors que quelques fils commencent à couper, et qu'au moment où on enlève les premières sutures à la femme qui vient de se lever. Jadis j'essayais, en cas d'hémorragie survenue dans la première huitaine, de combattre l'écoulement par des injections astringentes, des morceaux de glace, au besoin par le tamponnement. Mais plus tard j'en suis arrivé, lorsque la perte était abondante, à faire porter la femme sur la table à opération, à l'endormir et, après lavage, à mettre à jour la région saignante et à produire l'hémostase à l'aide d'une application de sutures. Les hémorragies qui accompagnent parfois l'enlèvement des fils ont toujours cédé jusqu'ici aux applications de perchlorure ou au tamponnement. Si l'écoulement était abondant et de longue durée, je recourrais également sans hésiter à la suture. Mais depuis très longtemps je n'ai plus eu besoin de m'adresser à ces moyens.

(1) *Berl. klin. Woch.* 1878, n° 42.

En dehors de ce procédé d'amputation, on en a proposé plusieurs autres ayant le même but. Je m'abstiens d'en donner ici la description, parce que la plupart d'entre eux ne sont pas entrés dans la pratique. J'ai moi-même indiqué en 1878, au temps où je recommandais l'amputation du col comme un remède contre la métrite chronique, un procédé personnel qui avait surtout pour but d'enlever la plus grande partie possible de la muqueuse cervicale. Ma recommandation s'appuyait sur un assez grand nombre de cas où j'avais employé ce procédé, qui consistait dans l'excision presque complète du col et dans un mode de suture particulier de l'infundibulum d'excision. Je n'avais pas essuyé un seul échec. Ce n'est que plus tard que j'eus à déplorer également des sténoses et même des atrésies consécutives à l'opération. J'essayai alors de modifier le procédé, mais j'acquis bientôt la conviction qu'il était extrêmement difficile d'éviter ces inconvénients. Aussi n'y ai-je plus recours que dans des cas absolument exceptionnels, et me dispenserai-je de le décrire ici.

5 — Excision totale (haute) du col

Les différents procédés opératoires décrits jusqu'à présent ne sont destinés qu'à l'excision du col dans les cas d'affections de sa portion inférieure. Dans certains cas, il peut devenir nécessaire d'amputer le segment cervical de l'utérus tout entier, et de l'exciser à ras du corps. Ce mode d'intervention trouve son indication dans les cas de dégénérescence maligne du col, ou plutôt des lèvres du museau de tanche, au début; il a aujourd'hui encore des partisans et des défenseurs, ainsi que cela ressort des documents collationnés à ce sujet par *Hofmeier*, à la clinique de *Schrœder* (1). Jusqu'à il y a six ans, je pratiquai souvent cette opération ; et depuis lors encore j'y ai recours quelquefois, me contentant ainsi de l'excision du col utérin d'après la méthode indiquée ci-dessus. Au point de vue de la guérison radicale du carcinome, je n'ai pas eu à me louer de mes tentatives. Toujours j'ai vu la tumeur récidiver, et la récidive se produire, dans les cas les plus favorables, environ un an après l'amputation, presque tou-

(1) *Naturforscher-Versammlung*, Berlin, 1886.