jours plus tôt. Et cette récidive acquérait un développement tellement rapide qu'elle excluait toute opération radicale nouvelle. Les malheureuses succombaient sans qu'il fût possible de remédier au mal. Aussi ai-je renoncé dans le carcinome à l'excision totale du col. Voir plus haut la relation de ma dernière tentative.

L'opération en elle-même semble présenter relativement peu de danger, surtout si l'on prend les précautions indiquées par *Schrœder* (1), et qui consistent en une ***ligature temporaire des ligaments larges au niveau des grosses artères, c'est-à-dire des artères utérines et autant que possible des utéro-ovariennes.*** Cette ligature, dont il a été question à propos de l'ouverture de la cavité utérine dans la discision du col, est possible et très efficace également dans l'amputation du col. Dans les vingt-sept cas d'excision totale du col dégénéré (2), où j'obtins grâce à elle une hémostase complète, je ne rencontrai aucune difficulté ni dans la pose des fils ni dans les manœuvres ultérieures exigées par la suture. Seulement l'intensité des douleurs produites par la ligature me forçait à l'enlever dès que l'opérée s'éveillait; je le fais du reste aujourd'hui dès que l'opération est terminée.

Le manuel opératoire de l'excision totale du col précédée de la ***ligature des ligaments larges*** est le même que celui de l'amputation partielle. La femme est endormie dans le décubitus dorso-sacré et l'irrigation continue mise en train. On saisit la portion vaginale qu'on met bien à découvert et qu'on désinfecte à nouveau ; puis on la déplace vers un des côtés. A ce moment, on traverse la voûte vaginale avec une aiguille courbe de dimensions moyennes et munie d'un double fil de soie forte, le plus près possible de l'utérus, de façon à ce que quand l'aiguille ressort après un fort mouvement de rotation dans le voisinage de son entrée, le fil embrasse la base du ligament large. Avant de nouer le fil, on remet la portion vaginale en place, c'est-à-dire sur la ligne médiane, afin de produire le relâchement convenable des tissus embrassés.

(1) *Zeitschr. f. Geb. u. Gyn.* III, p. 419 et VI, p. 213.

(2) Ce nombre croît annuellement depuis environ 5 à 6 ans; voir l'emploi de la ligature provisoire des ligaments larges dans le curettage des carcinomes inopérables.

On agit de même pour le côté opposé et on pose au besoin d'autres fils encore en avant ou en arrière des premiers. Puis on fend le col dont on disjoint les lèvres jusqu'au point où l'on pense pratiquer l'excision.

L'excision de la moitié postérieure du col peut être opérée soit par en bas, en partant de l'insertion du cul-de-sac vaginal postérieur, soit par en haut. Lorsque les ligatures sont bien faites, on a à peine du sang, surtout si l'on n'hésite pas à réunir rapidement et intimement la lèvre de la plaie vaginale avec celle du canal cervical, à l'aide de sutures posées le plus profondément possible. (Fig. 172.)

On ampute de la même façon la paroi cervicale antérieure, après avoir eu soin de détacher cette paroi de la vessie avec le secours de l'ongle, et par des manœuvres prudentes de traction. Là également il faudra rapprocher exactement le bord cruenté du vagin avec celui de la muqueuse du col à l'aide de sutures profondes. Enfin on suture les commissures cervicales des deux côtés et, après réunion complète des surfaces sanglantes, on enlève les ligatures. On termine en faisant descendre l'utérus dans le vagin aussi loin que l'exige le degré d'excision cervicale.

L'opération, toute facile qu'elle paraisse, rencontre de grands obstacles dans des ***complications*** consistant tout d'abord en ***cicatrices de la voûte vaginale.*** Il n'est pas rare, dans ces cas, de voir des ***lésions du péritoine et l'ouverture du cul-de-sac de Douglas.***

Les blessures de ce dernier n'ont pas, de l'avis unanime des auteurs, la gravité qu'on accordait jadis aux blessures de la séreuse péritonéale. Elles ne doivent pas cependant être envisagées avec indifférence, en raison de l'étendue de la plaie et des lésions du territoire vasculaire péri-utérin. Tout récemment, dans les cas où les lèvres de la plaie péritonéale ne purent être rapprochées entre elles, je fis la suture du vagin avec la séreuse (comme dans l'hystérectomie vaginale) et je posai dans le trou béant un tube à drainage qui demeura en place pendant un laps de temps variant entre trois et six jours. Grâce à ce procédé les lésions guérirent sans difficulté.

6 — Hystérectomie vaginale

L'extirpation de la totalité de l'utérus, telle qu'elle fut pratiquée par *Langenbeck* aîné (1813) et *Sauter* (1822), avait été abandonnée, ainsi que l'opération pratiquée en 1876 par *Hennig* (1), lorsqu'en 1878 *Freund* (2) introduisit l'hystérectomie dans la pratique en instituant pour son exécution un nouveau manuel opératoire.

Quoique la plupart des chirurgiens aient renoncé depuis à la méthode de *Freund*, parce que plus la statistique devenait considérable, plus les résultats étaient défavorables, c'est à *Freund* cependant que revient le mérite d'avoir enrichi la gynécologie moderne de l'opération de l'hystérectomie.

Czerny (3) a le premier remplacé l'opération de *Freund* par l'extirpation vaginale. Peu après lui *Billroth* (4), *Schrœder* (5), *Schede* (6) et moi (7), nous avons publié des observations d'hystérectomie vaginale. Le procédé de *Fritsch* (8) a trouvé un peu partout un accueil des plus favorables.

L'extirpation, de quelque manière qu'on la pratique, a été proposée tout d'abord ***contre la dégénérescence carcinomateuse et sarcomateuse de l'utérus,*** qu'on diagnostique aujourd'hui plus tôt et plus facilement que jadis. Nous ne devons nous laisser déconcerter ni par les raisons d'ordre social ni par les échecs qui sont essuyés de ci de là ; plus nous interviendrons de bonne heure, plus nous aurons de chances de succès, tant au point de vue de la guérison immédiate qu'à celui de la récidive.

Ce n'est qu'à propos du cancroïde de la portion vaginale que les opinions diffèrent encore parmi les gynécologues allemands. Il

(1) *Naturforscherversammlung*, Hamburg, 1876.
(2) W. A. Freund, Volkmann's. Sammlung, n° 133. — *Centralbl. f. Gyn.* n° 12, 1878. — *Berl. klin. Wochenschr.*, n° 27, 1878.
(3) *Wien. med. Wochenschr.* 1879, 45-49.
(4) Völfler, *Chirurgen-Congress.* 1880.
(5) *Ibidem.*
(6) *Naturforscherversammlung*, Dantzig, 1880. — Baum, *Zeitschr. f. Geb. u. Gyn.* VI.
(7) Dantzig, 1880 et *Centralbl.* 1881.
(8) *Centralbl.* 1883, n° 57.

s'agit de savoir s'il faut pratiquer l'extirpation vaginale de la totalité de l'utérus, ou s'il faut se contenter de l'excision haute du col et de la cautérisation du moignon. *Schrœder* et *Hofmeier* (1) sont partisans de cette dernière méthode en se basant sur leurs chiffres statistiques ; cependant le nombre des défenseurs de l'hystérectomie immédiate augmente de plus en plus (2). J'ai donné plus haut mon avis à ce sujet, et je suis persuadé que l'opération radicale précoce offre un pronostic opératoire plus favorable et donnera un meilleur résultat final. J'ai d'ailleurs cité les documents, naturellement encore restreints, que je possède à ce sujet.

On a élargi le domaine des ***indications*** de ***l'extirpation de l'utérus.*** Moi-même je me suis décidé à pratiquer cette opération dans des cas d'adénome malin, c'est-à-dire dans les affections constituées par une prolifération immodérée des glandes de la muqueuse cervicale avec disparition du tissu interglandulaire. L'importance de ces affections, de plus en plus comprise aujourd'hui, fera certainement cesser l'hésitation des opérateurs le jour où la perfection de la technique opératoire rendra l'opération sûre.

J'ai extirpé encore la matrice par le vagin dans ***l'endométrite hémorragique,*** chez des femmes sur le retour, dans des cas où un traitement long et patient ***n'avait pu mettre trève aux écoulements sanguins,*** et cela sans que l'on ait trouvé dans les parties abrasées de la muqueuse bien des fois râclée (jusqu'à huit fois) autre chose qu'un état d'irritation très intense.

Les opérées en question (elles étaient au nombre de sept en janvier 1887) étaient toutes à la veille de la ménopause ; elles présentaient un degré d'anémie extrême et étaient devenues incapables, par suite de leurs souffrances, de vaquer à la moindre occupation. Rien n'avait pu les débarrasser de leur affection, ni un traitement hospitalier continué pendant des mois, ni les soins les plus rationnels qu'on leur avait donnés chez elles. Il est des auteurs (3) qui, dans ces cas, préfèrent pratiquer la castration, comptant provoquer ainsi l'involution de l'utérus. Je possède une observation de ce genre, où le résultat final ne fut pas satisfaisant. Je ferai du reste

(1) *Zeitschr. f. Geb. u. Gyn.* XIII, 367.
(2) Brennecke, *Berl. klin. Woch.* — Staude, *ibid.* — Fritsch, *Arch. f. Gyn.* 1887.
(3) Olshausen, *Naturforschervers.* Eisenach, 1882.

remarquer que dans ces conditions la castration disparaît, quant à sa valeur comme opération, derrière celle de l'hystérectomie vaginale.

En dehors de ces affections graves considérées comme indications de l'extirpation de la matrice, *Kaltenbach* (1) et moi nous sommes les premiers qui ayons enlevé l'utérus dans des cas de ***prolapsus contre lequel tous les autres moyens avaient échoué.*** Les trois femmes opérées par moi avaient dépassé depuis longtemps l'âge critique. Chez l'une d'elles, l'utérus lourd et volumineux avait résisté à toutes les tentatives de réduction; chez les deux autres, le plancher pelvien avait subi une atrophie sénile tellement considérable qu'il ne pouvait plus servir de support à la matrice. Dans deux cas d'ailleurs celle-ci était en rétroflexion et n'avait pu être maintenue dans sa position physiologique par n'importe quel appareil orthopédique. Toutes trois, incapables de se livrer au moindre travail, étaient condamnées au repos forcé permanent. En face d'accidents consécutifs à un prolapsus aussi sérieux, je considère l'hystérectomie chez les vieilles femmes comme absolument justifiée, et cela d'autant plus que l'affection se complique d'hémorragies utérines, sans qu'il y ait trace de néoproduction maligne. Il est évident que je ne fais pas de l'extirpation vaginale de la matrice une indication commune à tous les prolapsus : je ne veux parler que des cas extrêmes et désespérés.

Le 2 janvier 1886 une indication toute spéciale d'hystérectomie s'offrit à moi. J'avais constaté chez une femme extrêmement anémiée, à travers le canal cervical béant, la rétention de portions placentaires. Comme le diagnostic avait été quelque peu douteux, j'avais prié le médecin traitant et mes assistants de pratiquer le toucher après moi. Au moment où je voulus procéder à l'extraction du lambeau puant de l'arrière-faix, je trouvai une perforation de la paroi postérieure du corps utérin, à travers laquelle des parties retenues du placenta avaient pénétré dans la cavité abdominale. En présence de la stéatose de la matrice, de la décomposition certaine de son contenu, et de l'impossibilité de combattre d'une

(1) *Centralbl. f. Gyn.* 1880, n° 11.

autre façon l'infection indubitable de la cavité abdominale, je n'hésitai pas à pratiquer l'extirpation de l'organe et à désinfecter la portion accessible du bassin. La femme guérit sans réaction.

Depuis la mi-juin 1880, il a été pratiqué à ma clinique cent trente-quatre hystérectomies vaginales, à savoir :

10	en l'année	1880	
9	—	1881	
22	—	1882	
20	—	1883	
16	—	1884	
24	—	1885	
30	—	1886	
3	—	1887	(jusqu'au 15 janvier)
c'est-à-dire 134	dont vingt-deux suivies de mort.		

Parmi elles, soixante-six furent faites pour carcinome; il y eut onze décès. Chez trente-et-une, c'est-à-dire 70, 3 %, des quarante-quatre femmes opérées avant la fin de l'année 1885, la guérison persistait encore au commencement de 1887. La récidive se produisit chez vingt-neuf, soit 7 % d'entre elles. Sur vingt-huit extirpations partielles, il y eut huit décès; sur dix-neuf extirpations totales pour adénome, deux furent suivies de mort; enfin sept femmes furent opérées pour de l'endométrite hémorragique incurable avec prolifération glandulaire peu prononcée et végétations polypeuses modérées, mais avec métrorragies ayant résisté à tous les grattages et à toutes les cautérisations. Toutes ces femmes sont guéries. Je fis :

2 extirpations pour sarcome : deux guérisons;
4 extirpations pour myôme : 4 guérisons;
1 extirpation pour perforation de l'utérus puerpéral : 1 guérison;
3 extirpations pour prolapsus prononcé : 3 guérisons.

Parmi les ***contre-indications*** de l'extirpation vaginale, j'ai nommé, en parlant du carcinome, ***la propagation de l'infiltration au voisinage de l'utérus.*** J'en reconnais deux autres encore : 1° ***les adhérences de l'utérus avec les organes voisins ;*** 2° ***l'excès de volume de la matrice.***

Les adhérences avec les organes voisins, seraient-elles de nature non carcinomateuse, entravent extraordinairement l'extirpation vaginale. Mais alors même qu'on surmonte ces obstacles et qu'on arrive à détacher les soudures qui s'étendent à partir du vagin dans tout l'espace de *Douglas*, il reste toujours ce fait grave que ces soudures représentent des surfaces saignantes, très compromettantes pour le processus curatif. Il ne se produit que trop facilement des hémorragies et des sécrétions profuses ; de plus, ces surfaces déchiquetées ne guérissent pas sans réaction inflammatoire, et sont un terrain des plus favorables pour la multiplication des germes septiques, qui de là gagnent le péritoine. C'est précisément à ces sortes de difficultés que j'ai eu surtout affaire, quoique dans la plupart des cas cela ne m'ait pas empêché de mener l'opération à bien ; ce sont cependant ces cas-là qui m'ont fourni le plus grand chiffre de mortalité.

Il est difficile d'établir d'une façon précise à quel degré de volume de l'utérus l'extirpation vaginale cesse d'être possible. Il faut tenir compte de la dureté et de la rigidité de l'organe ou de sa mollesse et de sa facilité d'adaptation; il faudra se renseigner surtout si le calibre du vagin permet le passage de l'utérus sans risques de déchirures étendues du conduit.

Dans tous les cas où l'extirpation vaginale est impraticable, il nous reste la laparotomie et l'amputation supravaginale, telles qu'on les pratique pour le carcinome du corps, ou encore l'hystérectomie suivant le procédé de *Freund*. D'après ma propre expérience, l'obstacle à l'extirpation vaginale est rarement absolu, lorsqu'il s'agit de carcinomes ou d'autres affections du col; mais lorsqu'on a affaire à des affections du corps, la méthode la plus sûre est, à mon avis, l'amputation supravaginale précédée de la laparatomie, grâce à laquelle on peut enlever les tissus malades à sa guise et au besoin extirper même le col. *Rydygier* (1) a proposé de traverser, par une incision faite dans le vagin, la muqueuse tout autour de la portion vaginale, et de terminer l'opération selon le procédé de *Freund*.

Chez une parturiente atteinte d'induration carcinomateuse du

(1) *Berl. klin. Woch.* nº 45, 1880.

col très prononcée, *Schrœder* (1), après section césarienne, a enlevé le col utérin par en haut et excisé la voûte vaginale après avoir lié les artères utérines, et après avoir posé sur la voûte elle-même une constriction élastique. Dans un cas où il existait une tumeur ovarique et un myôme intra-ligamenteux compliqués de carcinome cervical, je commençai par extirper ce dernier par le vagin après avoir lié le plancher pelvien; le lendemain je fis la laparotomie et enlevai le myôme et la matrice par l'ouverture abdominale. La femme guérit, mais le mal récidiva avant la fin de la première année (2).

Voici comment je procède pour pratiquer ***l'extirpation vaginale :*** après avoir soigneusement désinfecté le vagin et évacué le contenu de l'intestin, on endort la femme dans le décubitus dorso-sacré; la voûte vaginale est découverte au moyen de spéculums univalves et de dépresseurs du vagin; le col, saisi à sa partie postérieure par des pinces à mors, est attiré autant que possible en avant vers la symphyse pubienne. Cette manœuvre produit une tension du cul-de-sac postérieur telle qu'on peut facilement voir l'insertion utérine du vagin. J'incise alors cette insertion dans toute sa largeur aussi loin que possible, afin de pénétrer au plus tôt dans l'espace de Douglas. Lorsque la connexion du col avec la voûte vaginale est peu étendue, cet espace est ouvert dès le premier coup de bistouri. Au contraire, si la masse de tissu est plus considérable, la progression du couteau peut devenir d'autant plus pénible et plus difficile qu'on sera obligé d'aller plus avant pour atteindre la limite de la connexion. Le cul-de-sac de Douglas une fois ouvert, j'élargis l'ouverture de façon à ce qu'elle laisse pénétrer l'indicateur de la main gauche, et je suture à l'aide d'une aiguille très courbe le bord vaginal de la plaie sur toute la largeur de la section. (Fig. 179 et 180.)

L'aiguille est enfoncée à travers la voûte vaginale le long de l'indicateur qui se trouve du côté péritonéal; elle embrasse la séreuse et ressort dans le vagin à un centimère environ du trou d'entrée. J'ai besoin, en général, de quatre à cinq de ces sutures

(1) *Ges. f. Geb. u. Gyn.* Berlin, 1885. — *Zeitschr.* T. VII, p. 305.
(2) *Ges. f. Geb. u. Gyn.* Berlin, 1885.

pour réunir intimement le péritoine qui tapisse l'espace de Douglas avec le vagin et empêcher toute hémorragie à ce niveau. En regard de ces sutures, dans le cas où l'utérus saigne fortement, je traverse la surface de section utérine avec une forte aiguille, une seule, qui me sert dans la suite pour imprimer les mouvements voulus à l'organe. Ce n'est que lorsque l'hémostase est complète que l'on continue l'opération.

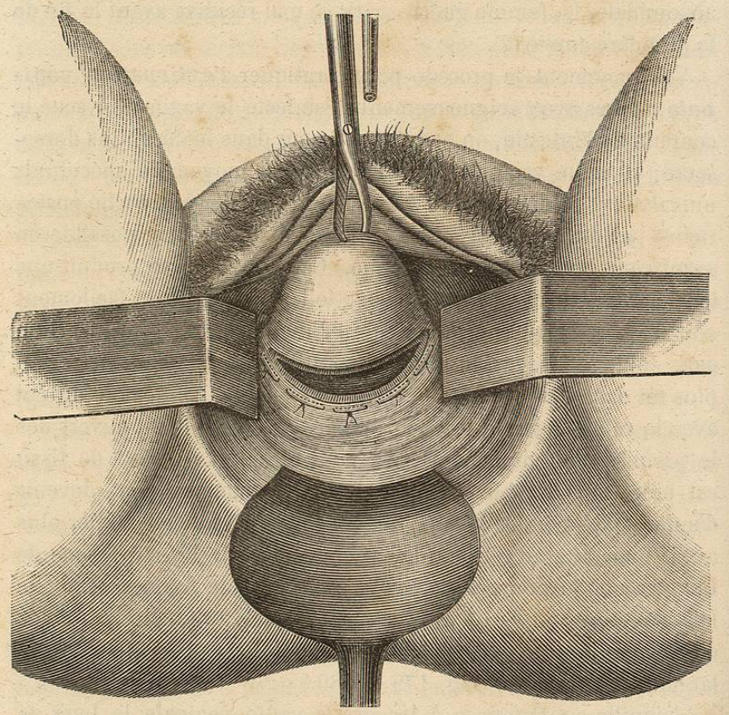

Fig. 179. — Hystérectomie vaginale. Ouverture de l'espace de Douglas. Suture de la voûte vaginale.

Lorsque l'ouverture du cul-de-sac de Douglas rencontre des difficultés et que l'hémorragie est abondante, je suture la large surface saignante au conduit vaginal, même avant que le cul-de-sac ne soit ouvert; et je pénètre plus avant dans la profondeur le

long de la paroi postérieure du col, en détournant à l'aide de la pince les masses de tissu incisées. Le péritoine apparaît sous l'aspect d'une fine membrane transparente, derrière laquelle se trouve parfois une petite quantité de liquide. Le cul-de-sac une fois ouvert, on fait la réunion du péritoine au vagin sur toute l'étendue du plancher de Douglas, absolument de la même façon que précédemment. Encore une fois il faut que l'hémostase soit complète après ce premier temps de l'opération, avant de passer aux autres.

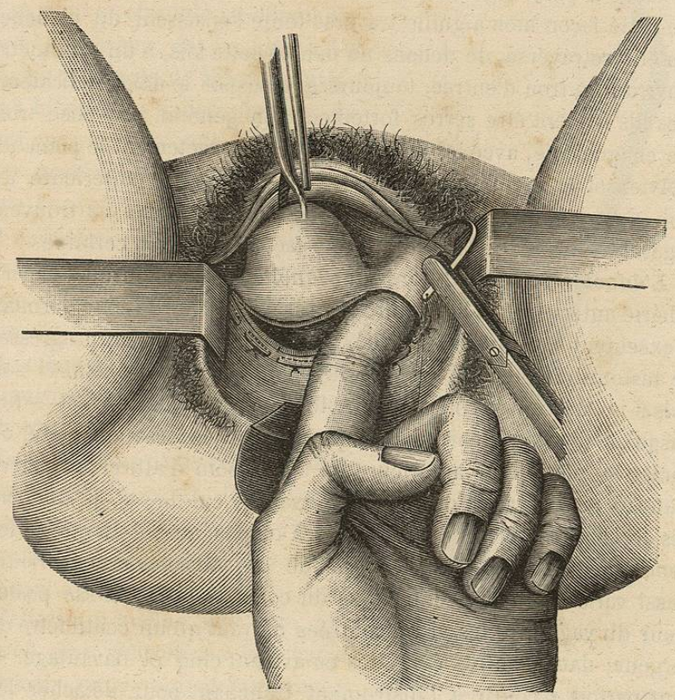

Fig. 180. — Hystérectomie vaginale. Suture du plancher pelvien.

Ceci fait, je suture ***le plancher des ligaments larges*** au moyen de grosses aiguilles garnies de fils doubles que je fais pénétrer à travers la voûte vaginale vers la portion des parties latérales de