l'espace de Douglas que le doigt introduit dans cet espace refoule en avant. (Fig. 180.) Il faut que ces fils-là aussi réunissent le péritoine et le cul-de-sac du vagin.

Il n'est pas toujours possible de faire émerger l'aiguille à travers la paroi du vagin, sans lui faire traverser d'abord le péritoine. Dans ce cas je protège du doigt la pointe de l'instrument, et je la fais ressortir à travers la fente béante du cul-de-sac vaginal postérieur; tandis que d'une main je tiens encore l'œillet, je saisis la pointe, de l'autre armée d'un porte-aiguille. A ce moment je lâche le porte-aiguille qui tient l'œillet et je tire sur le second; de cette façon mon aiguille traverse toute l'épaisseur du plancher qu'elle retraverse, de dedans en dehors cette fois, à un centimètre environ du trou d'entrée, toujours guidée par le doigt indicateur. Ces fils doivent être serrés fortement; en général j'en pose trois de chaque côté, avec lesquels je rapproche exactement le plancher pelvien et le vagin jusqu'au niveau de la surface antérieure du col. Grâce à cette réunion, les vaisseaux afférents se trouvent ligaturés, avant leur section, d'une façon tout à fait certaine.

L'énucléation du col hors du plancher pelvien jusqu'à la périphérie antérieure, et la ligature, en cas de besoin, de cette dernière s'exécutent souvent sans aucune perte de sang. On fait progresser le bistouri directement le long du col jusqu'à ce que celui-ci soit mis à nu des deux côtés et sur toute sa longueur, c'est-à-dire jusqu'au niveau du corps. Dès que l'hémostase est complète, on incise la périphérie antérieure en ayant soin d'attirer fortement l'utérus en arrière et de tendre en avant le cul-de-sac. Je dissocie les attaches cervico-vésicales avec les ongles, aussi loin que je les rencontre sous le doigt. L'étendue de ces attaches est d'ailleurs aussi variable que les connexions du col avec le cul-de-sac postérieur du vagin; je les ai rencontrées n'ayant qu'un centimètre de largeur; dans d'autres cas, elles en avaient cinq et davantage. Il faut parfois recourir à l'instrument tranchant pour détacher les adhérences trop résistantes. Quoiqu'il en soit, il faudra suturer tout de suite et aussi exactement que possible la surface de dissociation avec la paroi vaginale, à l'aide de petites aiguilles qui embrassent la totalité des tissus en passant immédiatement sous la surface de la plaie regardant la vessie. En général quatre points

BIBLIOTECA

de suture suffisent pour l'hémostase et la restauration de la continuité des bords de l'ouverture située dans le cul-de-sac du vagin.

Dès que le sang est arrêté, j'explore à nouveau la région postérieure de l'utérus pour me renseigner sur le volume et la mobilité de ce dernier. Puis, avec une pince de *Museux*, je le saisis par sa lèvre postérieure et je l'attire fortement en avant. On introduit dans l'espace de Douglas un spéculum de *Simon* ou un écarteur qui empêche le fond utérin qui descend de se trouver étranglé au-dessus du bord postérieur de la plaie. Au moyen de pinces de Museux saisissant la matrice à des niveaux de plus en plus profonds, j'amène la paroi postérieure du corps et le fond dans l'ouverture créée. Si l'organe est mobile et pas trop volumineux, l'extraction en est aisée; s'il est large et de grandes dimensions, ce temps de l'opération peut devenir extrêmement difficile. La manœuvre est parfois facilitée par le refoulement du col derrière la symphyse pubienne; dans d'autres cas j'introduis dans le corps l'instrument représenté par la fig. 181, et j'attire l'utérus dans la plaie à l'aide de cet appareil.



Fig. 181. — Instrument destiné à l'énucléation de l'utérus à travers la fente du cul-de-sac postérieur.

Cette introduction peut être entravée par l'étroitesse du canal cervical; on y remédie au moyen de la discision. J'évite autant que possible de me servir de cet instrument, parce qu'habituellement son emploi amène la perforation de la paroi postérieure de la matrice et par conséquent le contact du contenu de l'organe avec la surface saignante.

Lorsque l'utérus apparaît le fond le premier, il descend volontiers jusqu'au dehors de l'orifice vaginal, pour peu que ses attaches avec le plancher pelvien soient suffisamment disséquées. Sinon l'extirpation rencontre certaines difficultés que l'on supprime à l'aide des ciseaux ou du bistouri.

L'extraction ultérieure de l'utérus ainsi inversé est quelquefois pénible, en raison surtout de l'importance de l'hémostase. J'isole, dans ces cas, l'insertion des ligaments larges; je déplisse les trompes et le segment du ligament large qui les avoisine, afin de lier ce dernier en un, deux ou trois endroits différents; bien entendu je fais cela des deux côtés avant de procéder à l'excision de l'utérus. Il reste alors encore à détacher du segment inférieur du corps une masse de tissu quelquefois très résistante; cette masse de tissu, qui après la section de l'insertion tubaire et de celle du ligament rond, paraît d'accès très facile, est d'abord munie d'une ligature et suturée avec la lèvre de la plaie vaginale (tout d'abord du côté gauche) avant d'être incisée (1). La séparation d'avec l'excavation vésico-utérine se fait aisément, si l'on a soin de se tenir avec le bistouri ou les ciseaux constamment près de la matrice. Dans ces cas aussi je suture volontiers le péritoine au vagin avant de terminer l'extirpation et de permettre à la séreuse de se dérober à ma surveillance.

En dernier lieu, la plupart du temps à droite, on procède à l'excision du moignon du ligament large. Ici encore c'est la suture qui assurera l'hémostase et la fixatiou du moignon avant l'extirpation complète de l'utérus.

Ce n'est que très rarement que des anses intestinales pénètrent dans le champ opératoire ou même vous tombent sous les yeux. Gênent-elles, j'applique une éponge sous elles et les préserve ainsi de toute lésion.

Les ovaires et les trompes tombent souvent dans la plaie, même lorsque ces organes sont fortement augmentés de volume; dans ce cas, j'en fais la ligature sans peine et je les enlève avec le reste.

Jusqu'à ce stade de l'opération, l'irrigation continue avec une

(1) Duvelius, *Centralbl. f. Gyn.* 1885, n° 48.

solution très faible d'acide phénique suffit pour le lavage de la plaie. A partir de ce moment seulement, j'emploie deux ou trois petites éponges montées sur de longues pinces à mors pour nettoyer le plancher du cul-de-sac de Douglas, et inspecter les lèvres de la plaie au moyen de pressions exercées avec ces éponges de dedans en dehors du cul-de-sac.

Jamais je n'ai vu d'hémorragies consécutives graves à la suite d'extirpation de l'utérus.

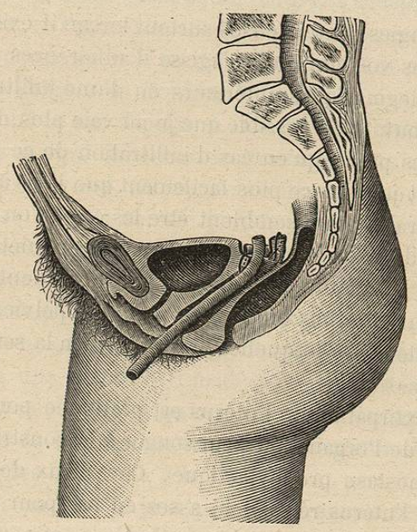

Fig. 182. — Drainage après extirpation totale.

Je combats la moindre petite hémorragie à l'aide de sutures posées après coup; puis j'introduis dans l'espace de Douglas un drain muni d'un arrêt transversal et, après m'être rendu compte de l'état de la vessie, au moyen du cathéter, j'arrive au dernier temps de l'opération. Je replie le tube à drainage dans l'intérieur du vagin dont l'orifice, largement béant à cause de la longue dilatation qu'il a eu à subir, est clos au moyen d'un épais tampon d'ouate.

La durée de l'opération varie, suivant les difficultés d'exécution que l'on rencontre, surtout au premier temps, entre vingt minutes

et deux heures. La perte de sang, dans les cas de mobilité de l'utérus et de situation relativement favorable du péritoine, est minime ; j'ai vu bien des fois l'écoulement ne pas dépasser 15 grammes. Dans d'autres cas cependant l'hémorragie peut devenir très abondante, alors même qu'on a fait précéder l'extirpation des ligatures appropriées. Depuis longtemps je n'ai plus constaté de ces hémorragies qui menaçaient la vie de l'opérée ; en tous cas, pour y remédier promptement, il faut avoir une assez grande habitude de la suture.

Les hémorragies sont intenses surtout lorsqu'il existe des affections des tissus voisins, qu'il s'agisse d'adhérences consécutives à des états phlegmasiques antérieurs ou d'une infiltration cancéreuse à son début. Il est possible que je ne voie plus de ces hémorragies profuses parce qu'en cas d'infiltration de ce genre je suis plus réservé et je renonce plus facilement que jadis à l'hystérectomie, tout favorables que semblent être les cas qu'on m'amène (1).

D'ailleurs, dans les cas de perte sanguine inquiétante, j'ai toujours pu faire la ligature des vaisseaux qui donnaient du sang ; j'y suis arrivé plusieurs fois en liant le plancher pelvien à l'aide de grosses aiguilles avec lesquelles je longeais, en la serrant de près, la paroi du bassin.

Lorsque l'extirpation de l'utérus est pratiquée pour remédier à un prolapsus de l'organe, on peut songer à la constriction comme moyen d'hémostase prophylactique. Chez deux de mes opérées je pus attirer l'utérus rétrofléchi assez en bas pour pouvoir appliquer au-dessus de lui une ligature élastique, et pour rendre ainsi l'opération absolument exsangue. Dans ces cas je n'ouvris pas le cul-de-sac transversalement ; mon incision partait de l'insertion vaginale postérieure perpendiculairement à la matrice rétrofléchie qui pendait hors du vagin. Je fis mes sutures d'abord en arrière et sur les parties latérales, puis enfin en avant. Quant au reste j'opérai de même que ci-dessus.

Je tiens essentiellement au drainage du cul-de-sac de Douglas, malgré plusieurs publications (2) d'où il ressort que sa suppression

(1) V. Schultze. *Deutsche Medicinal-Zeitung*. 1885.
(2) En dernier lieu, Staude, *Deutsch. med. Wochenschr*. 1886.

ne causerait aucun préjudice. Je suppose que l'opération irrite le péritoine pelvien de façon que toujours il se produit à ce niveau une exsudation par réaction. Je n'ai certes pas la prétention de pouvoir vider tout l'espace de Douglas avec mon drain ; mais il me semble qu'il suffit au moins à ***évacuer ces sécrétions***. Je suis persuadé, du reste, que c'est au drainage que je dois mes succès, et ma conviction s'appuie sur les deux observations qui suivent.

Dans l'un des cas je voulus essayer de remplacer le drain en caoutchouc par un drain métallique. Celui-ci s'échappa dès le soir du premier jour, et l'opérée mourut de péritonite généralisée qui avait été provoquée par une petite accumulation de sécrétions sur le plancher de l'espace de Douglas.

Dans le second je me décidai, à la suite des relations de résultats favorables malgré l'absence de drainage, à ne pas employer pour cette fois ce dernier. La femme résista bien tout d'abord au choc opératoire ; mais le second jour le visage changea de couleur, le pouls devint fréquent, et il survint un collapsus très inquiétant qui disparut tout d'un coup au moment où, après avoir fait mettre l'opérée dans la position assise, je provoquai la béance de la fente du cul-de-sac vaginal en y introduisant le doigt. La fente donna issue à une quantité considérable de liquide huileux et fétide. La femme se remit et guérit, grâce à une nouvelle évacuation de l'espace de Douglas au moyen d'une sonde. Mais la guérison fut bien plus lente que d'habitude.

Comme d'un autre côté je n'ai reconnu aucun inconvénient à l'emploi du drainage, je continue à y tenir fermement. Je veux bien que la béance du tube puisse être la cause d'une infection par des agents extérieurs, d'autant plus que le tampon d'ouate salicylique est une barrière insuffisante, et que le suintement des liquides à travers le drain ne protège contre l'entrée de l'air que si la femme demeure dans un repos absolu. Toutefois les résultats cliniques que j'ai obtenus m'engagent à ne pas abandonner ma manière de faire.

Le traitement consécutif est complètement expectatif. On applique une vessie de glace sur le ventre, qui se trouve ainsi en même temps immobilisé. Les douleurs, et elles sont vives parfois, seront combattues par la morphine. Si la femme ne peut uriner

spontanément, on la sondera. Tant que durera la tendance au vomissement, elle restera à la diète; alors seulement que les effets du chloroforme auront disparu, on lui donnera du lait, de l'eau vineuse, du bouillon, et, à partir du troisième ou du quatrième jour, de la viande. En règle générale il se produit entre le troisième et le quatrième jour une sensation de tension dans la région ombilicale; à ce moment j'enlève le tube à drainage. Quant aux irrigations vaginales, on n'en pratique que dans les cas où les sécrétions sont par trop abondantes et fétides. Je m'abstiens depuis longtemps d'injections dans la cavité abdominale. Les femmes restent au lit pendant quatre à cinq jours encore après l'enlèvement du drain, par conséquent jusqu'au neuvième ou dixième jour après l'opération. En déplissant le vagin pour inspecter la plaie, on constate une occlusion parfaite du plancher pelvien; jamais à cette époque je n'ai rencontré de libre communication entre le vagin et le péritoine. Après qu'on a retiré petit à petit les fils de suture, et amené la dessication des granulations développées autour d'eux, à l'aide d'attouchements avec la liqueur ferrique ou la teinture d'iode, les dimensions de la voûte vaginale se trouvent notablement réduites. La cicatrice qui se fait sans aucune expulsion de lambeaux de tissu plus ou moins considérables, comme on pourrait s'y attendre à la suite de l'étranglement par la ligature, est solide et dépasse rarement une longueur de deux centimètres. Elle est généralement rayonnée. Si, dans le courant du processus curatif, il survient des hémorragies — et cela arrive lorsque les malades ont des vomissements incessants — des injections vaginales glacées ou avec de l'eau à 40° R. suffisent ordinairement pour arrêter le sang; sinon il faudra suturer à nouveau la région saignante.

En cas d'affections de la séreuse péritonéale, affections qui, après ces sortes d'opérations, sont toujours de nature septique, j'avais essayé, dans le temps, de désinfecter la cavité abdominale; les résultats de cette manière de faire sont presque toujours incomplets, et les opérées, infectées de cette façon, sont menacées tout autant que celles qui ont été atteintes après laparatomie. Dans certains cas, chez les hystérectomisées, il se produit, dans les moignons des ligaments larges, des exsudats qui

n'ont pas cependant une gravité aussi grande que le processus pathologique péritonéal. Les liquides épanchés s'évacuent à travers le vagin, à travers la lumière encore perméable de l'ouverture opératoire, et la guérison a lieu.

Je répète que, malgré la fente béante de la voûte vaginale, il arrive assez rarement pendant l'opération que ***des anses intestinales*** deviennent visibles ou tombent dans le champ opératoire. En revanche j'ai vu un cas (où l'on constata sous le péritoine un développement considérable de ganglions atteints de dégénérescence carcinomateuse, ce qui mettait obstacle à l'opération radicale) j'ai vu un cas, dis-je, d'hystérectomie où, pendant la convalescence, des anses de l'intestin grêle se soudèrent avec le plancher du cul-de-sac de Douglas et suppurèrent en maints endroits (la patiente était extrêmement anémique). Des fistules intestinales se créèrent qui évacuaient leur contenu à travers l'ouverture de la voûte vaginale. Les troubles de nutrition consécutifs à ces lésions firent décliner promptement les forces de l'opérée, malgré l'alimentation par le rectum; peut-être la propagation rapide de l'affection cancéreuse y contribua-t-elle aussi pour beaucoup. Je réséquai en dernier lieu les anses intestinales fistuleuses afin de mettre au moins la femme dans de meilleures conditions de nutrition; mais rien n'y fit et la malade succomba. C'est là le seul cas où je constatai des complications du côté de l'intestin, complications compliquées elles-mêmes, ainsi que le démontra la seconde opération, d'infection étendue du mésentère et d'autres points du tube intestinal.

J'ai déjà dit que je n'avais jamais observé de blessures immédiates de la ***vessie***. Dans trois cas où l'urine trouvée dans la vessie aussitôt après l'opération était claire autant que chez les autres, il se produisit dans le courant du premier mois une fistule urinaire; dans deux des cas, il s'agissait d'une fistule du diamètre d'un cheveu, qui ne donnait passage à l'urine, chez la première de mes opérées, qu'à des intervalles très rares et en quantité excessivement minime. Cette femme se trouvait si peu gênée par cette infirmité qu'elle refusa de se soumettre même à l'examen et se dit radicalement guérie. Elle mourut vingt mois après, de phtisie pulmonaire, sans avoir présenté de récidive

locale. — La deuxième, à laquelle j'avais extirpé un utérus sarcomateux, fut atteinte d'une fistule dont la guérison fut obtenue en quelques semaines à l'aide de cautérisations au nitrate d'argent et et à la teinture d'iode. La troisième enfin, opérée au printemps de 1886, peut conserver ses urines pendant deux heures, avant qu'elles ne soient évacuées par le vagin. Cette dernière n'a pas encore pu se décider à se soumettre à une intervention de ce côté.

BIBLIOTECA

VI — Maladies des trompes de Fallope

1 — Salpingite. Hydro-hémato-pyosalpinx

En raison des difficultés et de l'incertitude des résultats de l'exploration des trompes de Fallope, les affections de ces organes ont été traitées pendant longtemps un peu à l'aventure. Ce fut déjà un progrès que d'abandonner la conception qui voulait que les trompes, en même temps que les ovaires, fussent toujours étendues latéralement au corps de l'utérus, et que de s'habituer à les considérer comme des cordons de l'épaisseur d'un crayon, à circonvolutions multiples, situés à côté et en arrière de la matrice. Les trompes sont d'une assez grande mobilité qui varie avec le degré de plénitude de la cavité abdominale et les déplacements subis par les viscères du bas-ventre.

Les tentatives faites depuis pour serrer de plus près les affections de ces organes, ont toujours échoué devant l'absence de symptômes spéciaux et pathognomoniques et les difficultés de l'exploration. Il faut une grande habitude pour palper, sur la femme vivante, les oviductes, et pour en déterminer avec certitude les lésions. Des erreurs diagnostiques nombreuses, des affections tubaires trouvées à la place de ce que j'avais pris pour des tumeurs ovariques, m'ont amené depuis huit ans environ à pratiquer le palper méthodique des trompes de Fallope, dans l'espoir d'obtenir ainsi les données nécessaires. Le nombre des cas est étonnant où j'ai pu sentir distinctement les trompes, même dans des conditions normales, alors que les parois abdominales n'étaient ni trop chargées de graisse ni trop tendues ; je considère aujourd'hui comme étant les trompes de Fallope, les organes de la grosseur d'un crayon que je constate latéralement à la matrice, et dont je puis sentir le point d'origine au niveau des cornes utérines. En général le diamètre des oviductes augmente au fur et à mesure qu'on s'approche de leur orifice