En cuanto á las variaciones en el timbre del ruido de soplo orgánico, no tienen realmente una grande significación diagnóstica, pues en las más diversas lesiones cardíacas reviste los caracteres de ruidos de sierra, de lima, de chorro de vapor, de mugido, de ronquido, etc.; siendo á veces musicales, y entonces son sibilantes, metálicos, suspirosos, de canto, etc. Según Drozda y Schrotte, el carácter musical suele ir ligado á la existencia de bridas anormales en los ventrículos ó á las perforaciones de las válvulas sigmóideas, que á veces aparecen acribilladas de orificios.

Por último, nada tan difícil como distinguir en muchos casos el ruido de soplo orgánico del neuro-hemático ó clorótico, sobre cuyo punto sólo pueden establecerse los siguientes datos: Los ruidos neuro-hemáticos son casi siempre sistólicos; aparecen más suaves que los orgánicos; no suelen engendrar, como éstos, vibraciones palpables en la zona torácica precordial; son, con frecuencia, fugaces, de modo que, al persistir uno de estos ruidos por mucho tiempo, debe calificársele de orgánico; y finalmente, por lo común se acompañan de soplos vasculares en las arterias y venas del cuello.

Ruidos anormales pericardíacos

En el estado fisiológico se desliza la hoja visceral sobre la parietal del pericardio, sin que aparezca ruido alguno por este roce, gracias á la lisura y humedad de ambas superficies; pero cuando el trabajo flogístico las vuelve secas, rugosas y desiguales, ó las cubre de falsas membranas, resultan necesariamente diversos ruidos morbosos, cuya naturaleza é intensidad serán proporcionadas al grado de la lesión anatómica que los engendra. Estos ruidos, comparados por Laennec al crujido de una silla nueva de montar bajo el peso del ginete, han sido perfectamente estudiados por Collin, el cual los ha referido á su verdadera causa (1), sobre cuyo punto dejó bastante que desear el primero de estos autores, pues afirmó erróneamente que se observaban cuando el corazón era muy voluminoso y rozaba contra las paredes torácicas, ó cuando existían en el pericardio algunas burbujas de aire. Los *roces pericardíacos* son unos ruidos que siempre se deben á la sequedad ó desigualdad de la cara interna del pericardio, bien sea producida esta última por la desigualdad de dicha superficie, ó por las falsas membranas que la cubren. Indican, por lo tanto, la existencia de una pericarditis seca, ó de una infiltración calcárea en la serosa, padecimiento que es sumamente raro.

El roce pericardíaco tiene varios grados de intensidad, los cuales guardan relación con el estado de las superficies que le dan origen; así es, que Bouillaud estableció diferentes variedades del mismo, designadas con los nombres de *ruido de restregamiento ó de frote, de cuero*

(1) Collin, *Des diverses met. de explor. de la poitrine.* Paris, 1831.

nuevo y de rallo. El primero supone tan sólo cierta sequedad en el pericardio, y es comparable al ruido que se produce frotando el pergamino, el tafetán ó el papel nuevo de los billetes de Banco. El segundo, ó de cuero nuevo, se debe al roce de las falsas membranas colocadas en la superficie interna de la serosa. El último reconoce por causa la existencia de concreciones calizas desarrolladas en dicha superficie interna, las cuales al rozar, durante los movimientos cardíacos, producen un ruido semejante al que determinaría un cuerpo duro y áspero deslizándose con alguna fuerza sobre otro de las mismas cualidades (1).

B

Examen de las arterias.

Los agentes de la circulación arterial son, de una parte la contracción de los ventrículos, y de otra la elasticidad y contractilidad propias de las arterias. Estas reciben de los ventrículos una oleada intermitente de sangre, y cediendo sus túnicas al mayor impulso, se dejan distender, para reaccionar bien pronto sobre la masa líquida que contienen, y desembarazarse de ella dirigiéndola hacia los capilares. Hay, pues, en las arterias dos movimientos: uno *diastólico*, cuando se dejan distender por la oleada cardíaca; y otro *sistólico*, cuando se contraen para lanzar la sangre en la dirección de los capilares. Estos dos movimientos, apreciados por medio del tacto en un vaso superficial, constituyen el *pulso*, que no es un síntoma, sino un acto fisiológico susceptible de experimentar numerosas alteraciones mórbidas. Además de distenderse en el diástole las arterias tienden á alargarse, mas como no pueden realizarlo, fijadas como se hallan á los tejidos peri-vasculares, se levantan ó palpitan, como puede verse en las arterias superficiales (temporal, por ejemplo); y esta

(1) Hay dos fenómenos anormales que se perciben cuando aplicamos la mano sobre la región precordial, y que corresponden, por lo tanto, á la palpación más bien que á la auscultación. Por lo demás, no es mucha su importancia, pues son muy raros, y no caracterizan ningún padecimiento determinado. El primero de ellos fue descubierto por Corvisart, quien le dió el nombre de *marrullo ó estremecimiento catario*, por parecerse al murmullo de satisfacción que producen los gatos cuando se les pasa la mano por el lomo. Este ruido determina en el observador una percepción doble, pues mientras el oído percibe el marrullo, la mano aplicada en la región precordial, reconoce una vibración particular de las paredes torácicas. Se desconoce su causa física, habiéndosele observado en la estrechez del orificio aórtico, en la estrechez de los orificios aurículo-ventriculares y en los aneurismas del cayado de la aorta, dolencias todas en que ya existen ruidos anormales ó soplos, por cuyo motivo muchos autores opinan que la vibración cataria es debida á estos mismos ruidos patológicos que, exagerados, hacen trepidar la pared torácica.

El segundo de estos ruidos es el llamado por Bouillaud *chasquido valvular*, y consiste en una exageración de los ruidos normales, hasta el punto de ser perceptible á distancia el choque de la sangre sobre las válvulas del corazón, apreciándose al propio tiempo un estremecimiento vibratorio de las paredes torácicas. La hipertrofia excéntrica de los ventrículos es la enfermedad en que *alguna vez* se le observa, explicándose en tal caso su aparición por el mayor impulso de la sangre sobre las válvulas aurículo-ventriculares, á consecuencia de la mayor energía del sístole ventricular.

Los roces pericardíacos, cuando son muy fuertes, motivan también la vibración de la pared precordial, percibiendo en ésta, la mano, una sensación de roce ó frote, casi siempre producido por falsas membranas pericardíacas.

erección, unida al ensanchamiento diastólico, completa la sensación apreciable del pulso.

En circunstancias normales no produce ruido alguno el paso de la sangre por el interior de las arterias, pues si bien es cierto que al nivel de los troncos gruesos se perciben dos ruidos, uno claro y otro sordo, ellos provienen de la resonancia de los sonidos cardíacos, los cuales se propagan por las inmediaciones del centro circulatorio. Durante el estado morboso, acompañan diversos ruidos á la circulación arterial, y su apreciación no deja de ser importante, porque algunos de ellos corresponden con especialidad á determinados padecimientos.

Se infiere de lo expuesto, que son dos los puntos referentes al estudio de los síntomas suministrados por el examen de las arterias: el *estado del pulso* por una parte, y los *ruidos arteriales* por otra.

a

SÍNTOMAS SUMINISTRADOS POR EL EXAMEN DEL PULSO

La exploración del estado del pulso requiere determinadas precauciones técnicas, en cuyo examen, por ligero que sea, debemos entrar, para exponer después las diferentes variedades morbosas de la pulsación y su significación diagnóstica.

Técnica exploratoria del pulso.

Comprende las reglas que deben observarse, tanto para la exploración táctil del pulso, como para su representación gráfica por medio del esfigmógrafo.

El examen táctil del pulso se realiza colocando los dedos sobre el trayecto de una arteria que presente condiciones abonadas para este género de exploración. Dos tan sólo son las condiciones que ha de ofrecer un tronco arterial, al elegirlo como punto para el examen que nos ocupa: 1.ª, que sea superficial; 2.ª, que haya por debajo de él un plano resistente, como la superficie de un hueso, la de una aponeurosis, etc. Por tal motivo, el pulso se toma casi siempre en las arterias radiales, temporales y femorales en su origen, prefiriéndose generalmente las primeras en su cuarto inferior, porque además de reunir las condiciones expresadas, ocupan un punto muy cómodo para verificar la exploración, y se prestan mejor que otros vasos á la exploración instrumental esfigmográfica.

Elegida la arteria, cuyos latidos tratamos de investigar, se procede á tomar el pulso, para lo que deben tenerse muy en cuenta las reglas siguientes:

1.ª El médico tomará el pulso con la mano opuesta al brazo cuya arteria se examina, precepto aconsejado el siglo anterior por Fouquet, y

con el cual se proponía este autor que el dedo índice del práctico estuviera lo más cerca posible de la mano del enfermo, dominando así las pulsaciones arteriales, que ya fueron un tanto moderadas por la presión de los otros dedos.

2.ª Es conveniente que la mano exploradora tenga una temperatura media, debiendo evitarse sobre todo que esté muy fría (1).

3.ª Si el enfermo está levantado, se le debe sentar, y si se halla en la cama, conviene colocarlo en decúbito supino, haciendo que apoye sobre el colchón el brazo que deba reconocerse, con el objeto de que se relajen sus músculos. De otro modo, la contracción de éstos elevaría los tendones de la región carpiana, obscureciendo la investigación. Además, al elevarse los tendones del palmar mayor y del supinador largo, ocultarían por debajo á la arteria cuyas pulsaciones nos proponemos examinar.

4.ª El antebrazo del paciente debe estar en semiflexión, y en una aptitud media entre la pronación y la supinación.

5.ª Para tomar el pulso, se aplican sobre el trayecto conocido de la arteria radial los dedos índice, medio y anular, siendo indiferente que se aplique ó no el auricular. Sobre la cara dorsal del antebrazo se coloca el dedo pulgar, ó bien toda la palma de la mano, lo cual es preferible cuando la exploración se lleva á cabo por principiantes, pues de ese modo es mayor el apoyo que tienen los dedos encargados de apreciar la pulsación, y queda más fijo todo el antebrazo. Después se dirigen los dedos exploradores desde el borde externo del radio hasta la parte media del espacio interóseo, en cuyo trayecto aparecerán las pulsaciones del vaso. Encontradas éstas, hacemos sobre la arteria una ligera presión y apreciamos la frecuencia y la regularidad del pulso, comprimiendo después un poco más para reconocer su dureza y su fuerza.

6.ª Es ventajoso investigar el estado del pulso en los dos brazos, pues la arteria de uno de ellos puede estar calcarizada ó ser el asiento de alguna otra lesión capaz de modificar sus pulsaciones, las cuales en tal caso no expresarían un estado general del organismo, que es lo que casi siempre nos proponemos descubrir por medio del examen del pulso.

7.ª Importa mucho cerciorarse de que ninguna ligadura comprime el brazo, pues semejantes compresiones variarán los caracteres de la pulsación. Hay, por lo tanto, que reconocerlo en toda su extensión y quitar las vendas ó las mangas estrechas, que pueden ser otros tantos agentes compresivos.

8.ª Finalmente, se tendrá la precaución de tomar el pulso dos veces á lo menos, una al principio y otra al terminar la visita del enfermo, pues

(1) Observadores de este precepto, los doctores antiguos llevaban sus manos cubiertas con el guante, que casi era una insignia profesional; y no se califique esta precaución de ridícula, pues las arterias, así como son contráctiles á las excitaciones mecánicas y eléctricas, lo son igualmente á las impresiones térmicas, y el frío las hace contraer notablemente; de consiguiente, un pulso normal puede convertirse en duro y pequeño si se aplica un cuerpo frío sobre el trayecto de la arteria.

hay personas en quienes la presencia del médico produce tal impresión, que se aceleran sus pulsaciones, y conviene rectificar después el juicio formado por el primer examen.

En cuanto á la técnica esfigmográfica, se reduce á la aplicación del esfigmógrafo que ya nos es conocido por el estudio de los medios exploratorios, en cuya sección expusimos el trazado que se obtiene del pulso normal, á partir de cuyo tipo se apreciarán las perturbaciones morbosas que ostente la línea esfigmográfica de las pulsaciones arteriales.

Variaciones morbosas del pulso.

Las modificaciones que el estado morboso imprime al pulso son de dos órdenes. Al primero corresponden las que pueden apreciarse observando una sola pulsación, y al segundo las que percibimos reconociendo una serie de pulsaciones sucesivas. La *consistencia*, el *volumen* y la *velocidad* del pulso, pueden explorarse en una sola pulsación, al paso que se necesita comparar varias de ellas para venir en conocimiento de su *frecuencia*, *regularidad* é *igualdad* (1).

Por su *volumen*, el pulso se divide en *grande* y *pequeño:* se le llama grande cuando es considerable el ensanchamiento diastólico de la arteria, y pequeño cuando ocurre lo contrario. Con arreglo á su *consistencia*, puede ser *duro* ó *blando:* en el primero, la arteria no se deja comprimir fácilmente por los dedos, mientras que en el segundo ofrece el vaso cierta flacidez. Por su *velocidad*, se le denomina *lento* ó *veloz:* para merecer aquel calificativo, es necesario que se prolonguen un tanto el diástole y el sístole de la arteria, lo cual indica que la sangre pasa por ella con poca velocidad, al paso que en el pulso veloz es muy rápida la marcha de dicho líquido, y son, por lo tanto, más breves aquellos movimientos del vaso. Cuando el pulso es á la vez duro y grande, se le denomina *fuerte*, y si á la pequeñez se reune la blandura, se llama entonces *débil*. El pulso *filiforme* es tan débil, que casi llega á hacerse imperceptible, y el *contraído* se caracteriza por su pequeñez y dureza.

Observando una serie de pulsaciones, se llega á reconocer la *frecuencia*, *regularidad* é *igualdad* del pulso. Si el número de los latidos es superior de lo que corresponde al estado normal (2), decimos que el pulso

(1) Los médicos antiguos, que no por desconocer algunos de ellos la circulación de la sangre, dejaban de otorgar una importancia desmedida al examen del pulso, admitieron en éste multitud de variedades : Galeno llegó á describir 42, y nuestro compatriota Solano de Luque admite muchas más en su obra titulada *Lapis lydius Apollinis* ; por último, Bordeu y Fouquet, iniciadores del sistema *esfigmológico* que ha reinado por tanto tiempo en la Escuela de Montpellier, dieron también un valor exagerado al examen del pulso y multiplicaron indebidamente sus variedades. Bastan, en efecto, las mudanzas que nosotros hemos indicado, para comprender en ellas todos los caracteres que presenta el pulso durante el curso de las enfermedades, y por lo que hace al valor diagnóstico de este síntoma, sin creer nosotros que la esfigmología (tratado ó discurso sobre el pulso) sea una ciencia de adivinación, reconocemos de buen grado que la exploración de los latidos arteriales suministra en muchos casos bastante luz para el establecimiento del juicio diagnóstico.

(2) Desde las observaciones de Haller, hasta el año 1832, en que Leuret y Mitivie hicieron las suyas en la Salitrería y en el Colegio de Alfort al mismo tiempo, se venía admitiendo, en conformidad con la opinión de aquel gran fisiólogo, que el número de pulsaciones disminuía gradualmente desde el nacimiento, hasta la vejez más avanzada. Se creía que durante el primer año de la vida había 140 pulsaciones por minuto, 100 durante el segundo año, 80 en la pubertad, 70 en los adultos, 60 en los ancianos y 50 en las personas que llegaban á una edad en extremo avanzada. Pero, según hemos dado á entender, las observaciones de Leuret y Mitivie pusieron en duda la veracidad de estos datos, pues habiendo comparado el número de pulsaciones en 100 alumnos del Colegio de Alfort, jóvenes y robustos, y en 41 ancianos de Bicêtre, dedujeron que como término medio, latía el pulso 65 veces por minuto en los primeros y 72 veces en los segundos, de lo cual se infiere que no es más frecuente el pulso en los adultos que en los viejos, como antes se había creído. No obstante, hay que advertir que en ciertos viejos es el pulso muy raro, no llegando á latir la arteria en tales sujetos más que 40 ó 45 veces por minuto ; de consiguiente, podremos concluir, á imitación de Dechambre, diciendo que en la vejez ofrece el pulso grandes oscilaciones por lo que hace á su frecuencia, pero que ésta es de ordinario mayor que en los adultos. Tampoco se han confirmado las opiniones de Haller en lo relativo á la frecuencia de las pulsaciones en los niños, pues Gorham, fundado en 150 observaciones, ha obtenido los resultados siguientes : el primer día de la vida, 123 pulsaciones por minuto ; al fin de la primera semana, 128 ; de una semana á un mes, 135 ; de uno á cinco meses, 148 ; de cinco meses á dos años, 130 ; de dos á cuatro años, 112 ; de cuatro á diez años, 107. Resulta, pues, que la frecuencia del pulso aumenta desde el nacimiento hasta los cinco meses, y que después disminuye hasta los diez años, en cuya edad terminan las observaciones de aquel autor. En cuanto á la edad adulta, es indudable que el término medio de frecuencia se halla representado por unas 70 pulsaciones cada minuto.

La influencia del sexo en el número de los latidos arteriales sólo es evidente mientras dura la vida generatriz de la mujer. En esta época es algo más frecuente el pulso en la mujer que en el hombre. Una impresión moral viva precipita las pulsaciones, y el ejercicio violento ó muy prolongado determina el mismo efecto, por más que en ambos casos el fenómeno es pasajero. También se acelera el pulso por el trabajo de la digestión, y de aquí el nombre de *fiebre digestiva* con que se designa la expresada aceleración. Finalmente, el doctor Nick asegura que es más frecuente por las mañanas que por las tardes, y aunque ignoramos la causa de semejante variación, hemos creído oportuno consignarla en vista de las numerosas observaciones que dicho autor aduce para demostrar su exactitud.

No deben olvidarse estas *oscilaciones fisiológicas* del pulso, pues su noticia evitará el error de atribuirlas á un estado morboso.

está *frecuente*, y en condiciones opuestas le calificamos de *raro*. Para medir esta frecuencia, basta de ordinario la simple exploración, pues el observador ejercitado aprecia exactamente la mayor ó menor repetición de los latidos ; pero cuando no se tiene adquirida la suficiente práctica, ó cuando se desean reconocer pequeñas oscilaciones en la frecuencia, conviene servirse de un reloj que marque los segundos, y contar en su vista el número de pulsaciones que corresponden á un cuarto de minuto, repitiendo la observación en otro cuarto de minuto, por si en el primero se hubiera padecido alguna equivocación.

En cuanto á su *regularidad* ó *ritmo*, presenta el pulso las dos variedades de *regular* é *irregular*. En el primero, todos los latidos se encuentran separados por intervalos iguales, al paso que en el segundo son estos intervalos más cortos ó más largos cuando se comparan unas pulsaciones con otras. El pulso *arrítmico* ó irregular puede ser *intermitente* ó *intercadente*. Se llama intermitente cuando falta una pulsación, é intercadente cuando, por el contrario, se desliza una pulsación entre otras dos ; de lo cual resulta que en el primer caso, es doble el espacio que media entre una y otra pulsación, mientras que en el segundo dura tan sólo la mitad. El pulso llamado *dicroto* por Solano de Luque, y rebotante por Nihel, es el mismo intercadente, en el cual, estando la pulsación que se intercala muy próxima á la anterior, aparece como el redoble de

esta última y simula, por lo tanto, el rebote del martillo sobre el yunque. Las intermitencias é intercadencias pueden presentarse cada dos, tres ó cuatro pulsaciones, y aun por intervalos más largos, y cuando se observa cierta periodicidad regular en la aparición de estas arritmias ó irregularidades, se constituye el pulso *alorrítmico* ó de Sommerbrodt. Dos variedades principales ofrece el pulso alorrítmico: el *paradoxal*, en el que falta una pulsación al iniciarse cada movimiento inspiratorio, y el *bigeminado*, en el que cada dos pulsaciones se separan de las siguientes por un intervalo más largo.

La *igualdad* y *desigualdad* del pulso son caracteres que se aprecian comparando unas pulsaciones con otras. La regularidad se refiere á los intervalos, mientras que la igualdad corresponde á las condiciones de la pulsación; así se distinguen claramente estos dos estados del pulso, que suelen confundirse con frecuencia. Si al comparar unas pulsaciones con otras observamos que todas tienen los mismos caracteres de magnitud, velocidad y consistencia, decimos que el pulso es *igual*, pero

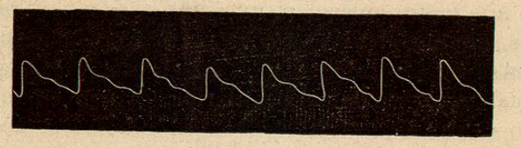

Fig. 59. — Trazado del pulso normal.

si difieren entre sí bajo todos ó alguno de estos conceptos, entonces se dice que es *desigual*. Son numerosas las divisiones que se han hecho del pulso desigual, limitándonos á mencionar las siguientes:

1.ª El pulso *alternado* ó *serrino* que marca una alternativa regular entre una pulsación fuerte y otra débil; 2.ª, el *intercurrente*, ó *interciden-te*, representado por dos pulsaciones iguales separadas por una más débil; 3.ª, el *coturnizante*, ó pulso análogo al canto de la perdiz, constituído porque las pulsaciones iguales se suceden en series de á tres; 4.ª, el *ascendente*, iniciado por pulsaciones débiles que van ganando fuerza creciente de un modo uniforme, debilitándose de pronto para reforzarse de nuevo; y 5.ª, el *miuro*, ó de *cola de ratón*, en el que, al contrario del precedente, van debilitándose la pulsaciones á partir de un latido fuerte.

Las precedentes variaciones morbosas del pulso, apreciables todas por medio de la sensación táctil, resultan mucho más precisas y determinativas cuando las representamos gráficamente en la *curva esfígmica* que traza el esfigmógrafo; revelando también este examen más exacto algunas variedades de la pulsación que indicaremos someramente. Se sabe, por el anterior estudio de los medios explorativos, que el *trazado normal del pulso* (fig. 59) lo representa una línea regularmente ondulada por ascensos y descensos, correspondiendo cada *ascenso* de la curva á un diástole arterial, ó sea al ingreso de sangre en el vaso, y cada *descenso*, ó línea descendente, al sístole ó contracción arterial. Una pulsación arterial completa, se representará, pues, por una línea de ascenso y otra de descenso, llamándose *cima*, ó cúspide, de la curva el punto de transición entre el fin de la línea de ascenso y el principio de la de descenso, y *base* de la curva el punto en que termina la línea de descenso al continuarse con el principio de la nueva línea de ascenso, que ya corresponde á la pulsación siguiente. De estas líneas, la ascendente es casi vertical y recta, mientras que la de descenso cae oblícuamente y ofrece tres pequeñas ondulaciones ó *ascensiones secundarias*, una media, más perceptible, que es la *ascensión secundaria por retroceso* (1), y dos más pequeñas, situadas una por encima y otra por debajo de la precedente, que se denominan *ascensiones secundarias por elasticidad* (2). En resumen, la *curva de una pulsación* consta de *línea de ascenso*, *cima*, *línea de descenso* con sus tres ascensiones secundarias, y *base* ó término de la curva; siendo varias de estas curvas continuadas directamente las que constituyen un *total trazado esfígmico*. Ahora bien, cuando en la línea descendente de la curva faltan las tres ascensiones secundarias, el pulso se llama *monócroto*; el hecho de existir estas ascensiones se denomina *catacrotismo*, y nada tiene ello de anormal, pues ya sabemos existen tres ascensiones secundarias en el estado fisiolósico; pero cuando en vez de estas tres ascensiones, hay sólo dos, quedando la línea descendente dividida en tres segmentos, se constituye el pulso *catatricroto*; si hay una sola ascensión se le denomina *catadicroto*, y si hay tres elevaciones, que dividen la línea descendente en cuatro segmentos, como ocurre en el pulso normal, se le llama *catacuatricroto*. En oposición al catacrotismo, tenemos el *anacrotismo*, representado por ofrecer una ó varias ondulaciones, ó elevaciones secundarias, la línea ascendente que sabemos es recta, ó de trazado contínuo en el pulso normal. El pulso *catadicroto*, en el que se marque mucho la única elevación secundaria, que es la de retroceso, corresponde al antiguo pulso *dicroto* de Solano de Luque.

Valor diagnóstico del examen del pulso.

Se ha exagerado tanto la significación diagnóstica del estado del pulso, que es muy justificable la reacción operada sobre este punto en la actualidad. La escuela esfigmológica considera que la exploración de las pulsaciones es suficiente para llegar al conocimiento del sitio y naturaleza de la mayor parte de los estados morbosos, sin necesidad de recurrir al examen de los demás aparatos orgánicos. Así, un pulso con determinados caracteres, indicaría que la enfermedad tiene su asiento

(1) Esta ascensión secundaria es originada por la onda sanguínea que proviene de la obstrucción de las válvulas sigmóideas aórticas; lo cual determina una nueva oleada centrífuga subsiguiente al sístole ventricular.

(2) Son debidas las ascensiones por elasticidad á las ondulaciones secundarias de la arteria al contraerse y ejercitar su reacción elástica durante el sístole del vaso.

en éste ó en el otro órgano, nos advertiría su grado de intensidad, y hasta nos daría á conocer su terminación favorable ó adversa, pues en concepto de aquella escuela hay pulsos críticos y no críticos, según que anuncian ó no la aparición de evacuaciones con las cuales coincide el alivio de los enfermos. Si no bastara lo expuesto para demostrar la exageración de semejantes opiniones, recordaríamos que dentro de la clase de los pulsos críticos se han descrito una infinidad de variedades, asignando cada una de ellas á la evacuación crítica de los distintos puntos de la economía; había, pues, un pulso crítico nasal, otro gutural, pectoral, rectal, estomacal, uterino, etc., según el punto por donde se verifica la indicada evacuación. La opinión unánime de todos los prácticos que no están dominados por el espíritu sistemático de esta escuela, se ha pronunciado contra el valor absoluto del arte esfígmico en el diagnóstico de las enfermedades, sin desconocer por eso que la exploración del pulso es siempre de bastante utilidad clínica, pero á condición de asociarla á los demás síntomas de estado morboso.

Es muy raro que en la práctica se presenten aislados los caracteres del pulso, tal y como nosotros los acabamos de describir, siendo mucho más común observar lo que llamaron los antiguos pulsos *compuestos*; es decir, combinaciones de dos ó más de aquellos caracteres, las cuales forman otros tantos pulsos, como, por ejemplo, *frecuente* y *débil*, *veloz* y *duro*, *intermitente* y *desigual*, etc. El pulso es *frecuente* y *veloz*; 1.°, en las pirexias; 2.°, en el colapso, siendo además entonces débil, é indicando la depresión de fuerzas; 3.°, en ciertas neurosis cardíacas, como la estenocardia ó angina de pecho, las palpitaciones nerviosas, la enfermedad de Basedow, etc., siendo en tales casos la frecuencia accesional, ó separada por intervalos de frecuencia normal; 4.°, en la parálisis del pneumogástrico, que, como se sabe, es nervio moderador de las contracciones cardíacas; y 5.°, en todos los casos de obstáculos á la circulación de las arterias. Por el contrario, es *raro* y con frecuencia *lento*; 1.°, en todas las degeneraciones del músculo cardíaco; 2.°, en la ictericia; 3.°, en la estenosis del orificio aórtico, como consecuencia de la anemia de las coronarias y del miocardio; 4.°, en la disminución brusca de la presión intra-arterial, como ocurre después de las sangrías, hemorragias, evacuación de líquidos pleuríticos ó peritoneales, etc.; 5.°, en algunas enfermedades encefálicas, como los tumores del cerebro, el hidrocéfalo, las apoplejías cerebrales y primer período de la meningitis basilar; y 6.°, en la inanición, después de las crisis en las pirexias agudas y durante la agonía. Las *arritmias* y *alorritmias* del pulso, así como sus *desigualdades*, corresponden; 1.°, á las lesiones orgánicas del miocardio y de las válvulas y orificios cardíacos; 2.°, á las necrosis en general, si bien ofreciendo entonces un carácter pasajero; y 3.°, á las nosohemias y pirexias, en las que suele observarse la variedad del pulso dícroto. La *dureza* y *amplitud* mayor del pulso corresponde, con especialidad, á la hipertrofia del ventrículo izquierdo. Sin grande aumento en la frecuencia, el pulso es *veloz*, *rápido* ó *saltador* en la insuficiencia aórtica, y, por el contrario, aparece tardo, ó de expansión progresiva, en la estrechez aórtica, pues por esta estenosis resulta más prolongado el diástole arterial. Por último, la ataxia ó perturbación inervadora, que provocan muchas infecciones graves, crea desigualdades y arritmias del pulso muy acentuadas.

En cuanto á la significación diagnóstica de los anacrotismos y catacrotismos, que sólo son exactamente apreciables por el esfimógrafo, nos limitaremos á los siguientes datos para no invadir el terreno de las patologías especiales. El anacrotismo se observa en la enfermedad de Bright, aneurisma aórtico y esclerosis arterial, y se explica porque prolongándose el acceso de sangre al vaso ofrece dos ondas ó sacudidas su diástole. En el catacrotismo, observamos que cuando aumenta la elevación de retroceso disminuyen las de elasticidad y viceversa; por ello, en las lesiones que comprometen la elasticidad de las paredes arteriales, menguando, en consecuencia, la tensión de éstas, se acentua la elevación de retroceso y casi se anulan las de elasticidad, como ocurre en los viejos y por la acción del nitrito de amilo y de la pilocarpina. Al contrario, en las enfermedades que aumentan la tensión vascular, como el cólico de plomo, se acentuan las ascensiones de elasticidad y disminuye ó desaparece la de retroceso, siendo entonces el pulso raro, y sobre todo, lento. En las pirexias, apenas se percibe más que la elevación de retroceso, muy acentuada, siendo esta la variedad de pulso llamada *catadícroto* ó dícroto de los antiguos, y debiéndose el fenómeno á que realmente en los estados febriles disminuye la tensión de la pared arterial con lo cual coincide la velocidad y frecuencia del pulso en la mayoría de los casos. Finalmente, todas las desigualdades é irregularidades del pulso, con especialidad las arritmias y alorritmias que casi siempre acompañan á las lesiones cardíacas, son mucho más apreciables en el trazado esfígmico que por la sensación táctil, y así resultan en éste muy evidentes los pulsos paradoxal, bigeminado, intercidente, miuro, etc.

Una de las principales circunstancias que modifican las indicaciones terapéuticas es el estado de las fuerzas del paciente, y dicha condición puede también apreciarse mediante el examen del pulso. Cuando éste es pequeño é irregular, indica la perversión de las fuerzas orgánicas; el frecuente, duro y grande, su aumento; el pequeño, blando y frecuente, su disminución; y el frecuente, duro y pequeño suele depender de la opresión de fuerzas, sobre todo, cuando las evacuaciones sanguíneas lo desarrollan, convirtiéndolo en grande de pequeño que antes era (1).

(1) También pueden sacarse del examen del pulso algunos datos de bastante importancia para el pronóstico de las enfermedades. Cuando se reconocen más de 140 pulsaciones por minuto en el adulto, ó más de 180 en el niño, basta este aumento de frecuencia para inspirar serios cuidados. Por más que los síntomas desarrollados por una dolencia hayan disminuído considerablemente, no pronosticaremos de una manera favorable si el pulso continúa muy frecuente, pues la falta de armonía entre la declinación de unos fenómenos morbosos y la de otros fue ya señalada por Hipócrates como un indicio de gravedad. Hay no obstante, algunos casos en los cuales la celeridad de las pulsaciones, coincidiendo con la