sinage seront aussi d'un grand secours, et, en vous montrant les organes comprimés par la poche anévrysmale, ils vous indiquent aussi le siège et l'étendue de cette dernière.

Tels sont, messieurs, le manuel opératoire et les indications de l'électropuncture. Je vous ai dit que je me propose d'appliquer cette opération sur un malade du service; dans la prochaine leçon j'examinerai devant vous les conditions que présente cet homme et les chances que nous avons d'améliorer son état.

du tronc brachio-céphalique et un anévrysme de la portion thoracique de l'artère sous-clavière droite.

Pour établir ce diagnostic différentiel, si important au point de vue de l'intervention chirurgicale, on pourra tenir compte des considérations suivantes : si l'anévrysme siège sur le tronc brachio-céphalique, tronc commun à la carotide et à la sous-clavière, le retard exagéré du pouls s'observera *sur chacune des deux artères*, à égale distance du cœur. Si l'anévrysme occupe la partie profonde de la sous-clavière, le retard exagéré du pouls ne sera constaté que sur le trajet des artères du membre supérieur; le pouls carotidien conservera son retard normal sur le début de la systole cardiaque (*Journal d'anatomie et de physiologie*, t. XIV, avril 1878).

TROISIÈME LEÇON

TRAITEMENT DES ANÉVRYSMES DE L'AORTE PAR L'ÉLECTRLOYSE

SOMMAIRE. — Observations de malades traités par l'électrolyse. — Résultats donnés par cette méthode. — Perfectionnements et modifications apportés au manuel opératoire.

Messieurs, dans la dernière leçon, je vous ai énuméré les règles qu'il faut suivre dans l'application de l'électrolyse au traitement des anévrysmes de l'aorte, et je vous disais en terminant que je me proposais d'appliquer cette méthode sur un malade du service. C'est l'exposé de ce fait que je veux mettre aujourd'hui sous vos yeux avec les considérations qui résultent de cette opération.

Histoire d'un cas d'anévrysme.

Le malade que j'avais à opérer était couché salle Saint-Lazare, lit n° 9; c'était un homme de trente-six ans, arrivé depuis peu de Montevideo, qu'il avait habité dix ans; il y a deux ans, cet homme avait été atteint, sans cause appréciable d'une douleur au côté droit de la poitrine, puis avait remarqué en ce point une voussure très prononcée; en même temps la voix devint sourde et il y eut de la difficulté à avaler. En présence de ces symptômes, les médecins de Montevideo diagnostiquèrent un anévrysme de l'aorte, et le 12 janvier 1877 notre homme quitta cette ville pour arriver le 7 février à Bordeaux, où il entrait dans le service du docteur Burguet, qui constate l'exactitude du diagnostic porté par les médecins de Montevideo et traite le malade par la glace et l'iodure de potassium. Sous l'influence du traitement, il se produisit une légère amélioration; mais il survint un de ces accidents

que je vous signalais dans la précédente leçon, à propos des applications refrigérantes sur la poche anévrysmale, c'est-à-dire une bronchite assez intense pour faire cesser l'emploi de la glace. Le malade quitte alors Bordeaux, vient à Paris et entre dans notre service le 17 mars 1877.

Nous constatons une poche anévrysmale non douteuse, existant du côté droit de la poitrine, au niveau des deuxième, troisème et quatrième espaces intercostaux de ce côté ; en ce point la tumeur faisait saillie évidente où l'on percevait des battements expansifs isochrones à ceux du cœur. Les trois tracés suivants pris sur la tumeur, soit avec le cardiographe, soit avec le sphygmographe, vous montrent l'étendue de ces battements.

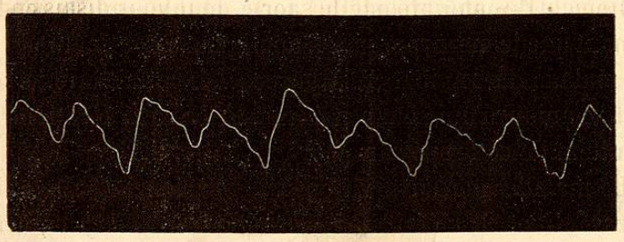

Fig. 1. — Tracé pris sur la tumeur, avec le sphygmographe, dans le quatrième espace intercostal.



Fig. 2. — Tracé pris sur la tumeur, avec le cardiographe, dans le troisième espace intercostal.

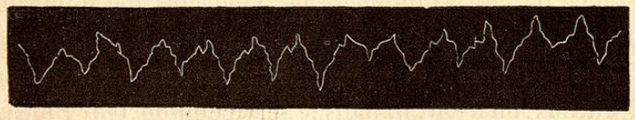

Fig. 3. — Tracé pris sur la tumeur, avec le cardiographe, dans le quatrième espace intercostal.

A la percussion cette tumeur présentait une matité qui se continuait avec celle du foie ; à l'auscultation, on percevait un bruit de souffle double paraissant avoir son maximum

d'intensité à 1 centimètre du bord droit du sternum. Du côté du cœur et de l'aorte, un bruit de souffle net au deuxième temps indiquait l'existence d'une insuffisance aortique, et ce fait était confirmé par le tracé du pouls, qui révélait les caractères assignés à l'insuffisance.

Dans la leçon précédente, j'ai insisté pour vous montrer la nécessité d'un diagnostic exact avant de procéder à l'application de l'électrolyse ; aussi, bien qu'il n'y eût pas d'hésitation pour moi, ai-je eu recours aux lumières de mon collègue et ami Constantin Paul, qui apporte, comme vous le savez, une précision si minutieuse dans la technique des maladies du cœur, pour m'aider à délimiter d'une façon très précise cette poche anévrysmale.

Grace à l'emploi du stéthoscope double, grâce aussi à l'emploi du sphygmomètre à colonne liquide, qui permit de

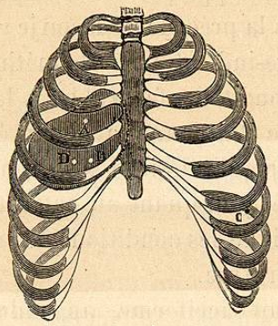

Fig. 4.

constater que les battements de la tumeur et ceux du cœur alternaient entre eux, grâce à la percussion faite méthodiquement, nous avons admis que chez notre malade il existait une tumeur anévrysmale de l'aorte ascendante, ayant probablement son point de départ au niveau de la portion extra-péricardique. La poche piriforme constituant l'anévrysme devait avoir son sommet au deuxième espace intercostal,

tandis que sa base, au contraire, siégeait au niveau de la face convexe du foie, qu'elle déprimait un peu. Cet anévrysme devait occuper le côté droit de l'aorte et s'étendre dans les troisième, quatrième et cinquième espaces intercostaux; il devait communiquer avec l'aorte par un orifice proche des valvules sigmoïdes, et que nous placions au niveau du troisième espace intercostal, à un centimètre du sternum. Le schéma que je mets sous vos yeux reproduit la configuration attribuée à cet anévrysme (1). Sur ce schéma sous voyez les lettres A, D, B, C : la lettre C indique le point où battait la pointe du cœur dans le sixième espace intercostal, en dehors de la ligne verticale abaissée du mamelon; les lettres A, D, B indiquent d'une façon précise les points où ont pénétré les aiguilles à électropuncture.

En présence de ce diagnostic, nous avions à nous demander si c'était le cas d'appliquer l'électropuncture. Vous vous rappelez que dans la précédente leçon je vous ai tracé les indications et contre-indications de la méthode. Notre homme présentait-il les conditions favorables à la réussite de l'opération? Le malade était jeune, avait un état général excellent, et, si j'ajoute qu'il désirait ardemment l'opération, je vous aurai montré que, quant au patient, il présentait au moral et au physique les conditions les meilleures pour la réussite de l'électrolyse.

L'anévrysme était sacciforme, appendu à l'aorte, ne formait pas une tumeur secondaire volumineuse, et la saillie externe n'indiquait pas une altération très profonde des cartilages et des côtes; le système artériel était en bon état; une condition, une seule, était défavorable : l'existence de l'insuffisance aortique, et on pouvait prévoir que, quels que fussent les avantages obtenus par l'électropuncture, il resterait toujours du côté des valvules sigmoïdes une lésion que nous serions impuissants à traiter. Aussi, faisant la balance du

pour et du contre, en présence de la marche rapide de la tumeur, de la douleur incessante éprouvée par le malade, douleur qui l'empêchait de dormir et de garder une position possible dans le lit, en présence aussi des battements de la tumeur et de son siège, nous nous sommes décidés, vous le savez, à pratiquer l'électrolyse le 14 juin.

Vous vous rappelez l'opération et comment elle fut pratiquée. Je suivis les préceptes indiqués dans la dernière leçon, c'est-à-dire que je plongeai dans la tumeur trois aiguilles à électropuncture, aiguilles de fer doux recouvertes à leur partie supérieure d'un enduit protecteur. Ces aiguilles furent appliquées, une dans le troisième espace intercostal, du côté droit, à 3 centimètres du bord du sternum; les deux autres furent placées dans le troisième espace intercostal, l'une à 3 centimètres du bord du sternum, l'autre à 1 centimètre plus loin. Nous fîmes passer le courant d'une pile de Gaiffe à travers ces aiguilles : nous ne nous servions, bien entendu, que du courant positif; le pôle négatif, représenté par une plaque métallique recouverte de peau de chamois maintenue humide, était appliqué sur le côté droit du thorax.

La pénétration des aiguilles fut pénible, et, lors du passage du courant, le malade éprouva une douleur assez vive au niveau des piqûres. Pendant cinq minutes le pôle positif fut appliqué à chaque aiguille et on renouvela cette opération une seconde fois, de façon que chacune reçût le passage du courant pendant dix minutes; puis les aiguilles furent retirées.

J'avoue que cette partie de l'opération ne se fît pas sans une certaine émotion que vous devez comprendre; je redoutais, en effet, qu'une hémorrhagie ne se produisît par ces ouvertures; il n'en fut rien; aucun écoulement de sang ne se fit, et il ne resta plus de l'opératiou qu'une très fine eschare au niveau des piqûres. De la glace fut appliquée sur la tu-

meur et, dès le lendemain, notre malade éprouvait un réel soulagement, les battements étaient moins forts, la douleur était moindre, et il avait pu rester couché sans éprouver ces phénomènes douloureux qui empêchaient autrefois tout décubitus dorsal. Dans les jours suivants, le mieux s'accentua davantage ; à la main, on percevait moins nettement les pulsations de la tumeur, et tout faisait prévoir qu'un caillot s'était formé dans la poche anévrysmale.

Nous avons alors, toujours d'après les principes de Ciniselli, renouvelé l'opération le mercredi 11 juillet, près d'un mois après la première tentative. Cette fois nous avons plongé les trois aiguilles dans le quatrième espace intercostal ; la première à 1 centimètre du sternum, et les autres à la distance de 1 centimètre l'une et l'autre, le courant positif toujours seul appliqué pendant dix minutes en deux fois sur chaque aiguille, et le pôle négatif placé sur la paroi du thorax.

Le malade supporta bien cette opération, et, les jours suivants, nous trouvâmes de nouveau une diminution plus notable dans les battements. Mais déjà, lors de cette dernière opération, on pouvait constater certains signes qui montraient que le cœur, qui jusque-là avait suffi à sa tâche, commençait à ne plus compenser les troubles mécaniques déterminés par l'insuffisance aortique. Le foie était augmenté de volume et il existait un léger état subictérique des conjonctives, de l'œdème aux malléoles. Ces symptômes ne firent que s'aggraver, et nous vîmes se dérouler rapidement les signes caractérisant l'insuffisance du muscle cardiaque.

Du côté de la tumeur, l'amélioration ne se ralentit pas, et malgré l'asystolie graduelle qui se produisait, jamais on ne constata d'augmentation dans les battements de l'anévrysme. L'état de cachexie cardiaque s'aggrava, et, malgré les

toniques du cœur et un traitement énergique, le malade succomba le 27 août (1).

L'autopsie, vous le pensez bien, présentait un haut intérêt, et nous avons conservé par des dessins spéciaux et par une pièce sèche, remarquablement préparée par notre collègue B. Anger, les dispositions particulières de cette poche anévrysmale. Lorsqu'on compare cette pièce et ces dessins au schéma tracé par C. Paul, on voit qu'il y a concordance absolue, pour ainsi dire mathématique, entre les lésions nécroscopiques constatées et les limites que nous avions,

(1) Voici les résultats de l'autopsie : On constate un œdème considérable de toute la partie inférieure du tronc ; l'ouverture des différentes cavités montre du côté de l'abdomen un épanchement notable de sérosité, et une augmentation très considérable du volume du foie, qui présente une congestion très marquée ; les reins sont augmentés de volume et congestionnés ; du côté du thorax, on trouve un léger épanchement dans le côté gauche de la poitrine ; à droite, le poumon est très adhérent à la paroi costale et présente une congestion intense. La dissection de l'aorte et du cœur, faite par sa partie postérieure et en conservant intacte toute la surface antérieure du thorax, montre qu'il existe d'abord une hypertrophie considérable du cœur avec dilatation des orifices ; puis, au moment où l'aorte sort du péricarde, et sans pouvoir préciser exactement à causes des adhérences produites, si l'anévrysme est au-dessus ou au-dessous de l'attache du péricarde, on constate qu'il existe, dans la première portion ascendante de l'aorte, une poche qui occupe le côté droit du sternum, recouvrant les troisième, quatrième et cinquième espaces intercostaux. Cette tumeur est pyriforme, sa base repose sur le diaphragme ; elle présente les dimensions suivantes : elle a, dans son diamètre antéro-postérieur 0,075 ; le diamètre transversal, à la base, est de 0,105 : son diamètre transversal au sommet, est de 0,015 ; sa hauteur est de 0,100. Cette poche, lorsqu'elle est ouverte à sa partie postérieure, montre qu'elle communique par un orifice circulaire et régulier, placé au-dessus des valvules sigmoïdes, avec l'aorte ; que, de plus, cette poche n'a de paroi propre qu'à sa partie postérieure, la face antérieure étant constituée par la paroi thoracique elle-même. Du sang liquide occupe la tumeur, sauf à la partie antérieure, où existe un caillot résistant de 1 centimètre d'épaisseur, adhérent à la partie antérieure du thorax, et protégeant ainsi les espaces intercostaux et les cartilages, qui commencent à subir une altération très notable. Le poumon droit est adhérent à cette poche et double cette paroi.

L'examen de l'orifice aortique montre qu'il est dilaté et que ses valvules sont complètement insuffisantes. L'examen des nerfs en rapport avec la tumeur n'a pu être fait.

pendant la vie, assignés à la poche anévrysmale. Jamais diagnostic ne fut plus exact et plus précis, et on ne saurait trop insister sur ce point pour montrer combien, avec les moyens d'investigation modernes, nous pouvons limiter ces poches et en connaître l'étendue.

Mais cette confirmation du diagnostic, qui montrait que nous avions bien affaire à une poche anévrysmale piriforme, dont l'ouverture correspondait au troisième espace intercostal, à proximité de l'orifice aortique, et avait déterminé, comme c'est la règle, une insuffisance de ce dernier, cet examen qui de plus faisait voir la dilatation du cœur et sa dégénérescence graisseuse ne suffisait pas, il fallait encore savoir ce qu'avait produit l'électrolyse dans ce cas. On remarqua alors que cette tumeur, qui n'avait d'autre paroi antérieure que la paroi thoracique elle-même, contenait un caillot résistant, ayant 1 centimètre d'épaisseur, adhérent à la partie antérieure du thorax et protégeant ainsi les espaces intercostaux et les cartilages, qui commençaient à subir une altération très notable.

Ces résultats méritent de fixer notre attention, et, malgré la mort du malade et l'insuccès relatif de la méthode, nous avons pensé que l'électrolyse devait cependant entrer dans la pratique courante de la cure des anévrysmes de l'aorte. Ce caillot ainsi formé, et que nous retrouvons protégeant la paroi antérieure de la poitrine, était la cause de l'amélioration constatée pendant la vie; il nous prouvait qu'il était possible de protéger ainsi les parties avoisinantes du choc incessant du sang et d'arrêter la poche dans son développement. Ces caillots montraient encore que, dans une poche moins volumineuse, il serait possible d'obtenir par ce moyen une coagulation complète et durable de l'anévrysme.

Je sais bien que, même en admettant la transformation

du sac liquide en sac solide, on n'a pas absolument guéri le malade, et que cette tumeur même solide, appendue à l'aorte, doit modifier dans une certaine mesure les conditions hydrauliques du vaisseau ; mais le résultat obtenu est cependant considérable et peut permettre à un individu de vivre longtemps, en diminuant les chances d'une rupture vasculaire pour ainsi dire fatale.

Il me paraît intéressant de comparer le résultat obtenu avec ceux que mes prédécesseurs dans cette voie ont déjà recueillis par cette méthode, et je ne le saurais mieux faire que de mettre sous vos yeux la statistique si complète qui a été publiée dans le remarquable article de Petit sur la galvanopuncture. Cette statistique, la plus considérable qui ait été faite jusqu'ici, porte sur 114 cas. Ces 114 cas traités par l'électropuncture ont donné les résultats suivants (1) : 69 malades ont été améliorés, 38 sont morts sans amélioration notable, et dans 7 cas, les résultats ont été douteux ; quand

(1) Voici d'ailleurs comment se divisent les cas d'amélioration, d'après Petit (*a*) :

1 mois et plus	4 cas.
2 mois	5 —
3 mois	5 —
4 mois	5 —
6 mois	4 —
7 mois	5 —
8 mois	5 —
9 mois et plus	2 —
1 an et plus	4 —
13 mois	1 —
Plus de 15 mois	1 —
— 16 mois	1 —
— 17 mois	2 —
— 22 mois	1 —
— 28 mois	1 —
— 3 ans	1 —
— 4 ans	1 —
— 5 ans	1 —

Le docteur Petit a montré aussi que l'avantage que l'on retirait de l'électrolyse était d'autant plus grand que l'on pouvait opérer avant la production de la tumeur externe. — Voici en effet les résultats constatés :

I. *Anévrysme sans tumeur externe* 41 *cas.*

a. Amélioration	30.73 %
b. Pas d'amélieration	7.00 —
c. Résultat douteux	2.00 —
d. Résultat nul	1.00 —

II. *Anévrysme avec tumeur externe* 70 *cas.*

a. Amélioration	36.34 %
b. Pas d'amélioration notable	31.00 —
c. Résultat douteux	2.00 —
d. Résultat nul	1.00 —

(*a*) Petit, ar. GALVANOPUNCTURE *du Diction. encyclopédique.*