CHAPITRE IV

OVULATION ET MENSTRUATION.

L'évolution des vésicules de de Graaf, ou ovulation, provoque et tient sous sa dépendance un autre phénomène physiologique, la menstruation. L'ovulation et la menstruation sont donc intimement liées et doivent être étudiées l'une après l'autre.

ARTICLE PREMIER

MODIFICATIONS QUE SUBISSENT LES VÉSICULES OVARIENNES

Jusqu'à l'âge de la puberté, les vésicules de de Graaf sont peu volumineuses ; mais, à cette époque, quelques-unes, au nombre de 15 à 20, semblent plus avancées que les autres, augmentent de volume et proéminent sur la surface extérieure de l'ovaire. Parmi ces dernières, il en est une sur qui, au moment où la jeune fille devient nubile, semble se concentrer un surcroît de vitalité. On la voit, en effet, s'hypertrophier notablement et venir former une saillie à la surface de l'ovaire, celle-ci se prononcer de plus en plus, de telle sorte qu'après quelques jours elle constitue une tumeur du volume d'une cerise et même d'une petite noix surajoutée à la surface ovarienne.

Cette augmentation considérable de volume est due à ce que le liquide que contient la vésicule, surabondamment secrété, en distend de plus en plus les parois. A mesure que ce développement fait des progrès, les parois de la vésicule s'amincissent ; les vaisseaux qui les parcourent, comprimés par l'effet de la dilatation, perdent de leur volume, s'oblitèrent et s'atrophient, surtout dans le point culminant, où la résistance est moins puissante. Enfin, parvenue au terme de son accroissement, la capsule ovarienne semble demeurer stationnaire, jusqu'au moment où une surexcitation, provoquée, soit par la maturité de l'œuf, soit par le rapprochement des sexes, vient en déterminer la rupture (Coste). Alors les parois de la vésicule, quoi-

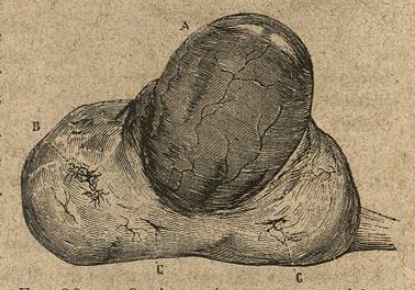

Fig. 33 — Ovaire présentant une vésicule de de Graaf à son plus grand développement, et peu de temps avant sa rupture (1).

A. Vésicule hypertrophiée (dessinée d'après nature et avec son volume réel).
B, C, C. Cicatrices rayonnées provenant d'anciennes cicatrices rompues.

(1) Cette figure, empruntée à M. Raciborski, est la copie exacte d'une pièce qu'il a eu la bonté de me montrer. Mais depuis cette époque (1843), je n'ai jamais eu l'occasion de rencontrer une vésicule aussi énormément développée, et je suis disposé à croire que cet énorme développement est un fait pathologique.

que de plus en plus distendues, commencent à devenir un peu moins diaphanes à cause de l'hémorrhagie qui a lieu. Celle-ci se borne quelquefois à produire de petites extravasations sanguines sur les parois de la vésicule intacte, et plus souvent un véritable épanchement dans l'intérieur de la cavité. Le sang qui s'épanche, le liquide surabondamment sécrété, affluent dans sa cavité et augmentent encore la distension des parois. Cette distension est portée si loin, qu'une déchirure est imminente, et l'on commence à distinguer, à l'endroit le plus saillant de la tumeur, le point où elle va avoir lieu. Ce point est marqué ordinairement par une petite tache rougeâtre de quelques millimètres d'étendue, produite par une forte injection, ou même par un petit épanchement de sang dans l'épaisseur de la tunique de la vésicule (Raciborski). Ces parois amincies cèdent enfin et se déchirent peu à peu. La membrane propre à la vésicule cède la première, et après elle le feuillet péritonéal. A la suite de cette rupture, l'œuf est expulsé ; entraînant avec lui une partie du liquide granuleux renfermé dans la vésicule, il s'engage dans la trompe, dont le pavillon est venu le saisir, et parcourt tout le canal pour arriver plus tard dans la cavité utérine.

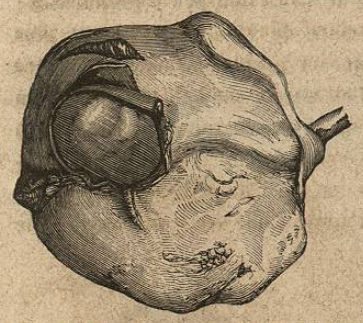

Fig. 34. — Ovaire avec la vésicule rompue et le caillot volumineux qui remplit sa cavité. (Dessiné d'après nature.)

Les parois du follicule s'affaissent sur elles-mêmes, après cette déchirure, et sa cavité est remplie d'une petite quantité de sang liquide ou coagulé suivant l'époque à laquelle on en fait l'examen.

Peu à peu les parois de la vésicule déchirée se contractent ; le caillot, qui parfois offrait d'abord le volume d'une petite cerise, est petit à petit résorbé ; la cavité, d'abord très-spacieuse, diminue ; les bords de la déchirure se rapprochent, quelquefois même se cicatrisent, et tout rentre dans l'ordre.

L'évolution que nous venons de décrire, et qui se termine par la crevasse d'une vésicule et l'expulsion spontanée de l'ovule, n'est point un fait isolé, mais réveille au contraire dans le reste de l'appareil génital et dans tout l'organisme de la femme de nombreuses sympathies. Examinons d'abord les organes génitaux et les modifications qu'ils subissent avant, pendant et après cette évolution.

L'*ovaire*, auquel appartient la vésicule hypertrophiée, est notablement augmenté de volume. Il offre une coloration rouge très-prononcée, et son appareil vasculaire est singulièrement congestionné.

La *trompe* elle-même participe à cette congestion ; elle est souvent d'un rouge violet, surtout au pavillon, qui conserve un reflet velouté, et douée à cette époque d'un éréthisme tout particulier, elle vient appliquer son extrémité flottante sur l'ovaire pour saisir l'ovule et le diriger dans son pavillon.

Quant à la *matrice*, elle offre des modifications si importantes, qu'avant la

découverte de la ponte spontanée, on l'a considérée à tort comme jouant le principal rôle dans les phénomènes que nous allons étudier. Les beaux travaux de M. Coste auxquels j'ai tant emprunté pour la rédaction de ce chapitre, me fourniront encore les principaux traits de la description qui va suivre.

Pendant que la vésicule ovarienne devient ainsi le siége de cette rapide évolution, l'appareil vasculaire de la matrice se développe et s'injecte d'une manière inusitée ; celui de la muqueuse, en particulier, forme à la surface de cette membrane, sous la fine lame d'épithélium qui le recouvre, un élégant réseau à mailles irrégulièrement losangiques, dont chacune encadre l'orifice de l'un des nombreux tubes glandulaires qui la constituent presque tout entière. Ce réseau est si riche, qu'il donne à la surface interne de la matrice une teinte violacée plus ou moins intense. Ces réseaux sont formés par des ramuscules veineux très-déliés. Les glandules utriculaires grandissent visiblement, et la portion musculaire de l'utérus, par suite de la congestion dont elle est le siége, prend plus d'extension, se colore plus vivement en rouge, devient plus spongieuse et plus souple. Le volume otal de l'organe est augmenté, le col est tuméfié, l'orifice plus étroit ; les lèvres du museau de tanche ont plus de chaleur, leur couleur est plus foncée.

La muqueuse utérine, grâce à ce développement considérable de ses vaisseaux, et surtout des glandules qui lui appartiennent, prend elle-même une épaisseur telle que, trop à l'étroit dans la cavité utérine, elle forme sur un très-grand nombre de sujets des plis ou des circonvolutions saillantes, molles, pressées, adossées les unes aux autres, de manière à ne laisser aucun vide dans la cavité utérine. M. Coste possède plusieurs matrices dont la muqueuse a, dans certains points, jusqu'à 8 et 10 millimètres d'épaisseur : mais quelle que soit son hypertrophie, elle n'offre jamais les villosités flottantes que Baer et Weber ont cru y remarquer : en dehors de quelques cas pathologiques, elle ne présente jamais l'exsudation pseudo-membraneuse admise par presque tous les physiologistes (voyez *Membrane caduque*).

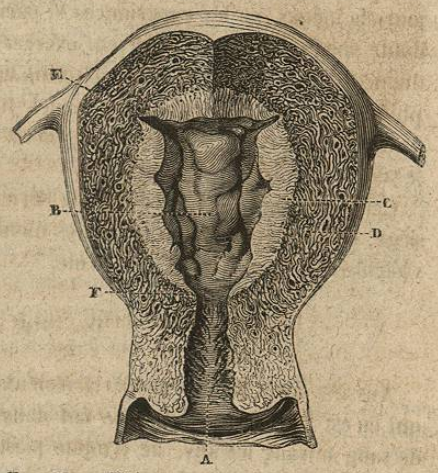

Fig. 35. — Utérus ouvert pour monter l'hypertrophie de la muqueuse à l'époque des règles.

A. Muqueuse du col.
B. Muqueuse du corps très-boursouflée.
C. Épaisseur de la coupe de la muqueuse.
D. Tissu propre.
E, F. Muqueuse diminuant d'épaisseur au niveau du col et au niveau de l'orifice des trompes.

Cette riche vascularisation de la muqueuse et la forte congestion sanguine dont tout l'organe est le siége s'accompagnent tout d'abord de l'exsudation de quelques gouttes de sang, qui, se mélangeant plus bas au mucus vaginal, devenu

lui-même plus abondant et plus fluide, lui communique une coloration d'abord rosée, puis légèrement rougeâtre. Après deux ou trois jours, un flot de sang, qui a sa principale source dans le réseau superficiel de la muqueuse, sort par le col et vient se mêler au produit de la sécrétion vaginale. L'écoulement se présente alors avec tous les caractères d'une hémorrhagie.

C'est très-certainement dans le réseau vasculaire superficiel de la muqueuse utérine que cette hémorrhagie a sa source principale, et sur des femmes mortes à cette époque on peut voir le sang transsuder à travers de petites gerçures microscopiques.

Cet écoulement continue avec les mêmes caractères pendant deux ou trois jours, quelquefois plus, quelquefois moins; puis la quantité de sang qui s'y trouve diminuant, il prend peu à peu les caractères muqueux et séreux propres à la sécrétion vaginale.

Il est impossible, dans l'état actuel de la science, de préciser d'une manière rigoureuse quel est, pendant la durée de l'écoulement sanguin, le moment auquel a lieu la rupture de la vésicule de de Graaf. Des autopsies, aujourd'hui assez nombreuses, permettent même de penser que ce moment n'est pas toujours le même, et les expériences si curieuses de M. Coste ne laissent aucun doute sur l'influence que peuvent exercer les excitations vénériennes : cette influence est telle, qu'elle peut déterminer la rupture d'une vésicule hypertrophiée, qui, sans rapprochement sexuel, fût restée intacte encore plusieurs jours. Toutefois on peut admettre qu'en général la crevasse de la vésicule s'opère dans le sderniers jours de l'écoulement.

Cette crevasse ne termine pas la série des phénomènes dont l'ovaire est le siége, et nous avons à dire quelques mots de ce que deviennent les parois de la vésicule après l'expulsion de l'ovule.

Des corps jaunes.

Aussitôt après la crevasse de la vésicule de de Graaf et l'expulsion de l'ovule qui en est la conséquence, il se fait dans la cavité laissée vide un épanchement de sang suivant les uns, de lymphe plastique suivant les autres; de plus, les parois jusqu'alors très-fortement distendues, se rétractent fortement sur la matière épanchée, et constituent avec cette dernière une masse plus ou moins compacte, qui présente, après un certain temps, une coloration jaune orangé. Cette dernière circonstance a fait donner à la tumeur dont il s'agit le nom de *corps jaune*, ou *corpus luteum*.

Considéré longtemps par presque tous les auteurs comme preuve irrécusable d'une conception antérieure, il est bien prouvé aujourd'hui qu'il peut se rencontrer chez une fille vierge, pourvu qu'elle ait déjà été réglée.

Des opinions très-diverses ont été émises sur le mode de formation du corps jaune, ainsi que sur l'époque précise à laquelle il commence à se développer. Suivant Robert Lee, la masse du corps jaune se forme extérieurement autour de la cavité vidée de la vésicule, et a par conséquent des connexions intimes

avec le stroma de l'ovaire. Cette opinion n'est pas admissible. Au dire de Baer et de Valentin, le corps jaune serait le résultat de l'hypertrophie, d'une sorte de boursouflement de la membrane de la vésicule, laquelle pousse des espèces de villosités vasculaires qui remplissent toute la cavité du follicule, à l'exception du point occupé par l'ovule. Dans cette dernière opinion, le développement du corps jaune contribuerait à la crevasse de la vésicule par la distension qu'il lui fait subir, et dès lors déterminerait la sortie de l'ovule en le refoulant petit à petit vers le point le plus aminci. Elle suppose que le *corpus luteum* est complétement développé quand s'opèrent la rupture vésiculaire et l'expulsion de l'ovule, ce qui me paraît inadmissible. Sur les pièces qu'a eu la bonté de me montrer M. Raciborski, j'ai pu en effet me convaincre du contraire. Chez une femme morte pendant l'écoulement des règles, j'ai pu constater la déchirure récente de la vésicule notablement hypertrophiée, et sa cavité ne renfermait cependant aucun corps jaune. Sa formation ne précède donc pas la rupture de la vésicule. M. Raciborski à son tour a cherché à donner l'explication des phénomènes consécutifs à cette rupture dans l'intéressant ouvrage qu'il a publié (*De la ponte périodique chez la femme et les mammifères*, 1844). Je crois faire chose utile que de consigner ses idées dans cet ouvrage.

Lorsqu'on examine les ovaires huit, dix ou douze jours après la cessation du flux menstruel, on trouve toujours sur une des surfaces de l'un de ces organes une légère tuméfaction arrondie, surmontée d'une tache rouge en forme d'ecchymose, offrant au centre une légère fente linéaire. Les bords de cette fente sont déjà presque toujours agglutinés, mais il est encore assez facile de les désunir à l'aide de tractions latérales. Si à cette époque on fend l'ovaire au niveau de l'endroit ecchymosé, on rencontre à l'intérieur une poche déjà plus petite que n'était la cavité de la vésicule avant la rupture, mais entièrement remplie d'un caillot de sang qui, mis dans l'alcool, prend la consistance d'un corps solide de nature spongieuse. Le volume du caillot égale ordinairement celui d'une moyenne cerise (voy. fig. 34). Ce caillot se laisse facilement enlever de la cavité. Les parois de la vésicule offrent, à cette période, une coloration jaune orangé qui disparaît dans l'esprit-de-vin. La surface de cette membrane est en même temps légèrement plissée et comme tomenteuse. Cependant les molécules les plus solubles du caillot sont résorbées ; alors a lieu une nouvelle rétraction de la tunique. Sans cesse obligée de suivre le retrait du caillot et de se mouler sur lui, elle forme de nouveau un certain nombre de plis qui finissent par adhérer les uns aux autres, et par diminuer ainsi la surface de la membrane; puis une nouvelle résorption des parties solubles, nouveau retrait de la tunique, nouvelle diminution de la cavité, et ainsi de suite; de telle sorte qu'au bout d'un mois il ne reste plus de la poche qui pouvait contenir une petite cerise, qu'une petite

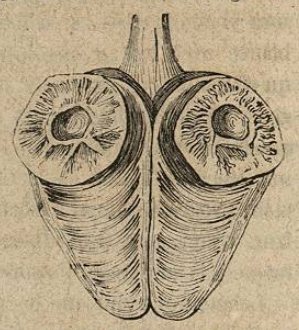

Fig. 36. — Ovaire fendu longitudinalement et montrant le corps jaune à un certain degré de son développement.