Fig. 1.

Fig. 2.

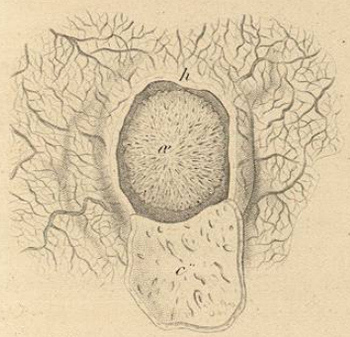

Fig. 3.

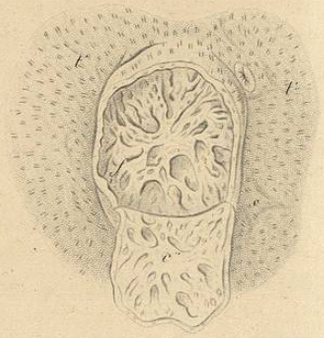

CHAMEROT ÉDITEUR.

EXPLICATION DE LA PLANCHE III.

Fig. 1. — Utérus au vingtième ou vingt-cinquième jour de l'état de gestation, réduit à la moitié de sa grandeur naturelle.

c,c. — Muqueuse utérine, avec sa riche vascularisation.

c'. — Portion de la muqueuse qui recouvre l'œuf.

x. — Petit espace circulaire autour duquel les vaisseaux venaient s'éteindre, et dont le centre offrait l'apparence d'un ombilic dont l'occlusion serait récente.

u,u. — Portion musculaire de l'utérus sur laquelle on voit la coupe d'une multitude de sinus veineux plus ou moins développés.

m,m. — Portion musculaire du col, se distinguant de celle du corps par l'absence de sinus veineux.

l. — Portion vaginale du col.

l'. — Glande de Naboth, énormément distendue.

q, q. — Ovaires. Celui de droite porte un corps jaune *g* fort développé, très-vasculaire à sa surface, au sommet duquel on voit, en *g'*, la cicatrice de l'ouverture par laquelle l'ovule s'est échappé.

t,t. — Trompes utérines.

p,p. — Pavillon des trompes.

Fig. 2. — Même pièce que la précédente, seulement une portion de la muqueuse utérine sous laquelle l'œuf était placé, a été incisée circulairement, et le lambeau qui résulte de cette incision a été renversé de manière à laisser voir sa face profonde ou ovulaire.

h. — Coupe de la muqueuse qui recouvre l'œuf, montrant l'épaisseur de cette muqueuse par rapport à celle de la portion qui tapisse le reste de la cavité de la matrice.

c''. — Face interne du lambeau de la muqueuse utérine (*caduque réfléchie*), qui recouvrait l'œuf.

æ. — Œuf dont la surface est complétement hérissée de villosités courtes, mais assez ramifiées, et baignant directement dans le sang.

Fig. 3. — Muqueuse utérine de la pièce représentée fig. 49, coupée au niveau du col et vue isolément. Le sang qui gorgeait ses vaisseaux s'étant écoulé par suite de son immersion dans l'eau alcoolisée, le réseau vasculaire dont elle était pourvue s'est évanoui, ce qui maintenant permet de voir que toute sa surface est criblée de petites ouvertures qui ne sont autre chose que les parties glandulaires que l'on remarque sur la muqueuse utérine à l'état de vacuité. La portion de la muqueuse utérine sous laquelle l'œuf était placé, ayant été incisée comme dans la figure précédente, on a de plus enlevé l'œuf de manière à laisser voir complétement les parois de la cavité dans laquelle il était renfermé.

f. — Loge dans laquelle l'œuf était renfermé, parsemée d'anfractuosités, de lacunes irrégulières, dans lesquelles étaient engagées les villosités choriales.

c''. — Face interne du lambeau de la muqueuse qui recouvrait l'œuf. On y voit les mêmes lacunes que dans le point opposé *f*, seulement elles sont moins nombreuses, moins grandes et moins accentuées.

s. — Coupe des sinus veineux de la muqueuse utérine.

l', l'. — Orifice interne des trompes, rendues visibles, ici, par le plus grand déploiement de la muqueuse utérine. Rien n'indique qu'elles aient jamais été oblitérées.

Description des trois parties de la caduque. — De ce qui précède, il résulte que la muqueuse utérine forme les différentes parties de la caduque en subissant l'évolution décrite plus haut. Pour mieux suivre cette métamorphose de la muqueuse utérine, nous décrirons successivement les trois parties de la caduque.

A. *Membrane intermédiaire ou utéro-éphichoriale.* — Quand, dans le premier mois et dans la première moitié du second mois, on examine, après avoir enlevé l'œuf, la cavité qu'il occupait, on aperçoit sur la muqueuse utérine, qui forme le fond de cette loge, une multitude de lacunes irrégulières, anfractueuses, plus ou moins grandes, plus ou moins profondes, dans lesquelles étaient engagées les villosités choriales (voy. pl. III, fig. 3). Ces lacunes, dans lesquelles s'ouvrent d'autres lacunes plus petites, et qui donnent à cette portion de la muqueuse l'aspect d'un tissu aréolaire, érectile, seraient dues, suivant M. Coste, à ce que les vaisseaux, plus hypertrophiés en ce point que partout ailleurs, seraient usés, corrodés par la végétation envahissante du chorion; de telle sorte que ces lacunes, communiquant directement avec les sinus veineux utérins sous-jacents, permettraient au sang maternel de s'épancher dans la cavité occupée par l'œuf, et d'être immédiatement en contact avec les villosités choriales.

La présence de l'œuf en ce point y détermine une hypertrophie très-considérable de tous les éléments de la muqueuse. Les villosités choriales correspondantes se développent aussi outre mesure, et le tout constitue un peu plus tard la masse placentaire (voy. *Placenta*).

B. La *caduque ovulaire*, ou *membrane épichoriale*, présente des aspects très-différents, suivant l'époque à laquelle on l'examine. Peu après sa formation complète, c'est-à-dire après l'oblitération de l'ombilic, elle ne diffère en rien de la muqueuse pariétale; elle offre à sa surface utérine la même coloration, la même épaisseur, la même richesse vasculaire, et est criblée comme elle des pertuis nombreux que présentent les orifices glandulaires. Si à la même époque on examine la face ovulaire de cet épichorion, on y remarque des lacunes, des cavités irrégulières, plus ou moins profondes, tout à fait semblables à celles que nous avons décrites sur le feuillet inter-utéro-placentaire, et dans lesquelles pénètrent également les villosités choriales de la portion de l'œuf couverte par ce lambeau (voy. pl. III, fig. 2 et 3). Mais à mesure que l'œuf se développe, il la soulève et tend à l'agrandir de plus en plus : aussi voit-on, dès la fin du premier mois, débuter à son centre le travail d'atrophie, qui, faisant disparaître les vaisseaux et les glandules dont elle était pourvue, va graduellement l'amincir (voy. pl. III, fig. 1). Soit, en effet, à cause de la distension qu'il subit, soit par suite de la pression que l'œuf, en se développant, exerce sur la partie la plus saillante, la portion centrale paraît, dans un petit espace circulaire, espace qui s'agrandit de plus en plus, privée de vaisseaux, tandis que tout le reste de la surface offre la même vascularisation que la muqueuse pariétale. Cette même portion centrale s'amincit en même temps beaucoup, tandis que la circonférence de cette membrane est encore d'une épaisseur considérable.

Cette oblitération des vaisseaux et cette atrophie des glandules gagnant toujours du centre à la circonférence, la membrane épichoriale diffère essentiellement au troisième mois de la muqueuse pariétale, et excepté sur les points voisins de l'endroit où elle se continue avec cette dernière, il n'est plus possible d'y voir ni orifices glandulaires ni vaisseaux.

Par suite de cette atrophie, s'effacent encore les lacunes que nous avons signalées à la face ovulaire, et ne trouvant plus dans cette membrane les éléments qu'ils y puisaient auparavant, les villosités choriales qui s'y enfonçaient deviennent des organes inutiles et s'atrophient comme elle.

A mesure que l'œuf se développe, il tend nécessairement à envahir la cavité de la matrice, et par conséquent à rapprocher de plus en plus l'épichorion de la muqueuse utérine. Vers la fin du troisième mois, ce développement est assez avancé pour qu'elles soient toutes les deux en contact. Un peu plus tard ce contact est si intime, qu'il est très-difficile de les isoler.

Je n'ai pas besoin de dire qu'ainsi dépouillée de ses vêtements vasculaires, la muqueuse ovulaire ne peut suffire à la distension que l'œuf lui fait subir qu'en perdant de plus en plus de son épaisseur, et qu'ainsi s'explique l'amincissement extrême de cette membrane sur des œufs avancés ou à terme. Mais après l'accouchement pourtant on la retrouve encore adhérant, soit au chorion, soit à la muqueuse pariétale.

C. La *caduque utérine* ou *pariétale* conserve à peu près jusqu'à la fin du second mois les caractères que nous avons décrits plus haut : mais, à partir de cette époque, son épaisseur commence à diminuer, et les plis nombreux et profonds qu'elle présentait commencent à s'effacer. Cette première période de la décroissance marche pourtant avec une très-grande lenteur; car, au quatrième mois encore l'état de la muqueuse est à peu près le même qu'aux époques menstruelles (Richard, *Thèse*).

Avec l'atrophie commence aussi la transformation de l'épithélium qui passe graduellement de la forme cylindrique à l'état pavimenteux. Aucun fait ne prouve que ce soient les cellules prismatiques qui, directement, prennent la forme pavimenteuse. Tout montre au contraire, dit M. Robin, qu'un certain temps après la fécondation, l'épithélium de la cavité du corps de l'utérus s'exfolie cellule par cellule pour ainsi dire, ou par petits lambeaux, puis celui qui le remplace est un épithélium pavimenteux. La métamorphose de l'épithélium a lieu sur la caduque ovulaire comme sur la caduque utérine, et quand ces deux membranes viennent s'appliquer l'une contre l'autre, leur adhérence a pour conséquence de faire rencontrer des cellules épithéliales dans l'épaisseur même de la caduque. La soudure des deux portions dites utérine et réfléchie est, en effet, si intime, que les deux feuillets n'en paraissent former qu'un au moment de l'accouchement.

Dès le quatrième mois la caduque utérine commence à perdre manifestement les caractères de vitalité énergique qu'elle avait eus jusqu'alors, et son aspect antérieur (état criblé, vascularisation) n'est plus le même; elle s'atrophie, s'amincit au point de ne plus avoir qu'un millimètre d'épaisseur au septième mois et moins encore à la fin de la grossesse; en même temps ses adhérences avec le tissu propre de la matrice se relâchent de plus en plus. Cette muqueuse qu'on

ne pouvait séparer des tissus sous-jacents, en est assez indépendante pour qu'on puisse l'isoler et en détacher des lambeaux assez étendus. Suivant M. Robin, cette facilité de séparation tiendrait surtout à ce que vers la fin du quatrième mois commence à se développer entre elle et le tissu musculaire une membrane très-mince d'abord, molle, homogène, et évidemment de formation nouvelle. Cette couche est la première trace de la muqueuse qui remplacera la caduque tombée après l'accouchement; elle s'épaissit peu à peu pendant la dernière moitié de la grossesse; elle tapisse la face interne de l'utérus, dont, par conséquent, les fibres musculaires ne restent pas à nu lorsque la caduque utérine, complétement décollée, est expulsée avec l'œuf après l'accouchement.

De la caduque au terme de la grossesse. — Au terme de la grossesse, la caduque est mince ; elle a un aspect couenneux, gris rosé, aréolaire et une surface irrégulière. Elle présente deux faces : la face externe est partout en rapport avec la paroi interne de l'utérus, maintenant recouverte par les premiers éléments de la nouvelle muqueuse en voie de régénération; par sa face interne elle adhère intimement au chorion. Au niveau du placenta elle se confond avec la face utérine de cet organe (voy. *Placenta*).

Au moment de la délivrance, il se fait une déchirure entre la muqueuse du corps et celle du col. Celle-ci ne tombe pas tandis que la muqueuse du corps devenue *caduque* est entraînée avec l'œuf dont elle forme l'enveloppe la plus extérieure. Elle est molle et facile à déchirer, quelquefois on trouve encore pleins de sang quelques-uns des vaisseaux qui la parcouraient pendant qu'elle adhérait à l'utérus, bien que, pour la plupart, ces vaisseaux soient oblitérés et atrophiés. En la raclant avec l'ongle on peut l'enlever par petits lambeaux; sa mollesse et son opacité la distinguent des autres enveloppes de l'œuf qui sont plus résistantes et transparentes

Quant à la muqueuse inter-utéro-placentaire, elle se dédouble pour ainsi dire en se déchirant en deux feuillets : le plus mince est entraîné par le placenta qu'il concourt à former (placenta maternel, voy. *Placenta*); le plus épais reste adhérent à l'utérus où il se confond bientôt avec la muqueuse de nouvelle formation développée sur les parties voisines. La muqueuse inter-utéro-placentaire ne tombe donc pas en totalité ; on ne trouve pas au-dessous d'elle une nouvelle muqueuse. C'est donc improprement qu'on la désigne sous le nom de *caduque*.

En prenant la muqueuse utérine dans sa totalité, au moment de l'accouchement, on voit que la muqueuse du col ne tombe pas, que la plus grande partie de la muqueuse inter-utéro-placentaire reste adhérente et qu'elle sert à la formation de la muqueuse nouvelle (voy. *Suites de couches*). La muqueuse pariétale et la muqueuse ovulaire sont les seules qui soient expulsées en entier et qui méritent véritablement le nom de *membrane caduque*.

Après tous les détails dans lesquels nous venons d'entrer, il est évident :

1° Qu'en dehors des membranes propres à l'œuf, *amnios* et *chorion*, il n'existe, à aucune époque de la grossesse, d'autres membranes dans l'utérus que la muqueuse même de cet organe ;

2° Qu'au moment de l'arrivée de l'ovule dans l'intérieur de la cavité utérine, cette membrane muqueuse présente dans toute son étendue une épaisseur égale, si ce n'est plus grande, à celle qu'elle offre à l'époque de la menstruation ;

3° Que cette épaisseur normale est uniquement due à l'hypertrophie des divers éléments qui la constituent, et en particulier des cellules spéciales, comme l'a démontré M. Robin;

4° Qu'immédiatement après l'arrivée de l'ovule, la vitalité de l'utérus semble se rencontrer en grande partie dans le point de la muqueuse sur lequel l'œuf est venu se placer;

5° Que, grâce à cette concentration de forces vitales, ce dernier point de la muqueuse s'épaissit, végète tout autour de l'œuf, l'entoure d'un bourrelet circulaire qui l'environne et l'emboîte bientôt complétement;

6° Qu'à dater de ce moment, l'œuf est séparé du tissu utérin par la *muqueuse intermédiaire*, et du reste de la cavité utérine par la *muqueuse ovulaire;*

7° Qu'à partir du premier mois, la muqueuse ovulaire s'atrophie du centre à la circonférence, qu'elle perd sa vascularisation et ses orifices glandulaires;

8° Que cette atrophie entraîne l'atrophie des villosités choriales correspondantes, tandis que celles qui sont en rapport avec la muqueuse intermédiaire prennent, ainsi que cette dernière, un développement considérable, et constituent plus tard le placenta;

9° Qu'à partir du quatrième mois, enfin, la muqueuse pariétale est en voie de décroissance, s'amincit de plus en plus, par suite de la diminution de ses tissus, de l'oblitération atrophique de ses vaisseaux et de ses glandules;

10° Que, grâce enfin au développement d'une muqueuse nouvelle, l'ancienne se trouve isolée de plus en plus du tissu musculaire auquel elle adhérait si intimement d'abord, et qu'après l'accouchement elle est complétement détachée, et tombe avec l'œuf.

Cette exfoliation de la muqueuse utérine, que la formation d'une muqueuse nouvelle explique jusqu'à un certain point, quand elle s'effectue après l'accouchement, est beaucoup plus difficile à comprendre dans les avortements des premiers mois; alors, en effet, les adhérences des tissus muqueux et musculaires sont très-intimes. Il est vrai que la caduque exfoliée offre une épaisseur beaucoup moins considérable que celle dont on peut constater la présence dans l'utérus à la même époque, et qu'on doit supposer qu'une partie seulement de la muqueuse pariétale s'est détachée.

CHAPITRE IV

DE L'ŒUF HUMAIN APRÈS LA FÉCONDATION.

L'œuf humain arrivé à maturité se compose, avant la fécondation, ainsi que nous l'avons dit (page 61) : 1° de la membrane vitelline : c'est la membrane d'enveloppe; 2° d'un liquide granuleux contenu dans cette vésicule : c'est le vitellus; 3° d'une petite vésicule renfermée dans la première et située au milieu de ce liquide : c'est la vésicule germinative que Purkinje a le premier découverte dans l'œuf des oiseaux, mais dont M. Coste a démontré l'existence dans