l'influence du développement de l'autre se substituant ainsi à lui. — *Premier chorion*, durée de peu de jours, formé par des végétations dont se couvre la membrane vitelline à l'arrivée de l'ovule dans l'utérus. Il n'y a pas encore de vaisseaux ; mais, par endosmose, elles apportent de l'utérus des matériaux au vitellus. — *Deuxième chorion*, formé par le feuillet externe de blastoderme, composé de cellules provenant de la segmentation du vitellus. Ce feuillet, repoussé peu à peu contre la membrane vitelline, l'a doublée ; mais celui-ci se résorbant, ce feuillet devient à son tour enveloppe extérieure de l'œuf ou deuxième chorion. — *Troisième chorion*, formé par l'allantoïde, qui, appliqué à la face interne du chorion précédent, le pousse devant elle, en détermine l'atrophie et finit ainsi par devenir membrane externe de l'œuf, qui persiste jusqu'à la fin de la gestation, couverte de villosités vasculaires partout d'abord, puis, plus tard, seulement au point où se développe le placenta. Nous avons vu, par ce qui précède, que ces trois ordres de parties se développent bien dans l'ordre sus-indiqué, mais le deuxième chorion ne se résorbe pas et reste au contraire, jusqu'à la fin de l'évolution fœtale, tapissé à sa face interne par l'allantoïde dont les anses vasculaires s'enfoncent dans les villosités du deuxième chorion. L'allantoïde ne devient par conséquent jamais un chorion, c'est-à-dire enveloppe extérieure de l'œuf, et il n'y a de chorion proprement dit que le deuxième chorion formé par le feuillet le plus externe du blastoderme, car la membrane vitelline ne mérite pas ce nom, bien qu'il lui ait été donné depuis Baer et M. Coste par quelques auteurs ; elle n'existe en effet qu'autant que l'embryon n'est pas encore formé et elle disparaît dès que l'embryon et son enveloppe amniotique se sont dessinés ; elle laisse à nu la portion du feuillet imperforé du blastoderme, qui prend le nom de chorion (Robin, *Journal de physiologie*, 1861).

Quoi qu'il en soit, le chorion n'offre pas le même aspect aux diverses époques de la grossesse. Dans les premiers jours de la vie embryonnaire, l'enveloppe la plus extérieure de l'œuf est une membrane mince, transparente, parfaitement lisse à sa surface extérieure. Ce n'est que vers la seconde semaine qu'on voit cette surface extérieure surmontée de petites saillies granuleuses. Celles-ci croissent, s'allongent avec beaucoup de rapidité, et bientôt tout le chorion est hérissé de villosités nombreuses. Mais jusque-là ni le chorion, ni les villosités choriales n'ont d'appareil vasculaire qui leur soit propre. Ce n'est que plus tard, quand l'allantoïde avec les vaisseaux ombilicaux s'applique au chorion, qu'on voit partir de cette membrane des vaisseaux qui pénètrent dans toutes les villosités.

Le chorion est, dans la plus grande partie de son étendue, enveloppé par la caduque réfléchie ou épichoriale, qui le sépare de la caduque pariétale; et, dans un point assez restreint, il est en rapport avec la portion de la muqueuse qui constitue la caduque utéro-épichoriale ou inter-utéro-placentaire. Il existe tout d'abord entre sa surface externe et la face interne de la poche qui le renferme un espace occupé par ses villosités, et qui peut, comme nous le verrons, devenir le siége d'un épanchement sanguin assez considérable.

Celles des villosités qui sont en contact avec la caduque réfléchie pénètrent, en s'accroissant d'abord, dans l'épaisseur de cette membrane; mais bientôt elles s'atrophient, disparaissent presque complétement : l'intervalle qui les séparait disparaît aussi, et les deux membranes sont en contact immédiat. Quant aux villosités choriales qui n'étaient pas recouvertes par la caduque réfléchie, loin de

s'atrophier, elles prennent assez promptement un développement considérable, au contact de la muqueuse utérine épaissie et ramollie (caduque inter-utéro-placentaire), s'entrecroisent avec les nombreux vaisseaux développés dans son épaisseur, et contribuent ainsi à former cette masse essentiellement vasculaire que nous allons décrire sous le nom de *placenta*.

Le chorion, à une époque avancée de la grossesse, est, par sa face interne, en contact avec l'amnios; mais, nous l'avons déjà dit, dans les premiers mois, ces deux membranes ne sont pas concentriques, et elles sont séparées par un espace considérable occupé par la vésicule ombilicale, par l'allantoïde et par un liquide albumineux d'autant plus abondant et limpide, que la gestation est moins avancée.

Après le développement du placenta, le chorion est une membrane mince, transparente, incolore, unie à la caduque en dehors par des filaments courts et déliés, reste des villosités atrophiées, et en dedans à l'amnios, par une couche albumineuse (*tunica media*, corps réticulé). Dans la partie qui correspond au placenta, il n'est plus en rapport immédiat avec la membrane caduque; il est plus épais, adhérent à la face fœtale de cette masse vasculaire, et d'autant plus intimement qu'on l'examine plus près de la racine du cordon.

Après ce que nous avons dit, il est oiseux de discuter la question de savoir si le chorion est vasculaire; il est évident qu'il n'y a de vaisseaux qu'après le développement de l'allantoïde. Dès lors il est composé de deux feuillets : l'un, externe, qu'on a nommé *exochorion*. est complétement dépourvu de vaisseaux; l'autre, interne on allantoïdien, essentiellement vasculaire, a reçu le nom d'*endochorion*.

ARTICLE IV

ORGANES DE CONNEXION

§ I. — Placenta (arrière-faix, délivre).

Le *placenta* est une masse molle, spongieuse, constituant la principale connexion de l'œuf avec l'utérus, et destinée à l'hématose et probablement aussi à la nutrition du fœtus. Le placenta est un corps aplati; il présente à peu près 1 centimètre et demi d'épaisseur vers son centre; mais cette épaisseur diminue jusqu'à sa circonférence, qui n'offre souvent que 4 à 6 millimètres. Il est quelquefois très-mince, mais alors il est en même temps très-large. Sa figure et ses dimensions sont excessivement variables. Ses diamètres sont ordinairement de 16 à 22 centimètres; il est parfois beaucoup plus allongé dans un sens que dans l'autre, et présente alors la forme circulaire ou ovalaire, etc. Son poids le plus ordinaire est à peu près de 500 à 600 grammes. On a désigné sous le nom de *placenta en raquette* celui sur le bord duquel le cordon vient s'insérer.

Il n'existe qu'un seul placenta dans les grossesses simples. Cependant on a tout récemment observé à la clinique de l'hôpital de Berlin un cas très-sérieux,

qui offrait un placenta double pour un seul enfant. Le docteur Ebert décrit la disposition suivante : « Étalé sur une table, ce placenta était divisé en deux parties assez exactement égales, arrondies, entièrement distinctes, et n'ayant d'union entre elles que par l'intermédiaire du cordon et des membranes. Ces deux portions étaient séparées par un intervalle de trois pouces environ. Le cordon, de vingt-un pouces de longueur, offrait, comme dans l'état normal, les trois vaisseaux qui le composent contournés en spirale ; mais la forme spiroïde cessait à environ deux pouces de la bifurcation de la veine ombilicale. En ce point, les deux artères étaient placées de chaque côté de la veine, et ne communiquaient ensemble que par une petite anastomose. A quatre pouces environ du placenta la veine se bifurquait ; les deux branches qui en résultaient étaient d'inégale longueur, et la plus longue envoyait un réseau vasculaire sur le placenta opposé. Il en était de même des artères qui se distribuaient isolément à chaque placenta, et dont celle qui correspondait à la plus longue veine envoyait également un rameau vasculaire sur le placenta opposé. Du reste, la distribution intérieure des vaisseaux n'offrait aucune anomalie. Les membranes formaient une cavité unique pour l'enfant et les eaux amniotiques ; elles revêtaient les deux portions du cordon, la face fœtale des deux placentas, et passaient de l'un de ces organes à l'autre, de manière à établir une sorte de pont membraneux entre eux ; ce qui, du reste, avec le cordon, était le seul point de communication que ces deux parties avaient entre elles. » (*Archives générales*, 1842, t. XIV.)

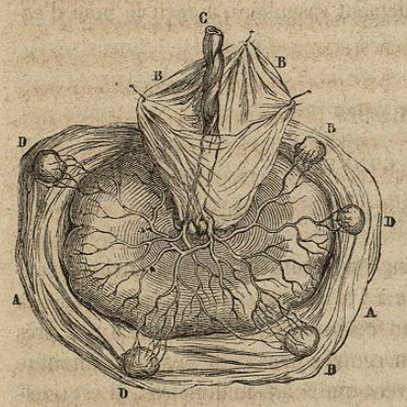

Placenta avec cinq cotylédons isolés.

A. Chorion.

B. Amnios.

C. Cordon.

D. Cotylédons isolés.

Fig. 64.

Un fait semblable a été observé à la clinique d'accouchements de Paris. M. P. Dubois a fait dessiner ce placenta. J'ai moi-même présenté récemment à la Société de biologie un placenta offrant la même anomalie, et ce qui contribuait à rendre ce placenta plus curieux, c'est qu'il provenait d'une grossesse double, l'autre œuf ayant son placenta distinct et régulièrement conformé.

M. le docteur Blot a bien voulu me communiquer un fait beaucoup plus extraordinaire encore. Le placenta était formé par une masse ressemblant assez

au placenta ordinaire, mais autour de cette masse on voyait plusieurs cotylédons complétement isolés du gâteau principal, auquel ils n'étaient unis que par des vaisseaux qui allaient rejoindre les ramifications du cordon (fig. 64).

Le placenta offre une *face interne* ou *fœtale*, une *face externe* ou *utérine*, un *bord* ou *circonférence*. La face interne, recouverte par le chorion et l'amnios, présente les ramifications nombreuses des artères et de la veine ombilicale qui se réunissent pour former le cordon ombilical, dont l'insertion se fait le plus souvent vers la partie moyenne du placenta.

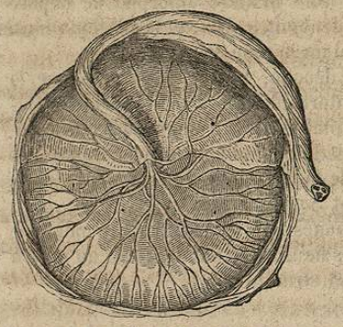

Fig. 65. — Face fœtale du placenta.

Fig. 66. — Face utérine du placenta.

La face utérine du placenta est beaucoup moins lisse, polie et uniforme que la précédente. Elle est légèrement convexe, tandis que la première est un peu concave. Elle est partagée en un nombre variable de lobes ou cotylédons irrégulièrement arrondis, réunis entre eux par un tissu d'apparence albumineuse, très-facile à déchirer, qui se déchire en effet pendant le décollement du placenta, de sorte qu'après son expulsion les cotylédons paraissent séparés par des sillons ou scissures profondes. Cette face est recouverte par une couche mince de matière gluante, au travers de laquelle on aperçoit le tissu rougeâtre et sanguinolent des cotylédons.

La circonférence du placenta est mince, inégale. Son étendue, très-variable, est en général de 65 centimètres. Suivant M. Velpeau, elle se continue, sans ligne de démarcation bien tranchée, avec le double feuillet de la membrane caduque. Suivant d'autres anatomistes, la circonférence de cette masse vasculaire se continue avec le chorion, et serait seulement contigue avec le double feuillet de la caduque, qui est là fort dense, fort épaisse et présente une espèce de sinus triangulaire pour recevoir le bord du placenta.

Ce que nous dirons plus loin de la structure du placenta démontrera qu'évidemment la circonférence du placenta se continue à la fois avec le chorion et avec la caduque : avec le chorion dans sa portion fœtale, qui, après tout, est constituée par les villosités choriales hypertrophiées ; avec la caduque ou muqueuse pariétale, dans sa portion maternelle, qui n'est aussi qu'une portion plus épaissie de cette même muqueuse utérine.

Structure. — Pour ne pas se laisser égarer en étudiant la structure du placenta, je crois qu'il est utile d'avoir présent à l'esprit son mode de formation que j'exposerai sommairement : Quand on étudie son développement, on voit qu'il est formé par les villosités choriales qui poussent et se ramifient en produisant des filaments innombrables qui viennent se greffer sur la muqueuse intermédiaire à laquelle ils adhèrent bientôt d'une manière intime. Les vaisseaux maternels se développent en sens inverse et forment mille plis qui descendent entre les villosités choriales et s'étendent jusqu'à la face fœtale du placenta. Une matière amorphe se dépose bientôt entre les villosités choriales qu'elles soudent entre elles, et le placenta ainsi constitué est tout à la fois un organe maternel et un organe fœtal.

Quand, après l'accouchement, le placenta se décolle, la déchirure porte sur la partie la plus superficielle de la muqueuse intermédiaire (voy. *Caduque inter-utéro-placentaire*). Le placenta fœtal tombe en totalité en entraînant la couche épithéliale de la caduque inter-utéro-placentaire et l'épanouissement placentaire des vaisseaux maternels. La partie la plus épaisse de la muqueuse intermédiaire reste au contraire attachée à l'utérus (voy. *Caduque* et *Suites de couches*).

Tels sont, en résumé, les principaux phénomènes qui se produisent pendant le développement et le décollement du placenta ; ils nous serviront de guide au milieu des différentes opinions qui ont été émises snr sa structure.

La structure du placenta a été le sujet de discussions nombreuses entre les embryologistes. Dans ces derniers temps, les recherches de MM. Blandin, Jacquemier, Flourens, Bonami, les travaux les plus récents de Reid, Weiber, Coste, Eschricht, Robin, ont beaucoup éclairé la question.

Nous avons laborieusement cherché la vérité au milieu de tous ces avis différents ; et si nous croyons l'avoir trouvée dans les faits établis par M. Robin, nous sommes convaincu que la tâche a été singulièrement facilitée par les recherches antérieures. Pour être juste envers tous, et faire la part équitable de chacun, nous croyons devoir exposer l'analyse des principaux travaux sur ce point intéressant d'ovologie.

Si, le délivre étant encore adhérent à la paroi utérine, on l'en détache avec précaution, on voit facilement que l'on divise un tissu particulier qui sépare et unit les deux surfaces en contact. Ce tissu utéro-placentaire est albumineux ou couenneux : il est constitué, d'après M. Robin, par l'épithélium de la caduque intermédiaire. Cette couche membraneuse, que M. Jacquemier a aussi très-bien décrite, est comme moulée sur la surface inégale du placenta, à laquelle elle adhère plus fortement qu'à la portion correspondante de l'utérus : elle pénètre dans les scissures qui séparent les cotylédons, à moins que celles-ci ne soient très-profondes ; alors elle passe d'un lobe à l'autre en formant une espèce de pont membraneux ; mais une cloison, de même nature, beaucoup plus épaisse que la précédente, pénètre profondément entre ces lobes. La couche qui revêt la face externe du placenta se continue avec la membrane caduque, sans présenter, dit M. Jacquemier, d'autres différences qu'une augmentation considérable dans son épaisseur, disposition qui semble toute mécanique, et due au relief que fait la circonférence saillante du placenta, et qui favorise ainsi autour de cet organe une accumulation plus considérable de matière plastique. Suivant cet habile anatomiste, cette membrane offre tous les caractères physiques de la

membrane caduque, et il paraît assez disposé à les considérer toutes deux comme une seule et même membrane.

Ce tissu inter-utéro-placentaire est traversé par un grand nombre de vaisseaux artériels et veineux qui, de la surface interne de l'utérus, se portent dans le placenta (vaisseaux utéro-placentaires) ; mais il ne paraît être l'aboutissant d'aucun vaisseau sanguin. Il n'existait aucune parcelle d'injection dans ce tissu dans les pièces préparées par M. Bonami.

Arrivons maintenant à la structure vasculaire du placenta proprement dit. Comme j'ai été témoin des injections de M. Bonami, je ne crois pouvoir mieux faire que de transcrire ici un passage de sa thèse :

« Une première injection fut faite dans le système veineux de l'utérus par la veine iliaque primitive et l'une des veines ovariques : la substance qui la composait était du vernis à l'essence coloré par le minium. Une deuxième injection, composée d'essence de térébenthine colorée par l'indigo, fut faite dans les artères utérines par l'extrémité inférieure de l'aorte. Des ligatures avaient été posées préalablement sur tous les vaisseaux capables de transmettre les liquides aux membres abdominaux. La cavité utérine ayant ensuite été ouverte à quelque distance des insertions placentaires, le fœtus ayant été débarrassé de ses membranes, on exprima des vaisseaux du cordon un liquide noirâtre qui n'était autre que du sang ; puis on poussa dans la veine et dans l'une des artères ombilicales des injections ayant pour base l'huile de lin colorée par du blanc de céruse et par de l'ocre jaune. Ces injections étant faites avec la plus grande prudence, voici ce qu'une dissection attentive permit de constater :

» On aperçut d'abord bien distinctement à la surface fœtale du placenta le liquide rouge injecté dans les veines utérines. Mais par quels canaux l'injection avait-elle pu pénétrer aussi loin ? C'est ce qu'il s'agissait de rechercher. En décollant avec précaution le placenta, il est facile de voir qu'une quantité assez considérable de petits vaisseaux, partant de la face interne de la matrice, traversent le tissu inter-utéro-placentaire que nous avons décrit, et se plongent dans le tissu du placenta. Ce sont des artères et des veines aisément reconnaissables à la couleur différente des injections. »

1° *Artères.* — Leur nombre est considérable ; plus nombreuses vers le centre d'insertion que partout ailleurs, on en trouve encore quelques-unes, mais très-grêles, à 2 centimètres de la circonférence du placenta. Leur volume est généralement assez petit ; elles ont un diamètre qui offre depuis 2 millimètres jusqu'à 1/2 millimètre. Elles affectent d'une manière très-sensible la disposition en spirale. Leur trajet est oblique ; elles ont presque toujours rampé dans l'étendue de 1 cetimètre, quelquefois plus, avant de diriger leurs extrémités terminales vers les anfractuosités du placenta, et pénètrent bien évidemment dans le tissu même du placenta. Du côté de l'utérus elles se continuent évidemment avec les artères utérines. Elles fournissent, du reste, très-peu de ramifications, et celles-ci s'anastomosent rarement entre elles.

2° Les *veines*, qui de l'utérus se dirigent vers le placenta à travers la mem-

brane inter-utéro-placentaire, n'ont pas la même disposition que les artères. Ces veines, dit M. Bonami, ont un calibre à peu près égal à celui des artères; elles sont quelquefois un peu volumineuses ; quelques-unes ont un diamètre de 4 à 6 millimètres. Les caractères à l'aide desquels il nous a été possible de les distingner des artères étaient de la dernière évidence dans la pièce que nous avions sous les yeux. Ainsi ces veines étaient pénétrées de liquides injectés dans le système veineux utérin : elles étaient rectilignes ; leurs ramifications excessivement nombreuses s'anastomosaient fréquemment entre elles, et formaient de vastes réseaux. Ces réseaux pénétraient par tous les points à la surface utérine du placenta, et, d'un autre côté, la dissection à l'œil nu montrait leur terminaison dans les grosses veines utérines.

Suivant Meckel et M. Jacquemier, il existe en outre à la circonférence du placenta une veine en forme de couronne. Cette veine coronaire est rarement complète, et présente presque toujours une ou plusieurs interruptions de 4 à 6 centimètres. Sa continuité est entretenue par une série de veines qui s'anastomosent entre elles; elle offre dans son trajet un grand nombre de dilatations, comme si elle était variqueuse. Elle s'abouche à des distances très-rapprochées avec les sinus utérins, et reçoit en dehors et en dedans des prolongements, dont les uns s'étendent sur la face utérine du placenta, et s'anastomosent avec les veines qui pénètrent dans le placenta par son centre, et dont les autres, moins nombreux, s'étendent dans l'épaisseur de la caduque, à 5 ou 6 centimètres de la circonférence du délivre. Elle a, du reste, l'aspect des sinus utérins, dit M. Robin; c'est plutôt un sinus creusé dans la muqueuse qu'une véritable veine. L'existence de cette veine coronaire n'est pas constante, car MM. Velpeau et Bonami disent ne l'avoir jamais rencontrée.

Nous avons donc des veines et des artères appartenant au système vasculaire maternel, qui pénètrent dans le placenta. Avant d'étudier leur distribution, étudions celle des vaisseaux ombilicaux.

Les artères et la veine ombilicale, parvenue à la face fœtale du placenta, se divisent en plusieurs grosses branches, qui sont situées entre l'amnios et le chorion. La première de ces membranes se détache avec une grande facilité, la seconde adhère intimement aux vaisseaux qu'elle enveloppe complétement. Dans cette gaîne, on trouve toujours une artère et une veine. La veine est beaucoup plus volumineuse que l'artère. Bientôt le tronc se divise en deux branches de chaque espèce, puis les branches en deux rameaux, les rameaux en deux ramuscules, de sorte que ces ramifications dichotomiques vont presque jusqu'à l'infini. Les deux artères ombilicales communiquent facilement entre elles dans l'épaisseur d'un même cotylédon. Les anastomoses peuvent être vues sans le secours d'une injection. Si l'on injecte une substance grossière dans une des artères, l'injection revient aussitôt par l'autre ; si l'on continue de pousser, l'injection passe des artères dans la veine ombilicale ; mais si l'on commence par injecter dans la veine, l'injection ne passe que difficilement dans les artères. Si l'on injecte dans ces vaisseaux une substance très-pénétrante, toute la surface

utérine du placenta sera convertie en un réseau vasculaire très-délié, qui ne donnera jamais issue au liquide injecté : *des orifices béants aux extrémités des vaisseaux n'existent donc pas.*

Lorsqu'on soumet à la macération un placenta dont les vaisseaux ont été ainsi injectés, on le voit bientôt se résoudre en flocons tomenteux recouverts sur plusieurs points d'un tissu mou, pulpeux, qu'il est difficile de détacher. Ces flocons, examinés à la loupe, présentent une foule de granulations composées de petits vaisseaux repliés, contournés sur eux-mêmes, à la manière des vaisseaux des villosités choriales dans la vache ou la brebis. Ces petites granulations ont été décrites sous le nom d'*acini*, ou petits grains. Lorsqu'on prolonge la macération, ces petits vaisseaux s'allongent et ne conservent plus qu'une flexuosité peu apparente.

En résumé, le placenta est formé par des vaisseaux appartenant à la mère et des vaisseaux appartenant au fœtus. Chacun de ses cotylédons est constitué de la manière suivante : les vaisseaux maternels utéro-placentaires le pénètrent par tous les points de sa surface utérine et forment dans son épaisseur des réseaux à mailles excessivement déliées ; les vaisseaux ombilicaux qui pénètrent par la face fœtale présentent les ramifications infinies que nous avons indiquées ; et ces ramifications contournent, embrassent dans tous les sens les mailles étroites des réseaux maternels. La connexion qui existe entre ces deux ordres de vaisseaux paraît résulter de la gaîne membraneuse qui les enveloppe jusque dans l'épaisseur du placenta. Cette gaîne est fournie aux uns par la membrane chorion, aux autres par des prolongements extrêmement amincis des vaisseaux maternels. Pressées et réunies entre elles au moyen d'uue substance commune, ces divisions ou subdivisions produisent un cotylédon du placenta. Tous ces petits rameaux vasculaires sont tellement unis les uns aux autres, qu'il est impossible de séparer les vaisseaux qui appartiennent à la mère de ceux qui appartiennent au fœtus : on ne peut les distinguer que par la différence de couleur des injections. Mais, bien qu'entortillés les uns avec les autres, ces vaisseaux maternels ne s'abouchent jamais par leurs extrémités terminales avec ceux du fœtus. Les injections les plus fines, les mieux faites, n'ont jamais pu (à moins de rupture dans les parois vasculaires) établir des communications directes entre ces deux ordres de vaisseaux.

Eschricht donne une description qui a la plus grande analogie avec celle de M. Bonami, et il conclut que, dans le placenta de l'espèce humaine, deux réseaux de vaisseaux capillaires entrent en contact l'un avec l'autre, et que les artères utérines se continuent avec les veines du même nom par un réseau capillaire aussi délié que celui qui existe entre les artères et les veines ombilicales.

Mais les recherches de Weber et Reid ont conduit à des résultats assez différents sur le mode suivant lequel les artères utérines se continuent dans le placenta avec les veines du même nom ; et nous croyons d'autant mieux devoir faire connaître ces résultats, qu'ils nous semblent établir une transition toute naturelle à la disposition que nous décrirons plus loin. Suivant Weber, les artères

utérines se plongent dans le placenta, sans fournir de ramifications arborescentes; d'un autre côté, les veines ne naissent pas de ramifications déliées, mais elles offrent, dès leur origine, de larges vaisseaux qui, s'anastomosant ensemble sur tous les points et à un très-grand nombre de reprises, semblent former ainsi un système de cellules, d'où le sang passe ensuite, par quelques troncs veineux, dans les veines utérines. Ces veines, dès leur origine, se continuent avec les tubes artériels. Leurs parois sont excessivement minces dans le placenta; elles s'y réduisent à leur tunique interne, et s'affaissent sur elles-mêmes au point de devenir presque invisibles quand elles contiennent peu de sang. Les ramifications terminales des vaisseaux ombilicaux font saillie dans ces sinus veineux : la tunique amincie de la veine est repoussée dans l'intérieur même du vaisseau par la villosité fœtale, qui appuie sur sa surface extérieure et fournit ainsi une gaîne à la villosité qui semble pénétrer, mais qui, en réalité, ne pénètre pas dans l'intérieur même du tube vasculaire maternel.

Reid, en examinant, en août 1840, l'utérus d'une femme morte à sept mois de grossesse, constata facilement, dit-il, l'existence des vaisseaux utéro-placentaires. Après avoir détaché sous l'eau une portion du placenta, mon attention fut attirée par une quantité de tubes arrondis (*rounded bands*), passant entre l'utérus et la surface externe du placenta. Au moindre effort de traction, leurs parois s'amincissaient en s'allongeant, et avaient l'apparence cellulaire, mais elles se rompaient avec facilité ; tandis que quelquefois, quoique plus rarement, elles semblaient se séparer en forme de touffes des sinus utérins. En incisant quelques-uns de ces sinus, on pouvait suivre ces touffes et les voir se ramifier dans leur intérieur. Quelques-unes semblaient pénétrer seulement dans l'ouverture béante de ces sinus, tandis que d'autres s'enfonçaient dans l'étendue d'un pouce, et semblaient même pénétrer dans les sinus environnants. Par l'injection et l'inspection microscopique, j'ai pu facilement m'assurer que ces touffes étaient les dernières ramifications des vaisseaux ombilicaux.

Il est à peine besoin d'ajouter que ces touffes pénètrent seulement dans l'ouverture des sinus placés près de la surface interne de l'utérus, et non pas de ceux qui sont situés plus profondément. Leur volume varie beaucoup : quelques-unes d'entre elles paraissent remplir complétement l'ouverture du sinus dans lequel elles pénètrent, tandis que d'autres ne la remplissent qu'en partie. Bien que ces touffes parussent libres et flottantes dans l'intérieur du tube vasculaire maternel, elles étaient évidemment environnées par la tunique interne de ce dernier, qui se réfléchissait sur leur surface extérieure. J'ai pu m'assurer que quelques-unes des veines utéro-placentaires ne contenaient aucune prolongation des vaisseaux du fœtus, mais que, dans beaucoup d'autres, on pouvait voir des touffes villeuses (terminaison des vaisseaux ombilicaux) et les suivre jusque dans les sinus utérins. En suivant les veines utéro-placentaires, qui ne contenaient aucun vaisseau du fœtus, à travers la caduque jusqu'à la surface du placenta, on voyait la membrane interne de ces veines se prolonger sur les touffes placentaires les plus voisines. En suivant à travers la caduque une des grosses artères utéro-placentaires, on voyait, aussitôt qu'elle arrivait sur la face

du placenta, sa tunique interne se prolonger sur quelques touffes qui se plongeaient dans son orifice. Les nombreuses branches des touffes fœtales qui s'arrêtent à la surface placentaire de la caduque, et ne pénètrent pas dans les sinus utérins ou dans les orifices des vaisseaux utéro-placentaires, sont fixées par leurs extrémités à la surface de cette membrane. Ainsi l'intérieur du placenta est composé de troncs et de branches nombreuses (chacune contenant une artère et une veine), et chacune de ces branches (artères et veines) est engaînée dans une prolongation de la tunique interne du système vasculaire maternel, ou du moins d'une membrane qui se continue avec cette tunique interne.

En acceptant ces idées sur la structure du placenta, il est évident que la tunique interne des vaisseaux de la mère se prolonge sur chaque touffe placentaire, de façon que le sang maternel, arrivant par les artères utéro-placentaires, passe dans un large sac formé par la couche interne de ces vaisseaux; le sang est ainsi divisé en mille directions différentes par les villosités placentaires qui, se promenant dans ces vaisseaux comme des franges, en poussant au devant d'elles leur paroi mince et molle, s'en forment une gaîne qui enveloppe de tous côtés chaque tronc et chaque branche. Le sang revient de ce sac par les veines utéro-placentaires sans avoir été extravasé, et sans avoir abandonné le système vasculaire auquel il appartient. Le sang du fœtus et celui de la mère ne peuvent donc avoir d'action l'un sur l'autre qu'à travers la paroi des vaisseaux du fœtus et le mince sac qui les enveloppe.

Il n'y a qu'un pas, comme on va le voir, pour arriver à la description suivante donnée par M. Coste :

Il est vraiment impossible d'avoir une idée exacte de la structure et du développement du placenta, si l'on n'a présentes à l'esprit la nature et la structure des villosités choriales et les modifications que subit cette portion de la muqueuse utérine (caduque utéro-épichoriale) sur laquelle l'œuf vient se greffer.

A. *Villosités choriales.* — Nous l'avons déjà dit, avant le développement de l'allantoïde, les villosités choriales sont creusées d'un canal qui se termine en cul-de-sac à leur extrémité libre, et qui à sa base présente une ouverture ; après le développement de l'allantoïde, les ramifications terminales des vaisseaux ombilicaux, artères et veines, pénètrent comme dans un doigt de gant, dans l'intérieur de ce canal. Ces villosités, devenues ainsi vasculaires, s'atrophient bientôt et finissent par disparaître dans toute cette étendue du chorion qui est recouverte par la caduque réfléchie ou épichoriale. Celles, au contraire, qui sont immédiatement en rapport avec la muqueuse utéro-épichoriale (caduque inter-utéro-placentaire des auteurs), prennent un accroissement considérable et se ramifient à l'infini. Considérées en masse à cette époque, elles forment une sorte de chevelu mollasse, d'un gris rosé demi-transparent, très-touffu et floconneux.

On peut alors, en cherchant à isoler les unes des autres les villosités dont l'ensemble constitue ce chevelu chorial, reconnaître que chacune d'elles présente l'aspect suivant : une sorte de pédicule commun, base ou tronc de la villosité, qui, sur un œuf d'un mois et demi, a 1 ou 2 millimètres de longueur, sur une