Les conséquences de l'obliquité postérieure sont rarement aussi fâcheuses que dans l'exemple de Merriman. Le plus souvent, de fortes douleurs, une vive énergie de la femme, une ampleur suffisante du bassin, parviennent à surmonter sans aide extérieur sa fâcheuse influence. Il arrive assez souvent que, lors de la rupture des membranes, la tête se précipite avec les eaux qui s'écoulent dans l'excavation. D'autres fois, comme dans l'observation de Merriman, la déviation du fœtus et de la partie qu'il présente augmente de plus en plus, et peut nécessiter la version.

Nous avons déjà dit que l'obliquité postérieure, difficile à comprendre dans son mécanisme, s'explique facilement si l'on veut n'y voir qu'une irrégularité du développement de l'utérus, dont le segment postérieur serait dilaté outre mesure, pendant que le col serait refoulé en avant, M. le professeur Depaul a adopté cette explication dans le fait suivant : Une dame de la province, multipare, arrivée au terme de sa grossesse, avait des douleurs depuis plusieurs jours sans que le travail eût fait de progrès. Quand M. Depaul fut appelé, il constata que l'utérus n'offrait aucune inclinaison appréciable. Dans le toucher vaginal, le doigt rencontrait une tumeur assez volumineuse qui remplissait une partie de l'excavation, et surtout la région postérieure. Le col était refoulé en avant et situé derrière la symphyse pubienne. Il se présentait sous la forme d'une fente transversale ; ses deux lèvres faisaient saillie, et sa cavité ne s'était pas confondue avec celle du corps de l'utérus. Le doigt, introduit entre ces deux lèvres, reconnaissait que la face interne de la lèvre antérieure offrait une concavité regardant en arrière. Quant à la postérieure, elle se tuméfiait à son extrémité supérieure, et présentait là, au niveau de l'orifice interne, un renflement transversal, arrondi, et un peu convexe en avant. Ce renflement paraissait gros comme le doigt à peu près ; sa dureté et sa tension étaient excessives, comparables à celles d'un tendon rétracté. En contournant cette corde, M. Depaul parvint à recourber son doigt en crochet et à le mettre à cheval sur elle, et il fut dès lors convaincu que cet obstacle était formé par la moitié postérieure de l'orifice interne dont les fibres étaient hypertrophiées et rétractées. Il reconnut en outre que la cavité utérine, anormalement développée en arrière, offrait là une sorte d'infundibulum qui descendait bien au-dessous du col, et dans lequel se trouvait engagée une portion de l'extrémité pelvienne. L'orifice interne fut débridé, à gauche et à droite, sur une profondeur de quelques millimètres seulement. Aussitôt le col s'entr'ouvrit, et la main de l'opérateur pénétrant sans peine dans l'utérus put saisir l'extrémité pelvienne avec la plus grande facilité. L'extraction d'un fœtus très-volumineux, déjà en voie de putréfaction, ne présenta aucune difficulté. La malade se rétablit rapidement.

De quoi s'agissait-il donc dans ce cas singulier ? Pour MM. Devilliers et Depaul, tout s'explique par un développement exagéré de la paroi postérieure du segment inférieur de l'utérus, en y ajoutant une autre particularité qu'on ne rencontre pas toujours, c'est-à-dire l'hypertrophie et la tension d'une partie des fibres circulaires qui appartiennent à l'orifice interne (*Bulletin de l'Académie de médecine*, 1865).

3° Obliquité latérale.

L'obliquité latérale droite est, pour les raisons que nous avons déjà indiquées (p. 722), beaucoup plus fréquente que l'obliquité latérale gauche, dont on trouve à peine quelques exemples. Rarement ces variétés dans la direction de l'utérus sont de nature à constituer un obstacle sérieux à la parturition. Elles

agiront surtout en rendant irrégulière ou en changeant quelquefois complétement la présentation. Supposons, en effet, dit Dugès, que la matrice soit assez oblique pour porter la tête du fœtus sur le bord de l'une des fosses iliaques, ainsi que je l'ai vu deux fois ; il est difficile qu'elle reste en ce point ; ou bien, en effet, elle sera repoussée dans l'excavation, ou bien elle glissera plus en avant et en dehors, et le fœtus, de plus en plus oblique, finira par présenter une épaule au détroit supérieur.

4° Traitement.

Dans l'immense majorité des cas, l'obliquité de la matrice, quelle que soit sa variété, ne présente aucune indication spéciale. C'est une cause de ralentissement dans la marche du travail, mais presque jamais une cause sérieuse de dystocie. Aussi, dans ce cas comme dans tous les accouchements lents, *savoir attendre* est la première règle à suivre. Dans quelques cas, rares toutefois, où une obliquité trop prononcée ne se corrige pas sous l'influence des seuls efforts de la nature, l'art est obligé d'intervenir. Les indications qui se présentent alors sont : 1° de ramener la matrice à sa position normale ; 2° de l'y maintenir ; 3° et de remédier aux accidents qui se sont développés.

Le décubitus sur le dos dans l'obliquité antérieure, sur le côté opposé à celui qu'occupe le fond de la matrice dans l'obliquité latérale, l'action des mains employées à soulever et maintenir l'organe dévié, un bandage large et convenablement appliqué pour produire le même effet, tels sont les moyens à l'aide desquels on remplira les deux premières indications. On recommandera à la femme de ne point faire valoir les douleurs jusqu'au moment où l'on aura remédié au déplacement. Si ces moyens ne suffisent pas, il faudra, en même temps qu'on agira sur le corps, agir sur le col, et pour cela introduire deux doigts dans l'orifice utérin, et, profitant de l'intervalle d'une douleur, l'attirer doucement vers le centre du bassin, pendant qu'avec l'autre main on soulèvera en sens inverse le fond de l'organe.

Ces moyens réussissent le plus souvent, et l'on doit insister sur leur usage autant de temps que le permettra le double intérêt de la mère et de l'enfant. Mais s'ils étaient sans succès, et si la réduction et l'accouchement devenaient impossibles, il n'y aurait plus qu'à se frayer un chemin artificiel, en pratiquant une incision sur la portion des parois utérines qui ferait saillie dans le vagin (opération césarienne vaginale). Bien entendu que c'est là une ressource extrême, à laquelle il ne faut avoir recours qu'après l'impossibilité bien constatée d'introduire la main dans l'utérus pour opérer la version pelvienne.

Dans l'obliquité postérieure, il faudra faire tenir la femme assise ou debout, s'il est possible même un peu inclinée en avant. Si, comme dans le cas de M. Velpeau et les observations citées par Dugès, la tête fait une saillie au-dessus et en avant des pubis, c'est surtout sur l'hypogastre que la main doit appuyer, et, avec de la persévérance, elle parviendra à repousser la tête au centre de l'excavation. Cette manœuvre sera rendue plus facile par la station verticale, la

marche, ou, s'il le faut, par une attitude telle que le fond de l'utérus pende, pour ainsi dire, en avant, la femme s'appuyant sur les mains et sur les genoux. Il s'ensuit un mouvement de bascule qui, abaissant la partie du fœtus qui occupe le fond de la matrice, relève celle qui avoisine le col. Enfin, en cas d'insuccès, il faudrait avoir recours à la version pelvienne.

§ II. — De la hernie de matrice.

La plupart des observations de hernie de la matrice se rapportent à ce que nous venons de décrire sous le nom d'obliquités antérieures. Ce sont de véritables éventrations. Il est excessivement rare que l'utérus, s'échappant par une des ouvertures naturelles de l'abdomen, telles que l'ouverture inguinale ou crurale, ait constitué une hernie proprement dite. On en trouve cependant quelques exemples bien constatés dans la science... Simon, dans son mémoire sur l'opération césarienne, et Sabatier, dans son travail sur les déplacements de la matrice et du vagin, tous deux insérés dans la riche collection de l'Académie de chirurgie, en ont consigné plusieurs cas fort curieux.

Dans la plupart des cas, le déplacement de l'utérus avait eu lieu avant la fécondation, et l'organe situé en dehors de l'enceinte abdominale s'était développé jusqu'au terme de la grossesse. Dans quelques autres plus difficiles à admettre, la matrice, déjà arrivée à une dernière période de son développement, aurait dilaté peu à peu un des anneaux cruraux ou inguinaux, et serait venue faire hernie à l'intérieur. Ces derniers faits, adoptés par Desormeaux, sont rejetés par M. Moreau, qui les considère comme de véritables éventrations. Nous sommes assez porté à admettre cette dernière opinion, au moins en ce qui regarde l'observation de Ruysch. Quelquefois pourtant une hernie antérieure a semblé favoriser la hernie de l'utérus (1).

La hernie de la matrice a, pendant la grossesse et le travail, des caractères trop tranchés pour que nous insistions sur les moyens de la reconnaître. Avant d'en venir à l'opération césarienne, seule ressource conseillée par plusieurs accoucheurs, il faudrait, par une expectation suffisamment prolongée, avoir bien constaté l'impuissance des efforts de la nature. Dans un cas, en effet, rapporté par

(1) La nommée Ramus, âgée de vingt-quatre ans, ayant eu six enfants, portait depuis quelque temps avant son mariage une entérocèle inguinale droite. Au troisième mois d'une septième grossesse, elle sentit tout à coup un tiraillement incommode du côté gauche du bas-ventre. La tumeur qu'elle observait déjà dans le bas-ventre disparut et elle rendit du sang par le vagin. Sa main, portée sur la hernie inguinale, y rencontra un corps dur, insolite et douloureux à la pression. Elle essaya plusieurs fois la réduction sans succès. Sept semaines après elle y sentit des mouvements; le médecin appelé constata, en bas et à droite du ventre, une tumeur descendant sur la cuisse de ce côté, tombant sur le pubis, et allant même jusqu'à la cuisse gauche : cette tumeur offrait 59 centimètres de largeur, 66 centimètres de circonférence au milieu, et 60 centimètres à sa jonction avec l'abdomen. Plusieurs tentatives de réduction furent pratiquées sans succès. Au huitième mois, des douleurs se manifestèrent. On pratiqua l'hystérotomie. Après la délivrance, la réduction fut encore impossible; l'utérus fut laissé à l'extérieur. La mère et l'enfant furent sauvés. (Ledisma, de Salamanque, *Gazette médicale*, 1840, p. 715.)

Ruysch, une sage-femme, en soulevant la tumeur, parvint à faire rentrer le fœtus dans l'abdomen et l'accouchement eut lieu par les voies naturelles.

§ III. — Du prolapsus utérin.

Le prolapsus de la matrice peut exister chez une femme en vacuité, et celle-ci peut concevoir, comme le prouve l'observation de Marrigues, rapportée par Chopart: une femme affectée d'un prolapsus utérin avait subi l'imprégnation par l'introduction directe et immédiate du principe fécondant dans l'utérus à travers son orifice graduellement dilaté. La conception une fois opérée, l'utérus peut se développer jusqu'au terme, et se présenter, au moment de l'accouchement, sous la forme d'une tumeur énorme pendante entre les cuisses de la femme. Cette chute peut n'arriver que pendant la grossesse. Enfin, elle peut survenir tout à coup pendant le travail, lorsque les femmes, abandonnées à elles-mêmes ou assistées par des personnes peu expérimentées, restent longtemps debout, se promènent, font des efforts violents pour accélérer leur délivrance avant que le col de l'utérus soit suffisamment dilaté.

Pendant le travail de l'accouchement, le prolapsus utérin peut être la cause de difficultés assez sérieuses. L'expérience a prouvé que cet accident pouvait amener non-seulement de longs retards, mais encore un danger réel; peut-être même pourra-t-il rendre impossible l'expulsion spontanée du fœtus, soit, comme on l'a depuis longtemps fait remarquer, parce que la matrice, descendue au plus bas de l'abdomen et même hors de l'enceinte abdominale, et comme soustraite à l'influence des contractions des muscles abdominaux, soit parce que, serrée entre la surface du tronc du fœtus et les parois du bassin, elle a perdu, par suite de cette pression longtemps continue, une grande partie de son énergie.

Les difficultés que l'accoucheur aura à surmonter varieront encore suivant que le prolapsus sera récent ou très-ancien. Dans ce dernier cas, en effet, le contact longtemps prolongé de l'organe avec la face interne des cuisses et avec les vêtements peut avoir déterminé un état d'induration du col de l'utérus qui s'oppose à sa facile dilatation: souvent même celle-ci a été impossible, et l'accoucheur s'est vu obligé de pratiquer des incisions pour vaincre la résistance offerte par les parties indurées. Lorsqu'au contraire l'accident est survenu depuis peu de temps, ou mieux encore pendant le travail, la dilatation du col s'est quelquefois opérée spontanément, et le rôle de l'accoucheur s'est borné à la faciliter par l'emploi des moyens appropriés.

Les indications spéciales que présente la chute de l'utérus, lorsqu'elle survient pendant la grossesse, ont déjà été indiquées page 527.

Pendant le travail, toute tentative de réduction serait dangereuse. Il faut se contenter de hâter autant que possible la dilatation du col, et de prévenir, par des incisions convenables, les déchirures dont il deviendrait le siége, dans le cas où il serait induré.

L'extraction du placenta exige beaucoup de circonspection : il est aisé de sentir qu'on ne doit pas confier son expulsion à la nature, et encore moins tirer

sur le cordon, à la méthode accoutumée; il faudra alors décoller artificiellement le placenta. Immédiatement après son extraction, l'utérus revient sur lui-même et sa réduction est souvent assez facile [1].

§ IV. — Tumeurs du corps de l'utérus.

Puchelt cite dix observations dans lesquelles une dégénérescence cancéreuse occupait le corps de l'utérus, le col étant resté sain. Une fois, la dégénérescence cancéreuse occupait la totalité du corps de l'utérus. Ces tumeurs n'apportent guère d'obstacle mécanique à l'expulsion du fœtus; nous nous contenterons de faire remarquer qu'elles sont une cause d'irrégularité des contractions utérines, et qu'elles prédisposent aux ruptures de l'utérus.

De toutes les tumeurs, les plus fréquentes sont les tumeurs fibreuses, qu'on divise suivant leur siége, en tumeurs sous-muqueuses, interstitielles et sous-péritonéales. Ces trois variétés de corps fibreux peuvent entraver l'accouchement en empêchant la régularité des contractions utérines, mais surtout en constituant un obstacle mécanique à l'expulsion du fœtus.

Les corps fibreux, pédiculés ou non pédiculés, qui se développent sur le segment inférieur de l'utérus, doivent être rapprochés des tumeurs fibreuses et des polypes du col. Nous n'avons donc rien à ajouter ici à ce que nous avons dit précédemment (voy. *Tumeurs fibreuses du col*, page 714).

Les corps fibreux du segment supérieur sont d'autant plus graves qu'ils ont des pédicules plus allongés. En effet, les corps fibreux non pédiculés, occupant le fond de l'utérus, n'auraient aucune tendance à s'engager dans l'excavation au-dessous de la tête du fœtus, tandis que les polypes fixés par un long pédicule au fond de l'organe pourraient, lorsque leur extrémité inférieure s'engage au-dessous de la tête, constituer un obstacle sérieux. Dans ce dernier cas, la seule conduite à tenir serait de couper le pédicule et d'enlever la tumeur.

Tous les corps fibreux, sous-muqueux, exposent à une hémorrhagie pendant la délivrance, parce qu'ils gênent le retrait de l'utérus par leur volume. Ces hémorrhagies peuvent même prendre une gravité exceptionnelle quand le placenta s'insère directement sur la muqueuse utérine qui recouvre la tumeur fibreuse. Cette disposition malheureuse, en s'opposant à l'action rétractile des fibres musculaires, favorise, on le conçoit, l'écoulement du sang par l'ouverture des vaisseaux utéro-placentaires restés béants.

Le travail particulier qui survient à la face interne de l'utérus pendant les suites des couches, a quelquefois une singulière influence sur l'existence des corps fibreux sous-muqueux. Quelques exemples prouvent que la muqueuse utérine peut s'ulcérer, et le corps fibreux laissé à nu, énucléé, pour ainsi dire, est chassé dans le vagin. C'est là un mode de guérison spontanée que j'ai déjà, pour mon compte personnel, observé deux fois.

[1] C'est surtout, comme le dit M. Moreau, dans les cinq ou six premières semaines qui suivent l'accouchement que les femmes sont exposées à ces sortes de déplacements. L'utérus qui a été distendu par le produit de la conception, encore imbibé de sucs, en quelque sorte hypertrophié, a un volume plus grand, une pesanteur plus considérable que dans le cas ordinaire; les ligaments qui ont été tiraillés, n'ont encore repris ni leur consistance, ni leur force habituelle. Or, si d'un côté il y a plus de poids dans l'organe qui doit être soutenu, de l'autre plus de faiblesse dans les ligaments qui doivent le soutenir, on concevra facilement que telle cause qui, dans l'état habituel de la vie, serait insuffisante pour amener un déplacement, le produise dans les circonstances que nous venons d'indiquer. C'est pour ces motifs qu'on ne saurait trop engager les femmes à garder la position horizontale dans les premiers temps de leurs couches, et à s'abstenir de toute espèce d'efforts pendant les premières semaines qui suivent leur délivrance.

Les tumeurs fibreuses sous-péritonéales sont, en général, moins graves que les tumeurs sous-muqueuses; elles peuvent cependant créer un obstacle très-sérieux lorsqu'elles occupent une partie de l'excavation. J'en ai rapporté, dans ma thèse de concours [1], une observation qui m'avait été communiquée par M. Blot : Une femme d'Argenteuil fut apportée à la Clinique, après d'inutiles tentatives pour

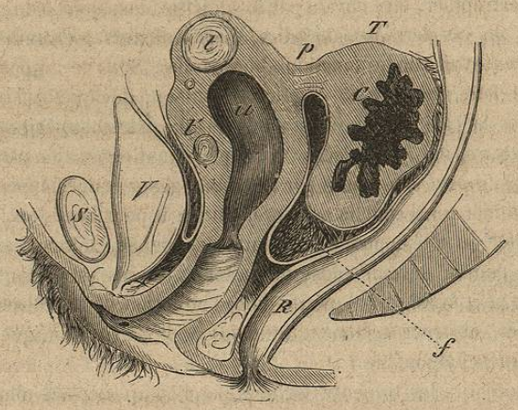

Fig. 110. — Coupe de la tumeur fibreuse.

S. Symphyse du pubis. — V. Vessie. — *t*. Petite tumeur fibreuse. — *t'*. Autre petite tumeur fibreuse. — T. Tumeur principale. — *c*. Cavité centrale de la tumeur. — *r*. Rectum. — *f*. Cul-de-sac utéro-rectal. — *p*. Pédicule de la tumeur au point où il se confond avec la face postérieure de l'utérus.

accoucher. Le fœtus se présentait par l'épaule; la main gauche et une anse de cordon pendaient hors de la vulve. La version fut très-difficile; la tête fut un moment arrêtée au détroit supérieur qu'elle franchit brusquement. La malade succomba à une métro-péritonite, et à l'autopsie on trouva trois tumeurs fibreuses. L'une d'elles partait de la partie moyenne de la face postérieure de l'utérus par un pédicule de 5 à 6 centimètres. Elle se renflait bientôt, pour acquérir un volume plus grand que celui d'une tête de fœtus à terme; elle remplissait, d'une part, le cul-de-sac utéro-rectal, dépassait le détroit supérieur, et s'élevait, d'autre part, jusqu'au fond de l'utérus. Elle adhérait au cul-de-sac recto-utérin en de nombreux points. Une incision antéro-postérieure fit voir que le centre de la tumeur était ramolli, et contenait une bouillie grisâtre (voy. fig. 110).

CHAPITRE IX

DES TUMEURS PROVENANT DES PARTIES VOISINES DU CANAL PELVIEN ET DU TISSU CELLULAIRE DE L'EXCAVATION

Ces tumeurs sont très-variées : elles peuvent appartenir à l'ovaire, à la trompe, au rectum, à la vessie, à l'intestin, au tissu cellulaire du bassin.

[1] Tarnier, *Des cas dans lesquels l'extraction du fœtus est nécessaire*. Paris, 1860.