bles ne se rencontrent pas toujours. Au moment de la naissance, le fœtus peut aussi être affecté de maladies, offrir des vices de conformation qui augmentent sensiblement ses dimensions. Nous devons donc nous occuper dans ce chapitre des indications que présentent son volume exagéré, ses présentations et ses positions vicieuses, ses maladies, ses monstruosités.

ARTICLE PREMIER

EXCÈS DE VOLUME

Que le bassin soit rétréci, ou que le volume du fœtus soit augmenté, les proportions relativement nécessaires à une expulsion facile cessent d'exister, et l'accouchement devient laborieux.

Il est rare que les dimensions du fœtus dépassent une certaine limite et rendent l'accouchement impossible. Dugès consacre cependant le premier chapitre de son mémoire à des faits de ce genre ; mais il n'a pu en trouver qu'un très-petit nombre dans sa pratique. Nous en avons cité un autre exemple dans ce livre (p. 196).

Nul doute qu'un volume trop considérable ne puisse rendre le travail plus long et plus douloureux ; mais si toutes les autres conditions sont favorables, l'accouchement se terminera vraisemblablement par la seule force de la nature. « C'est » donc principalement lorsqu'on se voit forcé de pratiquer la version sur un en- » fant de grand volume, qu'on peut éprouver les difficultés les plus grandes, et » c'est alors qu'il faut redoubler de soin, pour éviter la décussation des bras sur » la nuque, pour tourner la face d'abord vers un des côtés du bassin, puis vers le » sacrum, et pour abaisser le menton de manière à rendre les diamètres sous- » occipito-bregmatique et bipariétal parallèles à ceux du détroit pelvien et des » organes génitaux externes. » (Dugès.)

L'excès de volume au lieu d'être général, peut porter particulièrement sur l'une des parties fœtales. Pour compléter ce qui précède, nous dirons donc quelques mots de l'excès de volume de la tête et des épaules.

Excès de volume de la tête. — Notre collègue le docteur Joulin, agrégé de la Faculté de médecine de Paris, a consacré un long chapitre de sa thèse de concours à cette cause de dystocie.

D'après cet auteur, les Allemands admettent que l'obstacle peut résider dans le volume seul de la tête, et ils signalent, outre l'excès de grosseur, un phénomène d'ossification peu étudié en France, et qui complique encore la situation : c'est le développement d'os wormiens qui ossifient les fontanelles.

La conduite à tenir dans ces cas de dystocie est fort embarrassante ; le volume du fœtus ne peut guère être apprécié lorsqu'il est encore dans la cavité utérine, et le praticien qui constate l'arrêt du travail dans un bassin paraissant bien conformé, se décidera probablement à agir activement avant que la véritable cause de dystocie lui soit connue ; il interviendra au moyen du forceps ou du céphalotribe, selon les difficultés que le volume du crâne présentera à l'extraction. (Joulin.)

Excès de volume des épaules. — L'accouchement peut être rendu difficile par la dimension trop considérable du diamètre bi-acromial. Cette cause de dystocie entrevue depuis longtemps, a été, de la part de Levret, sous le nom d'enclavement des épaules, l'objet de recherches remarquables qui auraient dû le garantir de l'oubli. De notre temps, elle a été de nouveau affirmée et mise hors de doute par M. Jacquemier, qui lui a consacré un excellent mémoire. Il est à peine besoin de dire qu'il s'agit moins du volume propre des épaules que de celui de la poi-

trine elle-même ; néanmoins, par leur situation et leur saillie, les épaules concourent à former l'obstacle et en font partie. Les épaules et la partie supérieure de la poitrine, dit M. Jacquemier, retenues à l'entrée du bassin, après s'être opposées à la sortie de la tête hors des parties génitales, s'opposent encore à la sortie du tronc, après avoir été entraînées dans le fond de l'excavation pelvienne. Mais il peut arriver aussi que l'obstacle à la sortie de la tête formé par la présence des épaules à l'entrée du bassin une fois surmonté, le reste du corps sorte sans peine. Le contraire peut également se présenter, et l'obstacle formé par les épaules ne se fera sentir qu'après l'expulsion de la tête.

Aux exemples cités par M. Jacquemier, je pourrai en ajouter trois autres observés par moi-même. Dans ces trois derniers cas, je fus appelé pour terminer l'accouchement dans les conditions suivantes : la tête du fœtus étant dégagée et des tractions ayant été faites sur elle, il fut impossible d'extraire le tronc. Je fus plus heureux, mais je déclare que je dus déployer d'assez grands efforts.

Il importe de connaître cette cause de dystocie et d'y obvier rapidement, parce qu'elle entraîne promptement la mort des enfants. Lorsque les épaules, dit encore M. Jacquemier, arrêtées au détroit supérieur, retiennent la tête au fond de l'excavation, ou sont plus ou moins engagées dans le détroit inférieur, l'obstacle résidant dans le volume de la poitrine plutôt que dans la position des épaules, il n'y a pas indication de chercher à déplacer celles-ci ; on devra avoir recours au forceps. Si cet instrument est insuffisant, qu'y a-t-il à faire ? Dès que le fœtus aura cessé de vivre, ou dès que sa vie sera gravement compromise, il ne faut pas compromettre l'existence de la mère par une expectation trop prolongée. On devra donc se décider à faire la crâniotomie, puis la céphalotripsie, diminuer en un mot assez le volume de la tête pour que la main de l'accoucheur puisse pénétrer profondément dans les parties, saisir les bras du fœtus et les abaisser ; des tractions exercées sur eux suffisent ensuite pour amener le tronc au dehors.

Quand le volume exagéré des épaules n'arrête l'accouchement qu'après le dégagement de la tête, quelle conduite faut-il tenir ? Tout d'abord il paraît rationnel de tenter quelques tractions sur la tête ; cette manœuvre suffira dans les cas simples, mais elle sera inutile pour peu que les difficultés soient considérables. Elle expose d'ailleurs à l'arrachement de la tête, qui a été souvent observé ; mieux vaut alors engager deux doigts sous les aisselles, les recourber en crochet, et abaisser ainsi les épaules ; au besoin il ne faut pas hésiter à aller saisir la racine du bras à pleine main, car c'est alors seulement que la main jouit de toute sa puissance.

Les tractions sur les aisselles sont un acheminement au procédé qui consiste à dégager successivement les deux bras, puis à tirer sur eux, pour extraire le tronc au dehors. C'est à ce dernier moyen que M. Jacquemier accorde la préférence ; celui qu'il regarde comme le plus efficace, parce qu'il a pour effet, non-seulement de donner un point d'appui solide, mais encore de faire disparaître de la poitrine l'épaisseur des bras et les saillies abruptes que forment les moignons des épaules. (Jacquemier.)

ARTICLE II

PRÉSENTATIONS ET POSITIONS IRRÉGULIÈRES OU COMPLIQUÉES ; ANOMALIES DU MÉCANISME DE L'ACCOUCHEMENT

Les anciens donnaient le nom de *présentations vicieuses* à toutes celles dans lesquelles le sommet de la tête ne correspondait pas au col de l'utérus. Mais, comme nous l'avons démontré, l'accouchement, quoique un peu plus difficile,

se termine presque toujours heureusement pour la mère et le fœtus dans la présentation de la face et dans celle du siége. L'observation a même prouvé qu'il était rigoureusement possible dans les présentations du tronc. Toutefois les trois premières présentations offrent certaines anomalies, certaines irrégularités qui peuvent rendre l'accouchement difficile parfois, et nécessiter l'intervention de l'art. Les présentations du sommet, de la face et du siége sont habituellement franches et régulières, mais elles peuvent être irrégulières ou inclinées. Ces dernières apportent si rarement obstacle à la terminaison spontanée du travail, que nous n'avons pas hésité à les faire rentrer dans la description que nous avons donnée du mécanisme de l'accouchement naturel : la seule modification, en effet, qu'elles apportent dans ce mécanisme, c'est que la tête en franchissant le détroit supérieur ou en parcourant l'excavation, exécute un mouvement de redressement par suite duquel la circonférence occipito-frontale ou sous-occipito-bregmatique devient parallèle au plan du détroit. Mais ce mouvement de redressement est nécessaire ; car si la tête a son volume normal, l'accouchement n'est possible qu'à cette condition [1]. Lorsqu'il ne s'opère pas, l'art est donc obligé d'intervenir. Il est encore, dans les mouvements exécutés par la tête, quelques anomalies qui peuvent entraver son expulsion. Voyons quelles sont les indications que présentent ces cas particuliers.

§ I. — Positions inclinées du sommet; anomalies du mécanisme de l'accouchement.

Nous appelons ainsi les positions que Baudelocque désignait sous les noms de positions des côtés de la tête, des oreilles, des tempes et de l'occiput. Les côtés de la tête se reconnaissent à la présence de l'oreille, de l'angle de la mâchoire ou de la bosse pariétale; l'occiput, à la forme triangulaire de la fontanelle postérieure, aux sutures lambdoïdes et au voisinage du cou.

Quand on constate une semblable inclinaison dès le début du travail ou peu après la rupture des membranes, il n'y a, en général, rien à faire; car nous savons que dans le plus grand nombre des cas, la conversion s'opère spontanément; mais si cinq, sept ou huit heures après l'écoulement du liquide, la tête conserve encore sa position primitive, et que celle-ci s'oppose à son mouvement de descente, il faut opérer le redressement artificiel. On peut y réussir avec la main seule, et l'on doit le tenter avant d'en venir à l'introduction du levier ou du forceps. Il est inutile de dire qu'il faudrait d'abord corriger l'obliquité de

[1] Nous avons vu pourtant cette conversion d'une position inclinée, en position franche, ne s'opérer qu'au détroit inférieur chez une femme primipare ; la tête, placée en position occipito-iliaque gauche antérieure, était en même temps inclinée sur son pariétal droit. Elle descendit en conservant cette position, de manière qu'au moment où elle reposait sur le plancher du bassin, on sentait l'oreille. Après quelques douleurs énergiques, elle se redressa tout à coup, et franchit le détroit inférieur immédiatement après avoir éprouvé ce mouvement de redressement. La tête était peu volumineuse, quoique le fœtus fût à terme.

l'utérus, si elle se rencontrait dans le cas où l'on aurait à opérer. On peut établir, comme règle générale, qu'il faut introduire la main dont la face palmaire embrasse le plus facilement le vertex. La main introduite dans l'utérus (voy. *Version*), saisit l'occiput pour l'entraîner, après l'avoir d'abord éloigné de la fosse iliaque, tandis que l'autre main presse sur la région hypogastrique pour obliger la tête à descendre. Lorsque la main ne peut réussir à opérer ce redressement la plupart des accoucheurs conseillent l'emploi du levier ; nous préférerions avoir tout de suite recours à l'emploi du forceps, dont les branches agiraient d'abord comme levier et redresseraient la tête, et à l'aide duquel on terminerait immédiatement l'accouchement. Si en effet, comme nous en avons donné le précepte, on a d'abord espéré que la nature suffirait à redresser l'inclinaison ; si après sept ou huit heures d'attente inutile, on a vainement essayé d'opérer avec la main seule ce redressement, il est évident que la terminaison prompte est indiquée dans le double intérêt de la mère et de l'enfant, et que le forceps doit être par conséquent préféré au levier. A l'aide du forceps, on ne réussit pas toujours à saisir convenablement la tête et à l'entraîner dans l'excavation. La version pelvienne peut alors être très-utile, au moins m'a-t-elle réussi dans deux cas où le forceps avait échoué. J'avoue même que je serais assez disposé à la tenter tout de suite dans le cas où l'utérus, peu rétracté, contiendrait encore une certaine quantité de liquide amniotique.

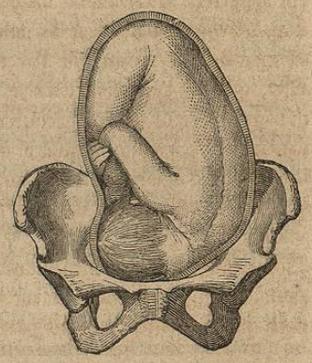

Fig. 113. — Position occipito-iliaque gauche fortement inclinée sur son pariétal postérieur.

Les positions occipito-postérieures qui ne se convertissent pas naturellement en antérieures ou pubiennes permettent encore le dégagement spontané de la tête; mais ainsi que nous l'avons vu, elles offrent parfois des difficultés sérieuses, et peuvent même constituer un obstacle insurmontable à la terminaison du travail. Nous avons déjà déclaré que nous avions peu de confiance dans les efforts faits avec les doigts pour opérer ce mouvement de rotation, et l'application du forceps nous semble le moyen le plus efficace. (Voy. *Forceps.*)

Une remarque importante à faire, c'est que cette persistance de l'occiput en arrière s'oppose quelquefois à l'engagement de la tête, et celle-ci reste, malgré des contractions assez énergiques, au niveau du détroit supérieur, longtemps encore après la rupture des membranes. La tuméfaction du cuir chevelu masque alors les caractères de la fontanelle postérieure, et pour établir le diagnostic, il faut porter le doigt en avant et en haut, où l'on trouve la fontanelle antérieure. Le vertex vient, à chaque contraction, arc-bouter contre la branche horizontale du pubis, et la présentation tend alors à se convertir en présentatation dite de la *nuque* par les anciens accoucheurs. C'est particulièrement dans les positions occipito-postérieures gauches que j'ai observé cette anomalie, et j'ai tou-

jours été obligé d'avoir recours au forceps : l'extraction de la tête nécessite en général des efforts assez violents.

Les positions du sommet peuvent encore, sans inclinaison, offrir certaines anomalies dans leur mécanisme. Le mouvement de rotation qui, dans les positions transversales, doit ramener l'occiput sous la symphyse, se fait quelquefois attendre très-longtemps, ce qui retarde beaucoup le travail. Ce retard peut tenir à la faiblesse des contractions utérines, et l'application du forceps est alors ce qu'il y a de mieux à faire ; mais cela peut dépendre aussi, suivant la plupart des auteurs, de ce que Levret appelait l'*enclavement* des épaules. Celles-ci présentent alors leur grand diamètre biacromial au plus petit diamètre du détroit supérieur, s'y engagent fortement, s'y *enclavent* de manière à ne pouvoir descendre plus avant, et arrêtent par conséquent la marche de la tête. Cet enclavement des épaules, qu'il est difficile de concevoir sans un rétrécissement léger du détroit supérieur ou une étendue très-considérable du diamètre biacromial, a été constaté par Levret, Delamotte, Ruysch. etc., est admis par Desormeaux, Dugès, et doit être, en conséquence, regardé comme possible (voy. p. 868). Il serait difficile de soupçonner pendant le travail cette cause de dystocie, et la mobilité de la tête dans l'excavation (Fried) est le seul signe qui pourrait éveiller l'attention, si l'on avait constaté la bonne conformation du détroit inférieur, et si d'ailleurs les contractions étaient fortes et soutenues. Levret conseille alors, et Desormeaux paraît approuver ce conseil, de faire mettre la femme sur les genoux et sur les coudes, la tête baissée, afin de faire cesser le poids des épaules contres les parties de la mère ; puis de glisser la main entre la tête et les parois du bassin, saisir l'épaule qui est accrochée au niveau de l'angle sacro-vertébral, pour la tirer de côté et pour faire changer sa position. Cette manœuvre, quoique difficile, est pourtant la seule praticable si le fœtus est vivant : on devrait aplatir la tête par la crâniotomie s'il était mort, afin de se frayer un passage facile jusqu'aux épaules.

Sans doute en supposant ce diagnostic bien établi, il paraît convenable de suivre le conseil de Desormeaux ; mais ce diagnostic est tellement difficile, que, suivant la remarque judicieuse de M. Jacquemier, le forceps bien qu'en réalité irrationnel, est la seule ressource qui reste.

Le mouvement de rotation de la tête, par suite duquel l'occiput vient sous la symphyse du pubis, peut encore être rendu difficile et même complétement impossible par le volume de la tumeur séro-sanguinolente qui se forme lorsque la tête séjourne longtemps dans l'excavation. En s'engageant, en effet, dans le vide de l'arcade des pubis (Tarnier), cette tumeur peut évidemment rendre impossible le mouvement de rotation : il faut alors appliquer le forceps.

Les positions occipito-pubiennes ou occipito-sacrées directes sont très-rares, mais certainement on a eu tort d'en nier l'existence. Nous avons déjà dit que l'occiput pouvait se trouver en rapport avec les différents points du pourtour du détroit supérieur. Dans l'immense majorité des cas, ces positions directes se convertissent, dès le début du travail, en positions diagonales ; car la convexité du front, dans les positions occipito-pubiennes, celle de l'occiput dans les occipito-sacrées, ayant à glisser sur la saillie de l'angle sacro-vertébral, sont presque toujours déjetées à droite ou à gauche. Dans quelques cas pourtant, les positions primitives persistent, et l'accouchement se termine a peu près comme à l'ordinaire. Mais quelquefois, si la tête est volumineuse, et le bassin peu développé, quoique bien conformé, la tête est arrêtée au détroit supérieur et comme enclavée par les deux extrémités de son diamètre occipito-frontal. L'application du forceps est alors la seule ressource.

§ II. — Positions inclinées du pelvis; anomalies du mécanisme de l'accouchement.

Tantôt une des hanches, tantôt la région lombaire ou la partie inférieure de l'abdomen peuvent suivant le sens de l'inclinaison, s'engager les premières, surtout quand l'obliquité de l'utérus est très-prononcée. Il faudra donc corriger cette obliquité, qui est la première cause de cette anomalie ; puis, si cela ne suffit pas replacer le siége horizontalement, on ira chercher les pieds ou l'on accrochera une des aines avec l'index recourbé en crochet. (Voy. *Mécanisme de l'accouchement par le siége.*)

§ III. — Positions inclinées de la face; anomalies du mécanisme de l'accouchement.

Les positions de la face peuvent aussi être irrégulières, soit que, par suite d'une inclinaison latérale, une des joues s'engage seule, soit que, la tête étant peu étendue, le front se trouve placé au centre du détroit supérieur, soit enfin que cette extension étant portée à l'extrême, le menton et le devant du cou soient seuls accessibles au doigt : la nature se suffit ordinairement à elle-même dans ces cas comme dans les précédents. Les cas dans lesquels le front est d'abord placé au centre du détroit supérieur sont très-fréquents, et c'est au moment de s'engager dans l'excavation que, l'extension se complétant, la face devient complétement horizontale. (Voy. *Mécanisme de l'accouchement par la face.*) Il en est de même des positions *malaires*, dont le redressement s'opère, comme pour les positions *pariétales* du sommet, pendant le mouvement de descente. Dans les cas rares où cette inclinaison résiste aux contractions utérines, le redressement manuel d'abord, puis, en cas d'insuccès, l'application du forceps si la tête est déjà engagée et immobile, la version pelvienne si elle est encore élevée et peut être facilement déplacée, nous paraissent être pratiquées.

La réduction spontanée, que nous venons d'indiquer comme la terminaison la plus ordinaire des positions frontales ou malaires, est beaucoup plus difficile dans le cas où, par suite d'un excès d'extension de la tête, c'est le menton qui tend à s'engager le premier et à se rapprocher du centre de l'excavation. En effet, non-seulement, suivant la remarque de madame Lachapelle, la tête présente des diamètres défavorables, mais encore le tronc tend à descendre avec la face en même temps qu'il la repousse du passage, et met ainsi obstacle à son ex-

pulsion. La contraction transmise par le rachis tend plutôt à augmenter l'inclinaison qu'à la redresser. Aussi, dans ces cas, faut-il être moins confiant aux efforts de la nature, et se hâter de convertir la position par la version pelvienne.

Ces inclinaisons latérales sont habituellement primitives, et, comme nous l'avons déjà dit, se réduisent spontanément en position franche. Mais il peut arriver aussi qu'une position bien régulière au début du travail se transforme spontanément en position inclinée que rien ne pourra redresser. Ainsi le docteur Birnbaum (de Bonn) a parlé d'une position mento-iliaque droite transversale bien régulière qui se convertît en occipito-iliaque gauche antérieure, fortement inclinée sur son pariétal droit. L'application du forceps fut indispensable à la terminaison du travail.

Les positions de la face doivent, on le sait, se convertir en positions mento-pubiennes, pour que l'accouchement puisse se terminer spontanément. Ce mouvement de rotation, facile dans les positions mento-antérieures, c'est-à-dire dans les cas où le menton était en rapport avec un des points de la moitié antérieure du bassin, est plus difficile dans les positions mento-postérieures, quelquefois même ne s'exécute pas; et, il faut bien en convenir, l'engagement de la face non réduite et sa non-tendance à la réduction constituent une des difficultés sérieuses de l'art obstétrical.

Or, pour bien préciser les indications qui peuvent se présenter dans cette circonstance, nous supposerons quatre cas :

1° Une femme est depuis longtemps en travail, les membranes sont rompues et les eaux écoulées depuis cinq ou six heures ou plus. Les contractions utérines ont été très-énergiques depuis l'écoulement des eaux; le toucher fait reconnaître une bonne conformation du bassin, une dilatation complète et aucune résistance du col de l'utérus; et cependant la partie qui se présente reste toujours élevée et ne s'engage pas davantage dans l'excavation; mais en cherchant quelles peuvent être, au milieu de circonstances aussi favorables, les causes qui retiennent la partie qui se présente engagée au détroit supérieur, on s'aperçoit que la face se présente en position mento-postérieure. On est, je crois, en droit de conclure que la lenteur du travail est due à la non-réduction de la position mento-postérieure en antérieure. Dans ce cas, plusieurs auteurs conseillent de convertir la position de la face en position du sommet, et, pour cela, introduire la main dont la face palmaire embrasse plus facilement le vertex, la droite dans le cas où le menton serait dirigé à droite et en arrière, la gauche dans le cas opposé; puis, après avoir saisi la face à pleine main, essayer de la refouler au-dessus du détroit supérieur, et, si l'on y réussit, contourner le vertex avec la face palmaire des quatre doigts, et fléchir la tête sur la poitrine. La position de la face ainsi convertie en position du sommet, les contractions utérines feront le reste. Mais je suis convaincu aujourd'hui que cette manœuvre réussira rarement, aussi faut-il y mettre une grande prudence et recourir assez promptement à la version pelvienne.

2° Si la position mento-postérieure engagée, ou encore au-dessus du détroit

supérieur, se joignait *un accident qui nécessitât la prompte terminaison de l'accouchement*, il est évident que la version pelvienne serait seule praticable avec avantage.

3° Si la position mento-postérieure coïncide avec un rétrécissement modéré du bassin, la plupart des auteurs conseillent d'opérer la conversion de la position faciale en position du sommet, puis d'appliquer le forceps sur l'extrémité céphalique fléchie. Cette version céphalique préalable nous semble devoir être très-difficile longtemps après la rupture des membranes, et peut-être devrait-on lui préférer la version podalique. Nous aurons plus tard à résoudre cette question, lorsque nous apprécierons l'utilité du forceps dans les rétrécissements du bassin. (Voy. *Forceps*.)

L'application du forceps sur la face en position mento-postérieure nous paraît un moyen extrême qu'il ne faut employer que lorsqu'on ne peut faire autrement, comme dans les cas suivants :

4° Il est des cas malheureux, en effet, où le refoulement étant impossible, soit parce que la tête a franchi le col, soit parce que la violente rétraction de l'utérus rend tout effort inutile, la version pelvienne et la version céphalique sont évidemment impossibles. L'accoucheur doit nécessairement alors avoir recours aux instruments. Le levier, le forceps, les crochets aigus et céphalotribes ont tour à tour été proposés : avant d'employer ces derniers, on doit mettre les premiers en usage.

Le levier peut être très-utile dans certains cas, et, appliqué sur le vertex et l'occiput, il a pu quelquefois abaisser ce dernier et convertir la présentation de la face en présentation du sommet. Quand la tête est un peu élevée, il est même souvent plus facile à manier que le forceps, dont la seconde branche est alors si difficilement introduite à la hauteur et au lieu convenables. Il m'a beaucoup servi chez une femme auprès de laquelle je fus appelé par M. le docteur Fournier, et chez laquelle la tête, engagée dans l'excavation en position mento-postérieure droite, n'avait pu être refoulée ni saisie convenablement par le forceps; et je crois que j'ai eu tort, à l'exemple de beaucoup d'autres contemporains, de le proscrite presque complétement de la pratique. Dans les positions postérieures qui se rapprochent de la transversale encore peu élevée, cas dans lesquels l'application du forceps est très-difficile, le levier peut, je crois, rendre d'importants services. (Voy. *Levier*.)

Quant au forceps que madame Lachapelle proscrit dans le cas dont nous parlons, il peut être tenté comme ressource extrême; mieux vaut encore cela que l'embryotomie, lorsque le fœtus est vivant; seulement il faut s'entendre sur les mouvements qu'on se propose d'imprimer à la tête à l'aide de l'instrument. En supposant les cuillers convenablement appliquées sur les côtés de la tête, on sait combien cela est difficile (voy. *Forceps*), doit-on chercher à ramener le menton en avant (Smellie)? ou bien vaut-il mieux, laissant le menton en arrière, chercher à abaisser le front et l'occiput, puis à dégager d'abord ces parties au-dessous des pubis? En me fondant sur les faits publiés par nos devanciers, je n'hésitais pas dans les éditions précédentes à me prononcer pour cette dernière manœu-