vre. De l'aveu de tous les praticiens, ai-je dit, la rotation du menton en avant expose le fœtus à trop de dangers par l'étendue du mouvement imprimé à l'articulation atloïdo-axoïdienne, et les deux faits signalés par M. P. Dubois, et qu'il considère lui-même comme exceptionnels, ne peuvent nous faire oublier tous ceux dans lesquels cette rotation exagérée a coûté la vie à l'enfant (1).

Je serai aujourd'hui moins exclusif; les faits de M. Blot et quelques autres m'ont convaincu que la rotation artificielle du menton en avant peut se faire dans certains cas sans compromettre nécessairement la vie du fœtus. On peut se borner, en effet, à ramener le menton au niveau de la branche ischio-pubienne, et alors, si la position était sacro-iliaque, sa rotation ne dépassera guère le quart du cercle, et si elle était primitivement mento-sacrée, on peut espérer que, sous l'influence des contractions utérines, le tronc participera au mouvement de rotation que le forceps fait exécuter à la tête, et qu'on évitera ainsi la torsion du cou.

Nous verrons plus loin jusqu'à quel point les modifications, dans le procédé opératoire, proposées par MM. Champion, Baumers et Danyau, peuvent rendre plus facile ce mouvement de rotation.

Si la rotation est impossible, que faut-il faire? M'appuyant sur les observations de Smellie (t. XI, p. 579), Meza (*Acta regiæ Societatis med. Haunienses*, t. XI, p. 379), Siebold (*Siebold's Journal*, 1830, p. 209), je crois que l'on peut, après avoir autant que possible, appliqué les cuillers sur les côtés de la tête, tirer directement en bas et en arrière dans le but d'abaisser le sommet.

Je sais fort bien ce qu'on peut objecter à cette manière de faire. Nécessairement, dira-t-on, pendant le mouvement de flexion que vous imprimerez à la tête, le grand diamètre occipito-mentonnier devra franchir en entier un des diamètres de l'excavation, et de là un obstacle souvent insurmontable. Je ne me dissimule pas la force de l'objection, et j'avoue que la théorie est impuissante à y répondre d'une manière complétement satisfaisante. Mais là où des faits existent, qu'importe l'impuissance des idées théoriques? Il y a des faits, je viens d'en citer quelques-uns; et l'autorité un peu brutale des faits n'est pas la seule que je puisse invoquer. La raison ne dit-elle pas que, lorsque la pratique nous offre quelques-uns de ces cas, heureusement assez rares, qui semblent en dehors des idées théoriques, et dans lesquels le praticien en est réduit à faire ce qu'il peut et non pas ce qu'il veut, le plus sage est de se rapprocher autant que possible des voies tracées par la nature? Or, combien de fois n'a-t-on pas vu dans les positions mento-postérieures de la face, le menton rester en arrière, et cependant l'accouchement se terminer seul? Quel a été alors le mécanisme? Consultons les observations, et nous verrons que la contraction utérine, ne suffisant pas à abaisser le menton, a semblé reporter son action sur l'occiput, et que successivement le front, le vertex et l'extrémité occipitale, glissant derrière la symphyse, ont apparu dans le milieu de l'arcade pubienne. N'est-il pas dès lors logique de conseiller de chercher à imprimer à la tête le même mouvement de flexion, dans l'espoir que les tractions de l'instrument, venant s'ajouter aux efforts expulseurs de l'utérus, parviendront à obtenir ce que ces derniers isolés ne pouvaient faire?

Ce que nous avons dit de l'impossibilité de la conversion spontanée, dans les positions mento-sacrées directes, et de son application assez naturelle dans les positions mento-postérieures diagonales, trouve ici son application pratique. Il en résulte, en effet, que si le menton était directement tourné vers la face antérieure du sacrum, on devrait, avant de fléchir la tête avec le forceps, imprimer à celle-ci un léger mouvement de rotation qui porterait le menton vers une des symphyses sacro-iliaques, de préférence vers la droite, pour éviter la compression du rectum à gauche.

Mon expérience, celle des autres, ont, sur ce point de pratique, modifié mes convictions, et je reconnais volontiers que, jusqu'à présent, j'avais été trop exclusif en conseillant les tractions directes au détriment des essais de rotation. Je crois donc que les deux méthodes peuvent réussir dans quelques cas; et comme il est impossible de préciser à priori quels sont ces cas dans lesquels l'une ou l'autre réussira le mieux, il est sage de les essayer l'une après l'autre.

Ainsi j'ai dû déclarer que les accoucheurs de notre époque, encouragés par quelques succès obtenus dans ces dernières années, pensent qu'on doit tout d'abord essayer de ramener le menton sous la symphyse pubienne.

Enfin, il est des cas malheureux dans lesquels, après avoir inutilement tenté les diverses manœuvres que nous venons d'examiner, la crâniotomie devient la seule ressource (1).

(1) J'ai eu l'occasion de constater, d'une manière évidente, le danger de ce mouvement de rotation exagérée.

Pendant le mois de juillet 1845, une femme primipare nous offrit une position mento-sacro-iliaque droite dont la persistance rendit l'accouchement impossible et nécessita l'intervention de l'art. Après avoir inutilement tenté le refoulement de la tête, nous fûmes obligé d'avoir recours au forceps. Le fœtus était encore vivant. Après avoir appliqué les cuillers sur les côtés de la tête, nous essayâmes d'abaisser le vertex, mais cette fois cela nous fut complétement impossible. L'application comme levier sur le sommet d'une des branches du forceps ne fut pas plus heureuse. Avant d'en venir à l'embryotomie, nous crûmes convenable d'essayer de ramener le menton en avant. Replaçant les deux cuillers du forceps, nous fîmes tourner la tête de manière à ramener le menton à l'extrémité droite du diamètre transverse, puis après quelques légers déplacements des cuillers, derrière la cavité cotyloïde droite. La face était alors au tiers inférieur de l'excavation, et la vulve était entr'ouverte par l'instrument, nous vîmes distictement la langue du fœtus et les lèvres exercer des mouvements. Le mouvement de rotation fut alors complété, et une fois le menton en avant, la tête fut dégagée par la flexion ordinaire. Mais le fœtus, dont le cœur offrait encore quelques légères pulsations, ne put être rappelé à la vie, malgré les soins les mieux entendus et les plus longtemps prolongés.

J'ai la conviction que, dans ce fait, la mort du fœtus est uniquement due à la torsion exagérée du cou.

(1) J'ai été tout récemment témoin d'un fait semblable. M. le docteur Letannelet me fit prier de venir l'aider de mes conseils dans les soins qu'il donnait à une jeune dame primipare. J'arrivai auprès d'elle à huit heures du soir. Je constatai, comme l'avait déjà fait mon honorable confrère, une position mento-postérieure droite (variété frontale) déjà fortement engagée depuis trois heures de l'après-midi. Depuis cette heure la tête n'avait pas avancé d'un millimètre. A onze heures, aucun changement n'était survenu dans la position ni dans l'élévation de la tête. Le refoulement fut inutilement tenté.

Les suppositions que nous venons de faire et qu'il nous aurait été facile de justifier par des faits puisés dans les auteurs, en nous faisant connaître les difficultés qui peuvent se présenter dans ces cas, ne porteraient-elles pas à admettre, pour les positions mento-postérieures, les préceptes posés par Baudelocque, Gardien, etc., pour toutes les positions de la face ? Et si, dans l'état actuel de la science, les positions mento-antérieures doivent être abandonnées à la nature, en est-il entièrement de même des positions mento-postérieures ? En un mot, cette dernière position bien constatée avant ou très-peu de temps après la rupture des membranes, ne devrait-on pas avant l'engagement de la face, et alors que la tête est encore mobile, chercher à la convertir en position du sommet, ou pratiquer la version pelvienne et prévenir ainsi les difficultés qui pourront naître plus tard ? J'avoue que si j'avais à me prononcer en pareille matière, je résoudrais la question par l'affirmative.

§ IV. — Présentation du tronc.

L'accouchement naturel dans les présentations du tronc est un fait très-exceptionnel, et sur lequel il ne faut jamais compter. Aussi est-il de précepte absolu de chercher, aussitôt que possible, à ramener au détroit supérieur une des deux extrémités du fœtus en pratiquant, soit la version pelvienne, soit la version céphalique. (Voyez pour les divisions, les causes, le diagnostic de ce mécanisme, l'accouchement naturel, les pages 360 et suivantes, et pour les indications qu'ils présentent, le chapitre consacré à la version.)

§ V. — Présentations compliquées.

Sous le nom de procidences, madame Lachapelle a décrit la chute intempestive d'une partie quelconque du fœtus, qui, vu sa ténuité ou sa mobilité, ne pourra constituer par elle-même une présentation particulière, mais qui viendra compliquer la présentation d'une région plus étendue. Ainsi le cordon ombilical, les pieds, les mains, soit isolément, soit simultanément, peuvent se présenter au dehors en même temps que la tête et les fesses. Le toucher fera très-facilement reconnaître cette complication, il est inutile de revenir sur des signes propres à faire distinguer chacune de ces parties.

Nous avons déjà parlé de la procidence du cordon et des moyens d'y remédier. Lorsqu'une seule main a glissé au-dessous de la tête ou des fesses, que du reste, le bassin est bien conformé et les contractions énergiques, l'accouche-

M. Letannelet et moi essayâmes vainement aussi le levier et le forceps ; avant d'en venir à la crâniotomie, que nous jugions indispensable, nous fîmes prier M. Dubois de voir la malade. Il arriva à une heure de la nuit, renouvela sans plus de succès les tentatives que nous avions déjà faites.

La crâniotomie fut dès lors décidée. Mais la malade avait grand besoin de repos, nous manquions des instruments nécessaires, et l'opération fut remise à huit heures du matin. Elle ne fut pas sans difficultés, car, malgré sa grande habileté, M. Dubois eut les plus grandes peines à extraire la tête avec le céphalotribe.

ment peut se terminer seul, et l'on doit attendre. La présence des deux mains placées sur les parties latérales de la tête n'a pas toujours été un obstacle insurmontable à la terminaison spontanée du travail ; car on a vu quelquefois toutes ces parties être expulsées en même temps ; mais, pour peu que le passage fût étroit, les parties molles résistantes, il faudrait terminer artificiellement le travail par l'application du forceps ou la version, suivant que la tête aurait ou n'aurait pas franchi le détroit supérieur ; il faudrait aller chercher les pieds dans la présentation du pelvis. Ce dernier conseil doit encore être suivi, si, au lieu d'une main, c'est un pied, ou en même temps un pied avec une main qui accompagnent la tête. Toutefois, avant d'en venir à la terminaison artificielle du travail, l'accoucheur doit essayer de repousser la main ou le pied dans l'utérus, jusqu'au-dessus de la tête. Il suffirait même souvent de les soutenir pendant la douleur qui pousse la tête, pour voir celle-ci descendre seule et arriver au détroit supérieur. On peut alors abandonner le travail à la nature. Nous devons faire remarquer, toutefois, que le pied est beaucoup plus difficile à refouler que la main, et qu'à cause de son volume, il constitue un obstacle souvent insurmontable par les ressources ordinaires. La crâniotomie est quelquefois indispensable à la terminaison du travail, comme le prouvent plusieurs observations.

La procidence du pied n'a été, je crois, observée que dans les présentations de l'extrémité céphalique fléchie. J'ai eu l'occasion de la rencontrer avec une présentation de la face, et la rareté du fait, jointe aux difficultés qu'il présenta, m'engage à le rapporter ici avec détail :

Le 4 novembre 1842, à cinq heures du matin, je fus subitement réveillé par M. X..., charcutier de la rue du Cadran, qui venait en toute hâte me prier de me rendre auprès de sa femme, depuis deux jours en travail, et auprès de laquelle se trouvait M. le docteur Lorne, son médecin et accoucheur. Arrivé auprès de la malade, je reçus de mon honorable confrère quelques renseignements, après lesquels je procédai à l'examen. Mais avant d'en faire connaître le résultat, je crois devoir transcrire une petite note qui m'a été remise par M. Lorne lui-même ; elle précise beaucoup mieux que je n'aurais pu faire, sur mes simples souvenirs, ce qu'il savait des antécédents de cette femme, et ce qu'il avait cru observer depuis le commencement du travail :

« Le 2 novembre 1842, à six heures du soir, je suis appelé rue du Cadran n° 7, pour assister madame X... dans son accouchement. J'apprends de la malade qu'elle a eu sept enfants. A son dire, voilà comment se sont terminés les accouchements antérieurs :

» 1° Premier enfant : travail long et pénible de trois jours ; présentation de l'extrémité céphalique ; accouchement naturel. Mort de l'enfant quelques jours après la naissance.

» 2° Deuxième et troisième enfants : présentation de l'extrémité pelvienne, accouchement spontané ou à l'aide de simples tractions ; fœtus morts.

» 3° Quatrième enfant : après la rupture de la poche des eaux, les contractions utérines cessent pendant vingt-quatre heures ; expulsion de l'enfant en l'absence de l'accoucheur.

» 4° Cinquième et sixième enfants : présentation de l'extrémité céphalique; travail long et pénible ; accouchement naturel. Un seul de ces enfants a vécu quelques mois.

» 5° Septième enfant : présentation de l'épaule, issue du bras. M. P. Dubois, appelé en consultation, constate la mort du fœtus, pratique l'embryotomie. A la suite de cet accouchement, inflammation d'un ou de plusieurs organes abdominaux.

» Madame X,.., agée de trente-deux ans, est d'une taille moyenne, d'un tempérament sanguin, et offre tous les caractères d'une bonne santé. Rien dans son organisation extérieure ne peut faire soupçonner l'existence d'un vice de conformation du bassin. La grossesse normale paraît être arrivée à son terme régulier. La nuit précédente, elle éprouve quelques douleurs qui cessent au jour pour reparaître à six heures du soir. Aussitôt après mon arrivée, je constate, par le toucher, une dilatation du col utérin de la largeur d'une pièce de cinq francs : je distingue facilement la poche des eaux qui, relâchée pendant l'intervalle des douleurs, est tendue et proémine à travers le col pendant la contraction ; mais je ne peux distinguer aucune partie du fœtus. A minuit, la poche amniotique fait saillie dans le vagin en forme de boudin et arrive près de la vulve : tout à coup elle se rompt spontanément et laisse échapper plus d'un litre de liquide.

» Après l'écoulement des eaux, je ne peux encore atteindre aucune partie de l'enfant, quelle que soit la hauteur à laquelle je porte le doigt. Tout à coup la scène change : les douleurs, jusqu'alors énergiques, cessent ; mais, comme au dire de la malade, dans un accouchement précédent (le quatrième), les contractions utérines avaient ainsi été suspendues pendant vingt-quatre heures, puis avaient repris avec assez d'énergie pour terminer l'accouchement, je fais remettre la femme dans son lit.

» Le lendemain, 3 novembre, à huit heures du matin, je retrouve la malade dans le même état. Quelques douleurs se font sentir dans l'aine et le flanc gauches ; les parties du fœtus sont toujours inaccessibles ;..... aucun changement notable dans la journée. — Neuf heures du soir. Je reconnais, au niveau du détroit supérieur, la jambe et le pied gauches couchés en travers du col. Des douleurs très-fortes existent, mais n'ont pas le caractère des douleurs expulsives.

» Le 4 novembre, les douleurs sont plus fortes, mais le travail n'avance pas. Je me détermine à aller chercher le second pied. Le col utérin est convenablement dilaté ; mais il est rigide et laisse difficilement pénétrer la main. Je constate, au-dessus du pied d'abord senti, une tumeur arrondie et dure que je soupçonne être la tête. Je fais de vains efforts pour la repousser et aller chercher le pied droit, et je me décide à envoyer chercher M. Cazeaux. »

A ces renseignements je procédai à l'examen de l'état des parties. Je trouvai, à la partie supérieure du vagin, un pied : c'était le pied gauche dont le calcanéum était dirigé en arrière et un peu à droite. En amenant mon doigt derrière la symphyse du pubis, je trouvai une tumeur volumineuse fortement pressée

contre l'arc antérieur du bassin, car il me fut impossible de glisser mon doigt entre elle et la symphyse ; au premier abord, je la crus constituée par la fesse droite, et je diagnostiquai une position postérieure droite du siége. Le membre gauche était resté pelotonné sur le plan antérieur du ventre ; l'autre, au contraire, en entier relevé sur le plan abdominal et thoracique du fœtus. Les contractions étaient de nouveau fortes et énergiques ; mais la partie ne s'engageait pas, malgré la complète dilatation du col. Cherchant quelle pouvait être la cause de son non-engagement, j'examinai le bassin et je constatai une saillie considérable de l'angle sacro-vertébral. Le diamètre antéro-postérieur n'avait au plus que 8 centimètres. Je me décidai à opérer quelques tractions sur le pied ; mais, à ma grande surprise, ces tractions furent complétement infructueuses. En portant ma main sur la tumeur que j'avais d'abord cru être la fesse antérieure, je la trouvai beaucoup plus volumineuse et beaucoup plus dure que je ne l'avais d'abord pensé, et je reconnus la tête, surmontée par une tumeur molle, considérable (*caput succedaneum*, tumeur sanguine). Je cherchai vainement les sutures ou fontanelles ; mais, en glissant doucement les doigts entre cette tumeur et la jambe dont le pied était au-dessous d'elle, je sentis une surface très-inégale, et bientôt je reconnus distinctement les yeux et les paupières, puis les autres signes de la présentation de la face. C'était en effet une présentation de la face irrégulière. Le menton était dirigé en arrière et à gauche (position mento-iliaque gauche non complétement étendue, quatrième position du front de Baudelocque), déjà un peu engagé au détroit supérieur. En résumé, je me trouvais en face d'une femme dont le diamètre sacro-pubien était de 8 centimètres au plus, chez laquelle le fœtus se présentait en position mento-iliaque gauche postérieure, irrégulière ou frontale, position qui se compliquait de la procidence du pied gauche. Les eaux étaient complétement évacuées depuis trente-deux heures, et l'utérus fortement rétracté. Je ne fus pourtant pas découragé par toutes ces difficultés. Ma première pensée fut de refouler le pied engagé au-dessous de la tête ; mais tous mes efforts furent inutiles ; j'appliquai alors, non sans peine, un lacs sur le pied, et essayai de repousser la tête, en tirant en temps sur le lacs ; même insuccès : la tête, fortement maintenue par des contractions violentes, ne bougeait pas. Le fœtus étant encore vivant, je me décidai à l'application du forceps. L'introduction des branches, leur articulation, furent choses faciles et peu douloureuses pour la femme : elles furent placées sur les côtés du bassin. Mais, malgré les tractions les plus énergiques et continuées pendant une demi-heure, je ne parvins pas à imprimer à la tête le plus léger mouvement de progression. Après quelques instants de repos, je retirai l'instrument pour le réintroduire ; mais cette fois je fus assez heureux pour placer les cuillers directement sur les côtés de la tête, puis j'imprimai aux cuillers un mouvement de rotation, de manière à placer la face dans une position transversale. Efforts impuissants ! Je tirai violemment ; M. Lorne me succéda : tous deux nous épuisâmes inutilement nos forces. Je retirai le forceps, puis laissai reposer la femme une heure. Je priai mon confrère d'aller, pendant ce temps-là, chercher les ciseaux de Smellie et un céphalotribe, bien décidé à pratiquer la craniotomie, si une troi-

sième application du forceps était encore infructueuse. Une heure après, nouvelle introduction du forceps, application facile, tractions faites encore par M. Lorne et par moi, pendant une demi-heure sans succès.

Convaincus dès lors de l'impossibilité de l'accouchement naturel, de l'impuissance de nos efforts; convaincus d'un autre côté que, malgré l'existence de battements du cœur, la prolongation du travail (trente-deux heures après la rupture de la poche amniotique) et les compressions exercées par l'instrument avaient dû nécessairement compromettre et même détruire la viabilité du fœtus, n'ayant plus à choisir qu'entre une opération sanglante sur la mère et la mutilation du fœtus, je me décidai à pratiquer l'embryotomie. Les ciseaux de Smellie, garnis à leur extrémité d'une boule de cire, furent glissés dans la concavité palmaire de ma main gauche, dirigés perpendiculairement sur la tête; ils eurent à traverser des parties molles de 2 centimètres d'épaisseur avant de rencontrer la résistance de la voûte osseuse. Je leur imprimai alors quelques mouvements de rotation, et ils pénétrèrent sans difficulté dans j'intérieur du cerveau. J'en écartai alors les lames dans deux directions différentes, de manière à pratiquer une incision cruciale dont les rayons avaient à peu près 15 millimètres. Puis pénétrant plus avant dans la substance cérébrale, le portai l'instrument en différents sens pour morceler le cerveau. La branche mâle du forceps céphalotribe, puis la branche femelle, furent introduites et articulées sans difficulté, comme sans douleur pour la femme. La partie articulaire touchait les lèvres de la vulve : à l'aide de la vis de pression, je serrai l'instrument assez pour qu'il n'y eût plus que 2 centimètres d'écartement entre les deux extrémités des manches. Les tractions furent commencées, et je sentis bientôt l'instrument glisser. Il fallut recommencer l'opération : une seconde fois le même accident se reproduisit. La troisième fois, je ne parvins à arrêter ce glissement, déjà commencé, qu'en suspendant mes tractions et en serrant davantage le forceps. La tête fut enfin extraite; mais la poitrine fut arrêtée par le détroit supérieur, et des efforts énergiques furent encore nécessaires pour l'extraction du reste du tronc. La délivrance, immédiatement opérée, n'offrit aucune difficulté.

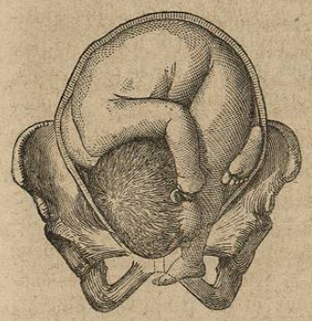

Fig. 114. — Position mento-iliaque gauche postérieure compliquée de la procidence du pied gauche.

Dans un cas d'accouchement de jumeaux dont M. le docteur Leflem (de Pontrieux) a bien voulu me communiquer les détails, le second enfant s'offrit en position mento-pubienne compliquée de la procidence du pied droit, dont le talon était tourné vers le pubis, et de la main droite. Il est vrai de dire que des tentatives de version ayant été faites par une sage-femme, il est impossible de savoir si ces procidences avaient été spontanées, ou étaient le résultat de manœuvres mal dirigées. Quoi qu'il en soit, tout refoulement de la tête fut impossible,

et vainement M. Leflem eut-il recours au forceps. Manquant des instruments nécessaires à l'embryotomie, il fut obligé de quitter la femme pendant quelques heures; à son retour la malade avait succombé.

Peut-être que si, après avoir constaté la résistance que l'utérus fortement rétracté opposait à la version, on eût employé la saignée poussée jusqu'à la syncope, et, si l'état de la malade ne permettait pas la saignée, les opiacés à haute dose ou les anesthésiques, eût-on pu parvenir à délivrer la femme.

La déflexion des membres inférieurs dans la présentation de l'extrémité pelvienne, le déploiement du bras dans celle de l'épaule, ne sont qu'un épiphénomène de la présentation principale, et ne doivent pas être considérés comme un accident fâcheux. La déflexion du bras, ou la présentation de *la main ou du bras de certains auteurs*, a été considérée par eux comme une des complications les plus graves. Nous avons déjà vu, à l'article *Évolution spontanée*, que l'issue du bras ne faisait que favoriser l'évolution spontanée; nous verrons plus tard que ce n'est que par des circonstances étrangères à la présence du bras lui-même qu'elle rend parfois la version plus difficile. (Voy. *Version pelvienne*.)

ARTICLE III

MALADIES DU FŒTUS

Les maladies du fœtus qu'il nous importe de signaler ici sont celles qui peuvent, en augmentant beaucoup le volume d'une de ces parties, mettre un obstacle à son passage à travers le canal pelvien. Nous n'avons donc à parler que de l'hydrocéphalie, de l'hydrothorax, de l'ascite et des tumeurs accidentelles qui, pendant la vie intra-utérine, peuvent se développer sur les divers points de la surface du corps.

§ I. — Hydrocéphale.

On distingue sous ce nom toutes les hydropisies de la tête, tout épanchement ou infiltration de sérosité à l'intérieur ou à l'extérieur de la boîte crânienne. Sous le rapport du siége de l'épanchement, les auteurs distinguent l'hydrocéphale en externe et interne, et l'on range généralement dans l'hydrocéphale externe toutes les infiltrations séreuses ou séro-sanguinolentes qui se trouvent placées sous le cuir chevelu ou sous le péricrâne. Mais jamais cette dernière maladie n'a été jusqu'à présent assez considérable pour mettre un obstacle insurmontable à la parturition. Elle se lie le plus souvent, en effet, à un état d'infiltration générale qui tue le fœtus à une époque encore éloignée du terme de la grossesse, et par conséquent son expulsion s'opère sans difficulté, quelle que soit d'ailleurs l'épaisseur considérable que présente alors le cuir chevelu. J'ai vu, en 1838, à la Clinique, un enfant né à sept mois, dont le cuir chevelu offrait un travers de doigt d'épaisseur : la mère était très-infiltrée. Desormeaux cite deux cas à peu près semblables. L'accouchement eut lieu sans difficulté.

Je ne connais dans la science aucun cas d'hydrocéphale externe constituée