Présentations de la face.

La main gauche dans les positions mento-iliaques droites, la droite dans les positions mento-iliaques gauches. Les quatre doigts seront appliqués sur la joue postérieure, le pouce sur l'antérieure. La face sera logée dans la concavité palmaire; la tête refoulée au-dessus du détroit supérieur sera repoussée, si cela est possible, vers la fosse iliaque gauche dans les positions mento-iliaques droites, vers la fosse iliaque droite dans les positions mento-iliaques gauches. L'évolution convertira la première de ces positions en lombo-iliaque droite, la seconde en lombo-iliaque gauche.

Présentations de l'extrémité pelvienne.

Lorsque l'extrémité pelvienne se présente, et qu'une circonstance quelconque nécessite la prompte terminaison du travail, ce n'est pas, à proprement parler, une version que l'accoucheur doit pratiquer, mais seulement de simples tractions sur la partie qui se présente.

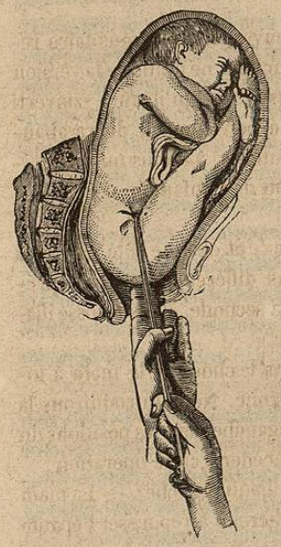

Fig. 127.

Si les pieds ou les genoux s'offrent au col de l'utérus, ou pendent déjà dans le vagin, on les saisit tout simplement, et l'on tire sur eux en se conformant aux règles que nous avons données; mais quand les membres inférieurs sont relevés sur le plan antérieur du fœtus, et que le siége seul se présente, la conduite à tenir varie un peu, suivant que la partie est plus ou moins engagée dans l'excavation. Lorsque les fesses sont encore au-dessus du détroit supérieur, ou au moins si peu engagées qu'il est facile de les repousser, on doit agir de la manière suivante : On introduira la main gauche dans les positions lombo-iliaques gauches, la droite dans les positions opposées. Les fesses seront saisies à pleine main et légèrement refoulées dans la fosse iliaque, vers laquelle est tourné le dos du fœtus; puis on va à la recherche des pieds, en suivant le plan postérieur des membres inférieurs, et on les abaisse pour tirer sur eux et déterminer le troisième temps de la version. Lorsque les fesses sont arrivées jusque sur le plancher du bassin, on place l'indicateur d'une main sur l'aine postérieure, et l'indicateur de l'autre main sur l'aine antérieure, et avec les deux doigts recourbés en crochet on tire sur les fesses jusqu'à ce que les pieds soient complétement dégagés. Enfin, si le siége est déjà assez engagé pour ne plus être refoulé au-dessus du détroit supérieur, et que cependant il ne soit pas encore descendu assez bas pour pouvoir être accro-

ché avec les doigts, on emploie le crochet mousse, que l'on applique sur l'aine antérieure, de dehors en dedans, en le faisant glisser, si cela est possible, entre la hanche antérieure et la symphyse des pubis (fig. 127) : dans le cas contraire, on le glisse entre les deux cuisses, et on le fait pénétrer de dedans en dehors par la partie interne du membre; mais, dans ce dernier cas, il faut avoir soin de protéger avec quelques doigts, préalablement introduits, les parties génitales, le scrotum en particulier, qui pourrait se trouver pris dans le sinus de l'instrument. (Voy. aussi *Forceps.*)

Présentations du tronc.

Nous l'avons déjà répété souvent, les présentations du tronc nécessitent par elles-mêmes l'intervention de l'art, et il faut se hâter de changer la position du fœtus aussitôt que se rencontrent les conditions nécessaires à cette évolution. Nous avons indiqué dans l'article précédent les conditions dans lesquelles nous croyons devoir conseiller les tentatives de version céphalique; mais, soit que celles-ci aient été infructueuses, soit qu'on n'ait pas jugé convenable d'y avoir recours, la version pelvienne est très-souvent pratiquée.

Toutefois, avant d'indiquer les règles de la manœuvre, nous devons faire remarquer que, dans les présentations du tronc, l'accoucheur ne pratique la version que pour remédier à une présentation vicieuse; aussi, dès qu'il aura converti cette présentation en une présentation de l'extrémité pelvienne, il devra abandonner le reste du travail aux efforts expulseurs de l'utérus, à moins qu'un accident assez grave pour menacer les jours de la mère ou de l'enfant ne nécessite la prompte terminaison de l'accouchement.

Les présentations du tronc sont au nombre de deux, et chaque côté du fœtus peut s'offrir au détroit supérieur dans deux positions différentes. Dans la première, la tête est dans la fosse iliaque gauche; dans la seconde, dans la fosse iliaque droite.

La règle que nous avons suivie jusqu'à présent dans le choix de la main à introduire n'est plus applicable aux présentations du tronc. Nous introduirons la main droite dans les positions du plan latéral droit, la gauche dans les positions du plan latéral gauche. Voici, du reste, la manière de procéder à cette opération :

A. *Première position de l'épaule droite* (céphalo-iliaque gauche). — La main droite sera introduite en supination, et, après avoir cherché à repousser l'épaule au-dessus du détroit supérieur et un peu vers la fosse iliaque gauche, elle est dirigée vers la symphyse sacro-iliaque droite, au-dessus de laquelle se trouvent les pieds de l'enfant. Ceux-ci seront saisis et amenés dans le vagin; il n'est pas nécessaire, comme dans les positions du sommet et de la face, de fléchir le fœtus dans le sens de la flexion naturelle; mais on peut immédiatement tirer sur les pieds et les traîner dans l'excavation. Cette évolution latérale, ou sur le côté, est beaucoup plus prompte et sans aucun inconvénient. Les pieds arrivés dans le vagin, l'opération est terminée, comme dans tous les autres cas.

B. *Seconde position de l'épaule droite* (céphalo-iliaque droite). — La main

droite est introduite encore en supination. L'épaule est saisie et refoulée vers la fosse iliaque droite ; la main parcourt ensuite le plan postérieur du fœtus, en se dirigeant à gauche et en arrière, arrive sur les fesses, les contourne en se portant

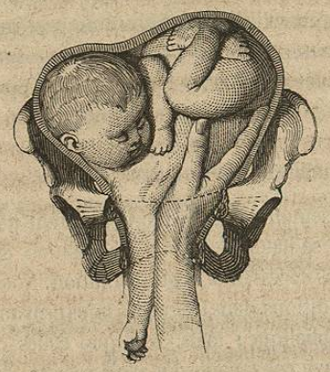

Fig. 128. — Version dans la deuxième position de l'épaule droite ; introduction de la main.

Fig. 129. — Version dans la deuxième position de l'épaule droite : saisie des pieds.

en pronation, et vient en avant et à gauche empoigner les pieds, qu'elle attire dans le vagin (fig. 129).

C. *Première position de l'épaule gauche* (céphalo-iliaque gauche). — La main gauche est introduite en supination, repousse l'épaule en haut et un peu à gauche,

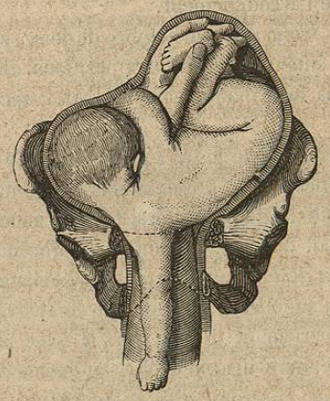

Fig. 130. — Version dans la deuxième position de l'épaule gauche : saisie des pieds.

et se dirige, en glissant sur le dos de l'enfant, vers le côté droit et postérieur du bassin, contourne le siége, et vient en avant et à droite, en se portant en pronation, saisir les pieds.

D. *Seconde position de l'épaule gauche* (céphalo-iliaque droite). — La main gauche, introduite en supination, repousse l'épaule au-dessus du détroit supérieur

et un peu à droite, et, se dirigeant vers le côté gauche et postérieur de l'utérus, va saisir les pieds, qui s'y trouvent placés [1].

Présentation du tronc avec issue du bras (présentations du bras ou de la main des auteurs).

Nous l'avons déjà dit, l'issue de la main dans une présentation de l'épaule n'est qu'un épiphénomène de cette dernière présentation. Aussi, que la main, pendant dans le vagin ou à la vulve, ait été entraînée par le flot de liquide qui s'est échappé au moment de la rupture des membranes, ou attirée par l'accoucheur pour s'assurer plus facilement du diagnostic, c'est là une circonstance à peu près insignifiante, et qui même rend plus facile la version pelvienne. Loin de chercher à repousser le bras dans l'utérus, l'accoucheur appliquera un lacs sur le poignet, non pas, bien entendu, pour tirer sur lui, mais pour l'empêcher de remonter pendant qu'il ira chercher les pieds suivant la méthode ordinaire.

Notre but, en appliquant ce lacs, dit madame Lachapelle, est de le maintenir en dehors, dans la crainte que le bras ne prenne une mauvaise direction ; que, déployé comme il est, il ne suive pas la rotation qui tournera le sternum du fœtus

[1] Comme on le voit, cette manœuvre est extrêmement simple. Nous devons convenir, cependant, que dans les cas où le plan dorsal du fœtus est tourné en avant elle expose, après l'évolution du fœtus, à le diriger en arrière ; et, par conséquent, lorsqu'on ne parvient pas, pendant les tractions, à retourner le ventre en arrière, elle donne lieu à tous les inconvénients que nous avons signalés dans les cas où la face est tournée vers les pubis. Pour remédier à ces difficultés et aux dangers qu'elles entraînent, M. Velpeau veut qu'avant de pratiquer l'évolution on convertisse les positions dans lesquelles le dos est en avant (la première de l'épaule droite et la seconde de l'épaule gauche) en positions dans lesquelles il est dirigé en arrière. Ainsi, dans la seconde position de l'épaule gauche, il cherche à convertir en première de l'épaule gauche, en faisant passer la tête au-dessus des pubis, si elle était d'abord plus rapprochée de l'arc antérieur du bassin ; et au-dessus de l'angle sacro-vertébral, si elle était d'abord plus près de la symphyse sacro-iliaque droite ; puis il termine ensuite comme dans la première de l'épaule gauche primitive. Si, ajoute M. Velpeau, les membranes sont rompues depuis longtemps, si la matrice est fortement rétractée et qu'on ne puisse que très-difficilement faire mouvoir le fœtus, il est une autre manœuvre que l'on doit préférer. Elle consiste à refouler l'épaule avec la main droite, d'arrière en avant, comme pour faire rouler le rachis sur son axe ; à tenter ensuite de gagner le côté droit en glissant sur le devant de la poitrine, pendant qu'avec la main gauche on renverse fortement l'utérus en arrière, et à convertir enfin la présentation du plan latéral gauche en première position du plan latéral droit.

Nous n'avons rappelé cette manœuvre, décrite dans le livre de M. Velpeau, que parce que le nom de l'auteur pourrait lui donner quelque crédit auprès des jeunes praticiens. Mais elle nous paraît devoir être complétement rejetée. De deux choses l'une, en effet : ou bien l'utérus est fortement rétracté, et alors cette conversion nous semble impraticable et dangereuse si l'on persiste ; ou bien l'utérus est inerte, et alors elle nous paraît inutile. Nous l'avons déjà dit, ce qui nous fait redouter que le plan antérieur du fœtus reste tourné en avant, ce n'est pas que nous ne puissions, pendant les tractions, le retourner en arrière, mais c'est que nous craignons que la tête, arrêtée par la contraction du fond de l'utérus, ne suive pas le mouvement de rotation imprimé au thorax, et qu'il en résulte une torsion du cou. Mais si l'organe est assez inerte pour rendre possible la conversion préliminaire conseillée par M. Velpeau, il le sera bien assez, sans aucun doute, pour permettre à l'accoucheur de diriger les tractions de manière à ramener sans crainte l'occiput en avant et la face dans la concavité du sacrum.

en arrière, et que, retenu par les pubis et remontant le long du dos de l'enfant, il ne vienne à croiser la nuque. Ajoutons enfin que cette main, ou plutôt ce bras, sert merveilleusement bien à diriger la rotation du tronc, qu'il offre une prise de plus pour les tractions qu'on exerce sur le tronc, et qu'enfin on s'épargne l'opération souvent trop pénible du dégagement d'une épaule.

Après ce que nous venons de dire, on sera sans doute étonné, en lisant les anciens auteurs, de voir l'effroi que leur inspirait cette présentation dite *de la main* ou *du bras*. On s'étonnera bien plus encore des procédés barbares qu'ils employaient pour y remédier. Ils s'étaient évidemment trompés sur la cause des difficultés que l'on rencontre souvent alors dans la pratique de la version. Mais ces difficultés sont réelles; car si la *présentation de la main* n'est autre que la présentation de l'épaule, l'issue presque complète de l'avant-bras, et surtout du bras en dehors de la vulve, est un signe pronostique excessivement fâcheux. Pour qu'en effet le membre thoracique pende presque tout entier à l'extérieur, il faut nécessairement que l'épaule qui se présente soit déjà fortement engagée dans l'excavation, engagement qui n'a pu avoir lieu sans que la totalité des eaux soit écoulée depuis longtemps, sans que depuis longtemps aussi les contractions utérines se soient exercées sur le tronc du fœtus, et sans que les parois de l'utérus soient fortement resserrées sur les parois fœtales. C'est alors surtout que le contact longtemps prolongé des inégalités fœtales détermine les contractions spasmodiques tétaniques ou du corps ou du col de l'utérus que nous avons considérées comme une des difficultés les plus sérieuses; car elles s'opposent tout à la fois à la répulsion de la partie qui se présente, à l'introduction de la main et à l'évolution du fœtus.

Aussi n'est-ce pas sur la partie qui se présente qu'il faut agir dans ces cas difficiles. Repousser le bras dans la cavité utérine est chose alors impossible et peu utile : tirer sur lui avec force dans l'espoir d'engager le tronc en double dans l'excavation, et lui faire exécuter une espèce d'évolution artificielle, c'est commencer une opération qu'on ne pourra pas terminer, et qui augmentera beaucoup les difficultés : aller chercher l'autre bras pour tirer ensuite sur lui dans l'espoir de faire remonter l'épaule engagée est une manœuvre qui suppose possible l'introduction de la main, et qui serait presque aussi difficile que la recherche des pieds : sacrifier le bras, l'amputer, sont enfin des procédés barbares et inexcusables quand le fœtus est vivant, et le plus souvent inutiles quand il est mort. Nous le répétons, les véritables obstacles ne sont pas là : c'est contre la rétraction violente du corps, et quelquefois de l'orifice interne du col, qu'il faut agir, en employant les moyens que nous avons conseillés plus haut. Si ces moyens échouent, la conduite à suivre varie nécessairement suivant que le fœtus est vivant ou mort. Si le fœtus est encore vivant et que l'état de la femme n'exige pas une prompte délivrance, il faut attendre et espérer l'évolution spontanée (voy. *Accouchement naturel*). Mais si la vie de la femme est gravement compromise, bien que le fœtus soit encore vivant, on peut considérer sa viabilité comme éteinte, et pratiquer l'embryotomie (voy. *Embryotomie*). A plus forte raison devra-t-on agir ainsi quand on aura la certitude qu'il a cessé de vivre.

CHAPITRE IV

DU FORCEPS

Le forceps est une espèce de pince composée de deux branches à peu près semblables, et destinée spécialement à s'appliquer sur la tête du fœtus.

Plusieurs personnes se sont disputé l'honneur de l'invention du forceps, mais il est bien établi aujourd'hui que cet instrument fut inventé par un des membres de la famille Chamberlen, qui, pendant la première moitié du XVIIe siècle, eut le tort fort grave de l'exploiter comme un secret à l'aide duquel il promettait de terminer les accouchements les plus laborieux. Il paraît cependant qu'il fut assez vite connu d'un certain nombre de praticiens anglais; car Drinkwater, qui exerçait l'art des accouchements de 1668 à 1728, employait des instruments qui, s'il faut en juger par la description qu'en a donnée Johnson, ressemblent beaucoup à ceux des Chamberlen.

En 1670, un des Chamberlen vint à Paris avec l'intention de vendre son secret, puisque, au rapport de Mauriceau, il avait proposé au premier médecin du roi de faire connaître son instrument si l'on voulait lui donner 10 000 écus de récompense. Malheureusement Chamberlen, croyant son procédé applicable dans tous les cas, promit de terminer l'accouchement chez une femme dont le bassin était vicié à un degré extrême, et pour laquelle Mauriceau avait jugé l'opération césarienne nécessaire. Ainsi que l'avait prévu l'accoucheur de Paris, les tentatives de Chamberlen furent infructueuses, et il retourna en Angleterre, renonçant à toutes les belles espérances de fortune qu'il croyait réaliser en arrivant à Paris. Vers 1693, Chamberlen fit un voyage en Hollande, et communiqua ou plutôt vendit quelques-uns de ses instruments à plusieurs accoucheurs, parmi lesquels on cite particulièrement Roonhuysen, Ruysch et Bockelman : il est à peu près sûr que le fameux levier du premier de ces accoucheurs n'avait pas d'autre origine et n'était qu'une légère et malheureuse modification de l'instrument qu'il tenait de Chamberlen. Quoi qu'il en soit, le forceps fut pendant longtemps encore exploité comme un secret en Hollande; car ce ne fut que soixante ans après, c'est-à-dire vers 1753, que de Visscher et Van de Poll firent connaître le levier de Roonhuysen [1].

Palfyn, accoucheur de Gand, a passé à tort pour le véritable inventeur du forceps. Il avait fait plusieurs voyages à Londres et en Allemagne, dans le but de connaître ce fameux secret, qui, au dire de Mauriceau, a fait gagner à Chamberlen

[1] Il est bon de noter que l'instrument décrit par ces derniers auteurs sous le nom de *levier de Roonhuysen* n'était pas l'instrument que ce dernier avait acheté de Chamberlen, car il est composé d'une seule branche de fer recourbée. Rathlauw avait publié en 1747 la description d'un instrument qu'il avait reçu de Van der Swam, élève de Roonhuysen, instrument composé de deux cuillers, fenêtrées, unies à leur extrémité au moyen d'une cheville.