pubis : la dilatation de la vulve, étant ainsi lente et graduée, s'opérera sans déchirure, surtout si vous avez bien soin de soutenir, ou mieux encore de faire soutenir le périnée par un aide ; et cette déchirure vous l'auriez difficilement évitée si vous aviez continué les tractions. Madame Lachapelle conseille même de retirer l'instrument. Je pense qu'il vaut mieux le laisser en place, dans le double intérêt de la femme et de l'accoucheur : dans l'intérêt de la femme, car, dans certains cas, quelques tractions peuvent encore être nécessaires; dans l'intérêt de l'accoucheur, car il pourrait passer, aux yeux de la femme et des assistants, pour un maladroit qui a manqué l'opération, si, dans un but de prudence et pour ménager les parties, il retirait l'instrument avant la complète sortie de la tête. Il faut donc le laisser en place, mais ne pas tirer, et laisser la femme expulser à la fois et le forceps et la tête.

Dans les cas difficiles, il faut sans doute tirer avec une certaine force, mais il faut se garder avec soin d'imiter certains accoucheurs qui, prenant un point d'appui en plaçant un pied contre un corps solide, se pendent pour ainsi dire aux branches du forceps, sur lequel ils tirent de toute leur force. Il faut seulement tirer des bras; le corps doit être tout prêt à résister à un glissement rapide de l'instrument, et c'est précisément en cela que l'application du forceps est quelquefois excessivement fatigante pour l'accoucheur.

12° *Dans les positions diagonales ou transversales, il faut imprimer à la tête un mouvement de rotation qui tourne la concavité des bords de l'instrument directement en avant.* — Ce mouvement de rotation doit être opéré pendant les tractions et en même temps que la tête se rapproche du détroit inférieur ou le franchit. Mais il n'est pas besoin d'efforts violents, et le plus souvent la tête tourne à mesure qu'elle descend, entraînant l'instrument dans sa rotation. Quelquefois même l'application d'une ou des deux cuillers suffit pour faire opérer ce changement.

ARTICLE III

RÈGLES PARTICULIÈRES

Le forceps peut être appliqué, avons-nous dit, dans les présentations du sommet, de la face et sur la tête restée seule après l'extraction du tronc. Nous avons à étudier cette application dans ces trois circonstances: et, comme l'élévation plus ou moins considérable de la tête influe beaucoup et sur les procédés à suivre, et sur la facilité plus ou moins grande avec laquelle on les exécute, nous examinerons successivement les cas dans lesquels la tête est au détroit inférieur, engagée déjà au détroit supérieur, ou bien tout à fait au-dessus de ce détroit supérieur.

§ I. — Application du forceps dans les positions du sommet, quand la tête est arrivée au détroit inférieur.

Le sommet, arrivé au détroit inférieur, peut se trouver en rapport avec les divers points du pourtour de ce détroit, et, pour prévoir tous les cas possibles, nous admettrons huit positions principales. Ainsi l'occiput peut se trouver en rapport : 1° avec les deux extrémités du diamètre coccy-pubien (occipito-antérieure, occipito-postérieure); 2° avec les deux extrémités de chaque diamètre oblique (occipito-iliaque gauche antérieure, occipito-iliaque droite postérieure; occipito-iliaque droite antérieure, occipito-iliaque gauche postérieure) ; 3° enfin, avec les deux extrémités du diamètre transverse (occipito-iliaque gauche transversale, occipito-iliaque droite transversale).

A. *Position occipito-antérieure.* — Dans cette position, l'occiput est placé derrière ou sous la partie inférieure de la symphyse des pubis : les côtés de la tête répondent aux côtés du bassin. La branche mâle sera introduite la première, parce que c'est elle qui doit se trouver en dessous pour l'articulation. Saisie par la main gauche, soit comme une plume à écrire, soit et mieux encore à pleine main, mais toujours assez près du pivot, la branche mâle est couchée obliquement au devant de l'aine droite, et, quelques doigts de la main droite étant préalablement introduits dans les parties, on présente l'extrémité de la cuiller à la vulve dans la direction de son axe, puis on fait glisser l'instrument sur la face palmaire des doigts, et, à mesure qu'on pousse la cuiller dans le vagin, on abaisse peu à peu le manche de l'instrument entre les cuisses de la femme, en le rapprochant de la ligne médiane, de manière à bien diriger son extrémité dans la direction de l'axe de l'excavation. Celle-ci est ainsi portée du même coup sur le côté de la tête et sur le côté du bassin, où elle doit, en définitive, se trouver placée. Pendant ce mouvement, le bord convexe de la cuiller doit appuyer et glisser sur le doigt annulaire de la main qui est dans le vagin, en même temps que sa surface concave doit porter exactement sur la convexité de la tête et en suivre les contours. Pour l'introduction de la branche femelle, on procède absolument de la même manière. Quelques doigts de la main gauche sont d'abord introduits sur le côté droit du bassin. La branche femelle, saisie par la main droite, est couchée au devant de l'aine gauche, et l'extrémité de la cuiller, appuyée sur la face palmaire de la main gauche, est présentée à l'ouverture vulvaire ; à mesure qu'on fait pencher le bec de l'instrument, on abaisse peu à peu son manche en le rapprochant encore de la ligne médiane, et on le porte enfin sur le côté droit du bassin avec les précautions indiquées pour la première branche.

Quand les deux branches sont introduites à la même hauteur, elles doivent être parallèles, et le pivot correspond exactement à la mortaise. L'articulation est alors facile.

La tête est au détroit inférieur : les premières tractions doivent donc être faites dans la direction de l'axe de ce détroit, c'est-à-dire un peu en bas et en avant.

Puis, dès que l'occiput s'est dégagé au-dessous du ligament sous-pubien et que la tête commence à exécuter son mouvement d'extension, l'accoucheur relève peu à peu l'instrument au devant de la symphyse et de l'abdomen.

B. *Position occipito-postérieure.* — L'application des cuillers et leur articulation se font comme dans le cas précédent. Quoique la tête soit au détroit inférieur, il ne faut pas tirer dans la direction de l'axe de ce détroit : dans ces positions occipito-postérieures, en effet, c'est l'occiput qui doit venir le premier se dégager au devant de la commissure antérieure du périnée (voy. *Accouchement naturel*). Pour obtenir ce résultat, il faut, dès le début des tractions, relever un peu en haut les branches de l'instrument, afin de fléchir fortement la tête et de faire en sorte que les tractions portent particulièrement sur la grosse extrémité de la tête. Lorsque l'occiput est arrivé au niveau de la commissure périnéale, on cesse toute traction, ou bien, si besoin est, on tire légèrement en abaissant le manche de l'instrument au devant de l'anus.

On doit procéder à l'extraction de la tête avec une très-grande lenteur, car le périnée, fortement distendu, fait une voussure considérable au niveau de l'occiput, et se déchirerait infailliblement si l'on voulait extraire trop rapidement la tête. Cette extraction est beaucoup plus pénible que lorsqu'il s'agit d'une position occipito-antérieure ; elle nécessite plus d'efforts, exige beaucoup de soins et de prudence, si l'on veut éviter toute déchirure.

C. *Position occipito-iliaque gauche antérieure.* — Dans cette position, un des côtés de la tête regarde en avant et à droite, l'autre en arrière et à gauche ;

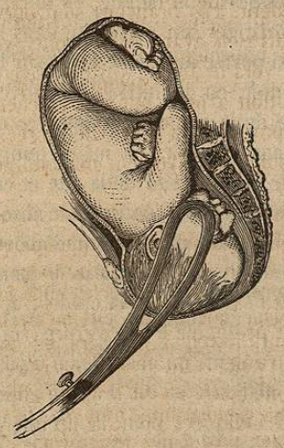

Fig. 138.

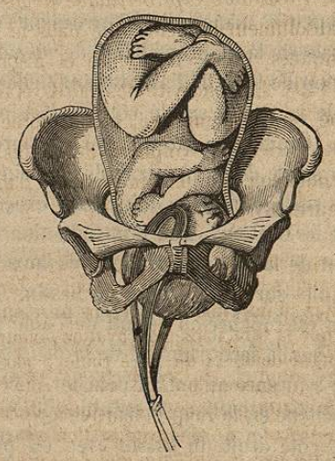

Fig. 139.

une des branches sera donc appliquée en avant et à droite, l'autre en arrière et à gauche, puisque nous avons dit que les cuillers devaient être appliquées sur les côtés de la tête. La branche postérieure, que nous devrons appliquer la première, sera en même temps à gauche ; c'est donc la branche qui s'applique tou-

jours sur le côté gauche du bassin, c'est-à-dire la branche mâle, que nous appliquerons la première. La branche mâle, saisie par la main gauche, sera couchée au devant de l'aine droite ; l'extrémité de la cuiller, placée au devant du ligament sacro-sciatique gauche, sera poussée directement en arrière au devant de l'articulation sacro-iliaque, pendant que l'accoucheur, abaissant le manche, le rapprochera de la ligne médiane. Il est bien important, en abaissant l'instrument entre les cuisses de la femme, de maintenir la cuiller renversée légèrement sur sa face convexe. Une fois introduite, la branche est confiée à un aide, qui la reporte un peu vers la face interne de la cuisse gauche.

La branche femelle doit être placée derrière la cavité cotyloïde droite où correspond le côté de la tête. C'est elle qui doit exécuter le mouvement de spirale que nous avons décrit dans les généralités. L'accoucheur, la saisissant avec la main droite, présente l'extrémité de la cuiller au devant du ligament sacro-sciatique droit, la fait pénétrer dans cette direction de 2 à 3 centimètres, puis tout à coup il change la position de la main droite et prend la branche en dessus, et, abaissant fortement le manche de l'instrument sur la face interne de la cuisse gauche, fait basculer la cuiller, qui se porte d'emblée du ligament sacro-sciatique droit derrière la cavité cotyloïde du même côté (voy. fig. 139).

Puis on procède à l'articulation. Dès les premières tractions, il faut imprimer à la tête son mouvement de rotation qui doit ramener l'occiput derrière, puis sous la symphyse pubienne. L'opération se termine ensuite comme dans le premier cas (A).

D. *Position occipito-iliaque droite postérieure.* — L'application du forceps est absolument la même que dans le cas précédent. Les branches sont encore appliquées, l'une en arrière et à gauche, l'autre en avant et à droite (voy. fig. 139). La concavité des bords étant dirigée vers le front, qui doit être ramené vers la symphyse, le mouvement de rotation a pour but de ramener le front derrière la symphyse des pubis, et l'occiput dans la concavité sacrée, et l'accouchement se termine comme dans la position primitivement occipito-postérieure (B).

Les efforts qu'on est obligé de faire sont parfois si considérables, que quelques opérateurs ont pensé qu'il serait préférable, quand on rencontre de grandes difficultés, d'imprimer au forceps un mouvement de rotation sur son axe, pour faire tourner la tête dans l'excavation, comme elle tourne quelquefois elle-même tout spontanément, et de faire rouler, par conséquent, l'occiput d'arrière en avant pour le ramener d'abord sur le côté du bassin, puis enfin jusque derrière les pubis. Cette pratique a rencontré de nombreux adversaires ; on lui reproche de faire exécuter à la tête plus d'un quart de rotation pendant que le tronc est immobilisé par le resserrement de l'utérus, d'exposer ainsi à des lésions mortelles qui se produiraient dans la région cervicale de la colonne vertébrale. Ces reproches sont plus théoriques que vrais, et nous avons cherché à les réfuter dans un autre travail (*Accouchements*, par Lenoir, Sée et Tarnier). D'ailleurs, les faits cliniques sont venus démontrer que dans une position occipito-postérieure on peut ramener l'occiput en avant et extraire un enfant vivant [1].

[1] Une jeune femme primipare, arrivée sans accident au terme de sa grossesse, fut

Quand dans une position occipito-iliaque postérieure on éprouve de grandes difficultés pour abaisser l'occiput en arrière, on est donc autorisé à le ramener en avant. Pour obtenir ce résultat, on imprime au forceps un mouvement de rotation, qui porte d'abord l'occiput sur le côté du bassin en position occipito-iliaque

prise des premières douleurs le 29 octobre, à neuf heures du soir. Les douleurs, quoique faibles, étaient assez rapprochées pour l'empêcher de dormir toute la nuit. A six heures du matin, le 30, je trouvai le col complétement effacé, et les bords amincis circonscrivaient un orifice du diamètre d'une pièce de 50 centimes; les douleurs se répétaient toutes les dix minutes. Je constatai une présentation du sommet, mais je ne pus distinguer la position. Les contractions persistèrent pendant toute la journée du 31, mais aussi faibles et aussi éloignées. A quatre heures du soir, elles devinrent plus vives et plus rapprochées. A huit heures, l'orifice offrait le diamètre d'une pièce de 2 francs. Les membranes plates et appliquées sur la tête me permirent de constater que la suture biparietale était directement antéro-postérieure, et *à plusieurs reprises* je sentis manifestement la fontanelle antérieure qui correspondait directement en avant et à peu près au tiers supérieur de la face postérieure des pubis. J'avais affaire, chose qui ne m'était jamais arrivée, à une position *occipito-sacrée directe*, engagée au tiers supérieur de l'excavation. J'espérai la conversion spontanée en position diagonale postérieure, mais inutilement, car, malgré des contractions très-fréquentes et très-énergiques, le lendemain 31, à six heures, les choses étaient dans le *statu quo*. L'orifice offrait le diamètre d'une pièce de 5 francs. A midi, la dilatation était presque complète ; à deux heures enfin, la tête devint diagonale : je constatai très-positivement la fontanelle antérieure en avant et à gauche, et j'espérai que ce mouvement de rotation allait se compléter, mais il n'en fut rien. Je rompis les membranes. Il s'écoula à peine une ou deux cuillerées de liquide. A quatre heures, la fontanelle antérieure me parut se rapprocher davantage de l'extrémité gauche du diamètre transverse, et je fis espérer à la pauvre patiente qu'elle approchait du but ; mais malheureusement, au lieu de continuer à se porter en arrière, la fontanelle antérieure subit un mouvement en sens inverse, et, malgré les efforts que je tentais pour la repousser, elle revint en avant se placer à peu près au niveau du milieu de la branche horizontale des pubis ; elle ne bougea plus. A dix heures du soir, les choses étant dans le même état, je me décidai à appliquer le forceps, autant dans l'intérêt de la mère, dont les forces étaient épuisées, et qui me suppliait de la délivrer, que dans l'intérêt de l'enfant.

La tête était alors très-près du détroit inférieur. Le forceps fut appliqué sans difficulté sur les côtés de la tête. Je tirai dans le but de dégager l'occiput au devant du périnée, mais les contractions utérines étaient faibles ; la femme, épuisée de fatigue, n'aidait nullement les efforts utérins, et, réduit ainsi aux seuls efforts de traction que j'exerçais avec l'instrument, il me fut impossible de faire cheminer la tête. Malgré tous mes efforts, je ne pus vaincre la résistance très-grande du périnée, qui était très-épais et très-dur. Mes efforts furent complétement infructueux. En abandonnant l'opération, il ne me restait qu'à me confier aux efforts, hélas ! bien impuissants de l'organisme, ou à pratiquer la craniotomie. J'avais assez attendu pour constater l'impuissance de la nature, et d'ailleurs une expectation plus prolongée n'était pas sans danger pour la mère et l'enfant ; et, avant d'en venir à la craniotomie, je voulus voir s'il ne me serait pas possible de ramener l'occiput en avant. Je cessai mes tractions et imprimai au forceps une rotation sur son axe ; entraînant la tête dans ce mouvement, j'eus bientôt dirigé la concavité des bords de l'instrument vers la face interne de la cuisse gauche. Je retirai alors l'instrument et constatai que la suture longitudinale était complétement transversale. Introduisant la branche femelle en arrière et à droite, je m'en servis comme d'un levier, et parvins, à son aide, à ramener l'occiput presque derrière la cavité cotyloïde droite. La branche mâle fut alors portée derrière la cavité cotyloïde gauche. Le forceps articulé après avoir décroisé les branches, je ramenai l'occiput, d'abord derrière, puis sous la symphyse des pubis, et terminai l'extraction de la tête par le mouvement d'extension ordinaire.

L'enfant naquit dans un état évident de congestion. Je laissai saigner le cordon avant de le lier ; il fut assez promptement ranimé. Quinze jours après il était fort et bien portant. Les suites de couches ont été heureuses, et la mère s'est promptement rétablie. Le travail avait duré cinquante heures.

transversale. A ce moment l'une des cuillers se trouve directement en avant et l'autre directement en arrière, si l'on a primitivement saisi la tête d'une oreille à l'autre ; on désarticule alors l'instrument, on en retire les branches pour les appliquer de nouveau comme s'il s'agissait d'une position occipito-iliaque transversale primitive ; nous dirons dans l'un des paragraphes suivants comment il faut procéder à cette application. (Voy. *Application du forceps dans les positions transverses.*) Quelques opérateurs ne craignent cependant pas de compléter le mouvement de rotation sans désarticuler le forceps, qui se trouve alors anormalement dirigé la petite coubure en arrière, la grande courbure convexe en avant, la branche à pivot ramenée à droite et la branche à mortaise à gauche, sans qu'il en résulte de grands inconvénients si l'opérateur est habile. Néanmoins, c'est là une direction pour laquelle le forceps de Levret n'est pas fait.

E. *Position occipito-iliaque droite antérieure.* — C'est la branche femelle qu'il faut ici appliquer la première au devant de l'articulation sacro-iliaque droite ; c'est la branche mâle dont la cuiller, placée d'abord au devant du ligament sacro-sciatique gauche, décrira le mouvement de spirale indiqué, et viendra se placer derrière la cavité cotyloïde gauche. Les manches seront ensuite décroisés. Le mouvement de rotation s'exécutera de droite à gauche, et ramènera l'occiput derrière les pubis.

F. *Position occipito-iliaque gauche postérieure.* — Les branches seront introduites dans le même ordre et de la même manière que dans le cas précédent. Le mouvement de rotation se fera dans le même sens, et ramènera le front derrière la symphyse pubienne.

Dès lors l'accoucheur, relevant un peu l'instrument au devant des pubis, cherchera à dégager l'occiput le premier au devant de la commissure antérieure du périnée. Après ce dégagement, il abaissera l'instrument au devant de l'anus pour faire éprouver à la tête son mouvement d'extension.

En cas de difficultés, pour dégager l'occiput en arrière, on pourrait faire tourner la tête en sens inverse et ramener l'occiput derrière les pubis ; suivre, en un mot, la même conduite que celle que nous avons indiquée pour la position occipito-iliaque droite postérieure (D). Il est bien entendu qu'ici on ferait tourner la tête d'arrière en avant et de gauche à droite, dans le sens qu'elle suit ordinairement dans l'accouchement naturel.

G. *Position occipito-iliaque gauche transversale.* — Dans cette position l'occiput répond à l'extrémité gauche du diamètre transverse ; un des côtés de la tête regarde directement en avant, l'autre directement en arrière. La branche postérieure sera encore celle que nous appliquerons la première. Pour distinguer ici quelle sera la branche qu'il faut placer en arrière, il faut prévoir le côté du bassin vers lequel, après le mouvement de rotation, sera tourné le côté de la tête qui est en arrière. Il est évident que, ce mouvement de rotation devant toujours, dans les positions transversales, ramener l'occiput en avant, le côté de la tête qui est en arrière, et par conséquent la branche qui sera placée en arrière, seront, dans le cas qui nous occupe, dirigés vers le côté gauche du bassin : c'est

donc la branche qui s'applique toujours sur le côté gauche, c'est-à-dire la branche mâle, qu'il faut appliquer ici la première. La branche mâle sera donc poussée d'abord au devant de l'articulation sacro-iliaque gauche; puis, lorsqu'elle sera arrivée à la hauteur convenable, on la repoussera, en appuyant sur son bord concave, avec les doigts qui sont dans les parties, au devant de la face antérieure du sacrum.

La branche femelle sera d'abord portée, à l'aide du mouvement de spirale, derrière la cavité cotyloïde droite; puis, appuyant fortement sur son bord convexe, la main cherchera à le repousser derrière la ligne médiane de la symphyse des pubis.

L'étendue du mouvement de rotation doit engager l'accoucheur à l'opérer lentement et avec douceur.

Lorsque la tête est en position transversale, elle est quelquefois assez élevée dans l'excavation, quoique ayant déjà en grande partie franchi le détroit supérieur. Or, quand la tête est ainsi élevée, il est très-difficile d'appliquer une des branches en avant, l'autre en arrière. On est même, dans certains cas, obligé de placer les cuillers sur les côtés du bassin, c'est-à-dire de saisir la tête du front à l'occiput. C'est toujours là une circonstance fâcheuse. Cependant voici ce qui peut arriver : l'application des cuillers suffit quelquefois seule pour donner à la tête une direction diagonale et même complétement antéro-postérieure; mais, lorsque ce mouvement ne s'est pas exécuté au moment de l'introduction des branches, il s'exécute souvent pendant leur articulation ou pendant les premières tractions. Enfin, la tête peut quelquefois franchir le détroit inférieur en position transversale; mais, arrivée à l'anneau vulvaire, elle tourne alors dans l'intervalle des cuillers; ou, comme je l'ai vu plusieurs fois, elle entraîne avec elle l'instrument dans son mouvement de rotation, de telle façon que, l'occiput étant tourné en avant, la concavité des bords du forceps est dirigée de côté. Quelques personnes conseillent, dans ce dernier cas, de retirer l'instrument dès que la tête n'a plus à vaincre que la résistance des parties molles, ou, si besoin est, de le réappliquer sur les côtés de la tête. Je pense qu'il vaut mieux ne retirer que la branche sous-pubienne, dont la présence peut s'opposer au mouvement d'extension, mais laisser la branche périnéale, dont, au besoin, on peut se servir comme d'un levier pour aider à ce mouvement d'extension.

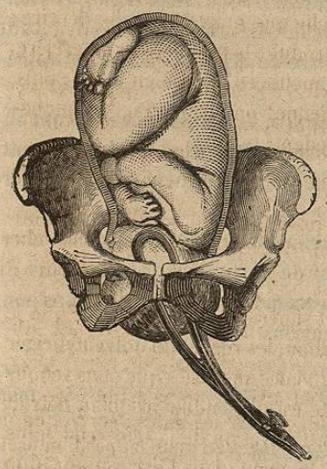

Fig. 140. — Forceps appliqué dans la position occipito-iliaque gauche transversale.

La difficulté que l'on éprouve à appliquer le forceps sur les bosses pariétales, dans les positions transversales engagées dans l'excavation, devient assez souvent

(voyez plus bas) une impossibilité, quand la tête est arrêtée au détroit supérieur ou au-dessus de ce détroit. Pour rendre possible l'application bipariétale, M. Baumers (de Lyon) a fait construire un nouveau forceps, que j'ai eu l'occasion d'essayer, et qui me paraît résoudre la difficulté que nous signalons. Je me suis convaincu que l'application bipariétale des cuillers, impossible avec le forceps ordinaire, est quelquefois facile avec celui de M. Baumers, et je crois devoir le conseiller dans les positions transversales. (Voyez, pour plus de détails sur cet instrument et sur le procédé de son application, la *Gazette médicale* des 14 et 21 juillet 1849.)

Du reste, cette modification de M. Baumers est tout à fait semblable à celle qu'a proposée Uytterhoeven. Ce chirurgien belge fit confectionner, il y a quarante ans, dit M. van Huevel, un forceps courbé par devant sur ses faces, comme les autres le sont sur les bords. (Voyez l'atlas joint à l'édition belge de cet ouvrage, fig. 194.)

H. *Position occipito-iliaque droite transversale.* — Dans cette position, l'application du forceps ne diffère presque pas de celle que nous venons de décrire; seulement, c'est la branche femelle qui sera introduite la première et en arrière. Le mouvement de rotation se fera de droite à gauche et d'arrière en avant; puis, l'occiput étant arrivé derrière la symphyse pubienne, on terminera l'accouchement de la même manière que dans le cas précédent.

§ II. — Application du forceps dans les positions du sommet, quand la tête est seulement engagée au détroit supérieur.

Lorsque la tête est engagée et fixée au détroit supérieur, de telle façon que le sommet occupe la partie supérieure de l'excavation, les règles qui doivent diriger l'opération dans l'application du forceps sont les mêmes que celles que nous venons de proposer comme applicables lorsque la tête est descendue jusqu'au détroit inférieur. Nous ferons remarquer toutefois que l'élévation de la tête rend plus que jamais nécessaire l'introduction de toute la main dans l'excavation; que l'accoucheur doit placer avec soin l'extrémité de ses doigts entre la tête et le pourtour du col, afin d'être bien sûr que la cuiller, glissant sur la face palmaire de la main, pénétrera dans l'intérieur de la cavité utérine; que, puisque la tête est plus élevée, il faut que les branches de l'instrument soient poussées assez avant dans les parties pour pouvoir suffisamment l'embrasser; qu'enfin, puisque la tête n'a pas encore franchi le détroit supérieur, il faut que les premières tractions soient faites dans la direction de l'axe du détroit supérieur, c'est-à-dire, autant que possible, en bas et en arrière.

Si les règles théoriques ne changent pas, il ne faut pas croire que les difficultés soient les mêmes. La hauteur de la tête rend l'application du forceps beaucoup moins facile et beaucoup moins sûrs. Il est difficile d'appliquer les branches du forceps sur les côtés de la tête dans les positions diagonales, mais surtout dans les positions transversales. En un mot, plus la tête est élevée et plus nous retrou-