Je ferai cependant une exception pour les cas où le médecin aurait été appelé au moment de l'agonie de la femme, et aurait constaté tout d'abord l'intégrité des battements du cœur fœtal et leur disparition quelques minutes plus tard. Ici, en effet, on aurait réellement assisté à la mort de l'enfant à l'aide du stéthoscope ; je crois donc qu'on devrait s'abstenir.

Avant d'opérer, le médecin doit s'assurer par tous les moyens possibles que la mort de la femme est bien réelle ; quelques faits ont, en effet, montré que la mort pouvait n'être qu'apparente. Dans tous les cas, c'est donc un devoir de faire l'incision des parois abdominales et utérines avec les mêmes précautions que pendant la vie, et de vider préalablement la vessie. Un aide doit aussi appliquer ses mains sur les parois abdominales pour refouler les intestins en arrière et empêcher leur sortie ; sans cette précaution l'opération serait presqu'à coup sûr retardée par l'embarras qu'ils causeraient au chirurgien.

Accouchement forcé post mortem. — Si la femme succombe seulement pendant le travail, il faut s'assurer immédiatement de l'état des organes génitaux ; car, quoique le travail fût commencé depuis peu de temps, ces parties, offrant après la mort beaucoup moins de résistance, ont quelquefois permis d'extraire le fœtus par la version ou l'application du forceps. Cette dernière opération serait même rigoureusement indiquée si la tête du fœtus était déjà plongée dans l'excavation. L'opération césarienne rendrait alors, en effet, son extraction excessivement difficile, si ce n'est pas complétement impossible ; plusieurs faits ont prouvé l'impuissance des tractions pratiquées sur le tronc du fœtus à travers l'incision abdominale.

Dans ces dernières années, quelques observations ont même démontré qu'on pouvait, sur une femme enceinte, morte avant tout travail, provoquer l'accouchement forcé, dilater le col, introduire la main dans l'utérus, faire la version et extraire l'enfant par les voies génitales. Après la mort, en effet, les fibres musculaires se relâchent, et ce qui aurait été impossible sur la femme vivante devient praticable sur le cadavre ; mais, à moins de circonstances exceptionnelles, on ne peut réussir qu'en employant beaucoup de force et de temps. M. Duparcque a pris, chez nous, l'initiative de cette opération, qui a trouvé quelques partisans, surtout en Italie et en Belgique.

Malgré les avantages incontestables que présente ce mode de délivrance, dit M. Perrin, relativement à la femme, et quoiqu'il soit exempt des inconvénients attachés à l'opération césarienne, on ne saurait mettre en parallèle les deux modes de délivrance relativement au but principal : sauver l'enfant dont la vie est compromise et qui va s'éteindre dans le sein de sa mère. L'opération césarienne a, sans contredit, une prééminence considérable par la facilité, la promptitude de son exécution et parce qu'elle respecte l'enfant, auquel elle ne porte pas la plus légère atteinte ; tandis que dans l'accouchement forcé les manœuvres pour préparer les voies font perdre un temps précieux, et les violences exercées sur l'enfant par la version ou la compression et traction par le forceps peuvent ou le tuer ou éteindre l'étincelle de la vie qui l'anime encore (Perrin, rapport publié en 1864).

CHAPITRE X

DE L'EMBRYOTOMIE

On a donné ce nom à une opération par laquelle on divise les parties du fœtus pour les extraire les unes après les autres, lorsqu'il est impossible de l'extraire autrement. Elle consiste tantôt dans de simples ponctions ou incisions pratiquées sur la tête, la poitrine ou l'abdomen, pour en diminuer le volume ; tantôt elle a pour but de diviser le corps en plusieurs parties.

Nous avons déjà vu comment, lorsqu'une quantité considérable d'eau est accumulée dans la tête, la poitrine ou le ventre, on parvient facilement à évacuer le liquide qui augmente leur volume par une simple ponction faite avec un bistouri étroit, ou mieux encore un trocart : nous n'y reviendrons pas. (Voyez *Hydrocéphalie.*)

Toutes les fois qu'il existe un obstacle insurmontable à l'expulsion spontanée du fœtus, et que l'application du forceps est incapable d'en opérer l'extraction, il faut, si le fœtus est mort, où si l'on a des raisons suffisantes pour croire à sa viabilité détruite par la longueur forcée du travail, avoir recours à l'embryotomie. Cette opération se pratique en Angleterre bien plus souvent qu'en France ; car, à moins de nécessité absolue, la plupart des accoucheurs anglais, proscrivant l'opération césarienne et la symphyséotomie, n'hésitent pas à mutiler l'enfant, alors même qu'il est encore vivant. On a vu, dans les chapitres précédents, que nous admettons complétement cette dernière opinion.

L'embryotomie n'est pas une conquête nouvelle de l'obstétrique : on trouve, en effet, dans Hippocrate plusieurs passages qui s'y rapportent, mais chaque jour elle se perfectionne et se rapproche davantage des opérations les mieux réglées de la chirurgie. L'embryotomie se pratique de plusieurs manières, suivant les cas : tantôt on perfore seulement le crâne, c'est à cette perforation que nous donnerons spécialement le nom de *craniotomie ;* tantôt on écrase la tête avec un céphalotribe, et l'opération prend le nom de *céphalotripsie ;* tantôt, enfin, on pratique la section du cou ou du tronc. Nous décrirons donc successivement, dans trois articles séparés : 1° la craniotomie ; 2° la céphalotripsie ; 3° l'embryotomie par section du cou ou du tronc.

ARTICLE PREMIER

DE LA CRANIOTOMIE

On a souvent désigné sous le nom de *craniotomie* toutes les opérations d'embryotomie pratiquées sur la tête de l'enfant, de quelque nature qu'elles fussent ; nous croyons qu'il vaut mieux réserver ce mot pour indiquer uniquement la perforation du crâne, et c'est avec ce sens restreint que nous nous en servirons.

Les instruments destinés à perforer le crâne sont nombreux, nous ne décrirons que les plus utiles ou les plus répandus ; nous mentionnerons cependant, en pre-

mier lieu, le bistouri simple, qui se trouve entre les mains de tous les chirurgiens, en faisant remarquer qu'il n'est guère applicable que lorsque la tête est basse et que les fontanelles et les sutures sont facilement accessibles : sa pointe se casserait presque infailliblement s'il fallait le faire pénétrer à travers les os, et son maniement serait difficile au détroit supérieur. On peut, il est vrai, remplacer le bistouri par un couteau ordinaire, mais c'est encore là un instrument très-im-

Fig. 149.

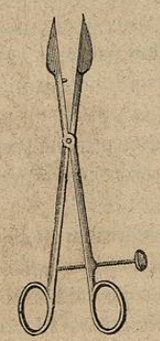

Fig. 150.

Fig. 149. Ciseaux de Smellie fermés.
Fig. 150. Ciseaux de Smellie ouverts.

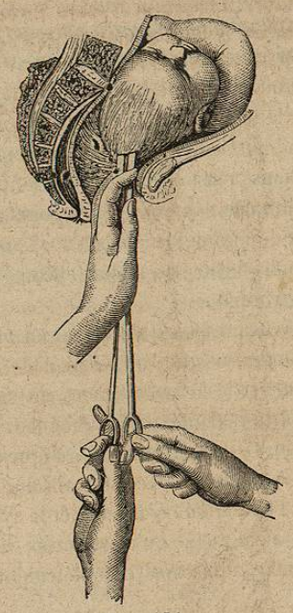

Fig. 151.

parfait ; tout le monde sait avec quelle acrimonie Sacombe a accusé Baudelocque d'en avoir fait usage. La pointe acérée que cache l'une des branches du forceps convient mieux ; à défaut d'instrument spécial, son emploi donne des résultats satisfaisants.

Mauriceau se servait tantôt d'un couteau en forme de serpette avec lequel il incisait la tête pour en faire écouler la substance cérébrale, tantôt d'un perce-crâne, en forme de fer de pique, qui a servi de premier modèle à nos meilleurs perforateurs.

Le terebellum de Dugès est une sorte de vis conique, à sinuosité profonde, dont les pas sont tranchants, à l'exception du plus large, qui est émoussé pour protéger les parties de la femme ; au dire de son inventeur, cet instrument peut servir de perforateur et de tire-tête.

L'instrument dont on se servait le plus habituellement est celui connu sous le nom de *ciseaux de Smellie*, qui, très-solides, tranchants par leur bord externe, et terminés par une pointe très-acérée, sont très-propres à pénétre facilement à travers les divers points de la boîte osseuse. La disposition des bords tranchants permet d'agrandir aisément l'ouverture qui résulte de leur introduction.

Dans ces derniers temps, M. Hippolyte Blot vient de faire construire par M. Charrière un perforateur qui me paraît destiné à remplacer avantageusement les *ciseaux de Smellie*, dont on s'est généralement servi jusqu'à présent. Il en offre, en effet, tous les avantages sans en présenter les inconvénients.

Ce craniotome se compose de deux lames se recouvrant l'une l'autre de telle façon que, l'instrument étant fermé, le bord mousse d'une lame déborde d'un millimètre le bord tranchant de l'autre, et réciproquement (fig. 152).

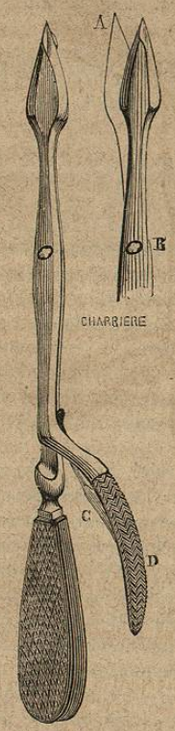

Fig. 152 et 153.

Fig. 154.

Fig. 152. Céphalotome fermé.
Fig. 153. Céphalotome ouvert.
Fig. 154. Céphalotome incisant la boîte crânienne.

Chaque face libre porte à son extrémité A une arête qui donne à la pointe de l'instrument une forme quadrangulaire (ces arêtes sont empruntées à une tige perce-crâne de M. Marchand, de Charenton) ; un clou placé sur la face interne de la branche à bascule D s'engage dans une échancrure de la branche opposée, et limite la course dans un sens, tandis que le ressort C la limite dans le sens contraire.

Les deux branches sont articulées à tenon ; on les écarte quand on a pénétré dans le crâne.

Avant de retirer le craniotome, on le laisse se fermer de lui-même, et alors

son extraction des parties génitales n'offre plus aucun danger pour la muqueuse vaginale ni pour les doigts de l'opérateur.

Les principaux avantages du craniotome de M. Hippolyte Blot peuvent se résumer ainsi :

1° Solidité et simplicité très-grandes;

2° Introduction et extraction complétement inoffensives, ce qui met l'instrument à la portée des moins expérimentés;

3° Possibilité d'agir *par pression* et avec *une seule main*, l'autre restant libre pour guider l'instrument, le maintenir en place et savoir ce qu'il devient pendant toute la durée de l'opération ;

4° Possibilité de perforer les os en faisant moins d'efforts, d'où moins de chances de glissement ;

5° Démontage et nettoyage faciles;

6° Enfin, simplicité de fabrication, et, par suite, prix moins élevé que celui des ciseaux de Smellie munis de leur couvercle.

En Allemagne, on se sert habituellement d'un perce-crâne construit sur le modèle d'un trépan dont la couronne est cachée dans une canule qui lui sert de gaîne. Le perforateur de Kilian est un bon spécimen de ces trépans. L'instrument est porté sur la tête du fœtus, où on le maintient solidement pendant qu'on fait jouer le trépan, qui traverse le cuir chevelu et la boîte crânienne, en enlevant une plaque arrondie. La plaie qui en résulte a l'avantage d'être régulière, circulaire, sans esquilles qui puissent blesser le vagin, largement béante pour l'écoulement de la matière cérébrale, mais le mécanisme de l'instrument est compliqué et son application assez difficile.

De tous les perforateurs, celui que nous préférons est celui de M. Blot; c'est celui que nous aurons principalement en vue, en décrivant le manuel opératoire de la perforation du crâne. La femme étant placée dans une position convenable, l'opérateur introduit l'index et le médius de la main gauche dans le vagin, les porte profondément au travers de l'orifice utérin jusque sur la tête de l'enfant, où il les fixe aussi solidement que possible ; la main droite saisit alors l'instrument par le manche, en fait glisser la pointe sur les doigts de la main gauche, qui la guident jusque sur la tête (fig. 154). On a donné le conseil de chercher une suture, ou mieux encore une fontanelle, qui se laisserait plus facilement perforer qu'une table de tissu osseux; mais dans la plupart des cas il est trop difficile de se conformer à ce précepte. En revanche, il faut avoir le plus grand soin de faire porter l'instrument directement sur la tête de l'enfant et de ne pas perforer le pourtour de l'orifice. Le cuir chevelu se laisse facilement traverser, il faut être cependant prévenu que son épaisseur est quelquefois considérable, quand on agit au niveau d'une bosse œdémateuse. Dès que la pointe du perforateur rencontre les os du crâne, on lui imprime quelques mouvements de rotation sur son axe, en appuyan fortement sur le manche, et bientôt la sensation d'une résistance vaincue aver l'opérateur que les os du crâne ont été traversés.

La craniotomie est quelquefois rendue difficile par la mobilité de la tête, qui fuit au-devant de l'instrument ; on chargera donc un aide de déprimer fortement la région hypogastrique avec ses mains pour fixer la tête du fœtus sur le détroit supérieur. Il faut savoir aussi que l'instrument peut glisser sur le crâne dans un faux mouvement et blesser les parties maternelles ; pour éviter ce glissement, on dirigera, autant que possible, le perforateur suivant l'axe du détroit supérieur, perpendiculairement à la partie de la tête que l'on veut perforer, plutôt trop en avant

que trop en arrière ; le manche est solidement tenu de la main droite, pendant que la pointe est soutenue par les deux doigts de la main gauche, qui ne lui permettent ni de s'écarter à droite ou à gauche, ni de glisser entre le cuir chevelu et les os du crâne. Il faudrait opérer avec une bien singulière et bien coupable négligence pour prendre l'angle sacro-vertébral pour le sommet et y implanter le perforateur ; sans prévoir une pareille erreur, on se trouvera bien de pratiquer la perforation dans un point assez rapproché du pubis, car, lorsqu'on porte l'instrument trop en arrière, la pointe arrive obliquement sur les os du crâne et glisse plus facilement.

Quand la pointe du perforateur est dans l'intérieur du crâne, on y fait hardiment pénétrer tout le fer de lance, après quoi on presse sur la bascule pour écarter les deux lames l'une de l'autre, on leur imprime des mouvements dans tous les sens pour broyer le cerveau dans toutes ses parties ; cette manœuvre facilite la sortie de la matière cérébrale, et, en déterminant instantanément la mort du fœtus, épargne à l'accoucheur le navrant spectacle d'un enfant mutilé qui respire encore en naissant.

Pour retirer l'instrument, on laisse les deux lames se rapprocher l'une de l'autre, le fer de lance se trouve bientôt engagé dans son ouverture d'entrée ; si l'on juge qu'il y a avantage à agrandir cette ouverture, on appuie à ce moment sur la bascule et le tranchant débride largement le crâne et le cuir chevelu, mais nous devons dire que ce temps de l'opération est rarement nécessaire, que presque toujours nous retirons l'instrument sans élargir son ouverture d'entrée. — L'instrument est à peine retiré que du sang et de la matière cérébrale s'écoulent au dehors.

La perforation du crâne est plus difficile quand il s'agit d'une présentation de la face; on suivra cependant ici les mêmes règles que dans le cas précédent ; mais il faut craindre d'engager le perforateur dans les os de la face, où il pourrait se perdre sans arriver à la boîte crânienne. Quand on le peut, il faut pratiquer la perforation sur le front ou enfoncer la pointe de l'instrument dans l'orbite, qui le guide sûrement ; si la partie inférieure de la face était seule accessible et la bouche ouverte, on pourrait encore traverser la voûte palatine et pénétrer dans le crâne en arrière des fosses nasales, comme je l'ai vu faire par le professeur P. Dubois. — Enfin, dans les présentations du siége, quand le tronc est dégagé, que la tête est arrêtée par un rétrécissement du bassin, la perforation peut être indiquée : pour la pratiquer on dirige habituellement le perforateur sur l'occiput ou sur l'un des pariétaux.

La craniotomie a, sur presque toutes les autres opérations, le privilége d'être praticable alors que la dilatation de l'orifice est encore incomplète; pour qu'on puisse l'entreprendre, il suffit en effet que l'orifice soit assez large pour laisser passer le perforateur ; dans de semblables conditions l'application du forceps ou du céphalotribe serait encore impossible ; cet avantage est précieux, car tout le monde sait que la dilatation de l'orifice est souvent très-lente dans les vices de conformation du bassin.

Comme opération isolée, la craniotomie a d'incontestables avantages : elle amène l'écoulement de la matière cérébrale ; le crâne, qui se vide sous l'influence des contractions utérines, subit une diminution de volume, s'aplatit et franchit quelquefois le point rétréci sans qu'on soit obligé d'intervenir de nouveau. Pour faciliter ce résultat, on peut, la perforation faite, pousser dans le crâne une injection d'eau qui entraîne en sortant la plus grande partie de la substance cérébrale. Cette dernière pratique, fort usitée autrefois, l'est beaucoup moins aujourd'hui, par la raison que nous avons à notre disposition des moyens mécaniques puissants pour écraser la tête quand cela est jugé nécessaire.

La craniotomie est une opération extrêmement utile : employée seule, elle

remplit toutes les indications dans un certain nombre de cas, quand on sait attendre que la tête se vide et se moule sur la forme du rétrécissement ; mais souvent aussi la craniotomie est insuffisante par elle-même, car la réduction de volume de l'extrémité céphalique ne porte guère que sur la voûte du crâne, tandis que la base, mieux ossifiée et plus épaisse, conserve ses dimensions. Ajoutons encore que l'expulsion du fœtus ne peut être obtenue que si les contractions utérines sont puissantes et après un temps fort long. On se voit donc souvent obligé d'extraire la tête ; c'est dans ce but que les crochets, les tire-têtes et les pinces à os avaient été imaginés.

De tous ces instruments, le plus dangereux était le crochet aigu, qu'on a abandonné avec raison. Ce crochet était tantôt implanté sur les parties extérieures du crâne, tantôt guidé à l'intérieur au travers de l'ouverture faite par le perforateur ; on en dirigeait la pointe sur la partie où l'on voulait la faire pénétrer, en se rapprochant, autant que possible, de la base du crâne ; l'occipital, les apophyses mastoïdes, le sphénoïde, le rocher, donnaient à l'instrument un point d'appui assez solide. Après s'être assuré de la solidité de la prise, des tractions devaient être faites dans la direction de l'axe du bassin ; malgré toutes les précautions possibles, malgré l'habileté de l'opérateur, les crochets glissaient souvent et produisaient de graves lésions sur les organes maternels ; il faut donc aujourd'hui complétement les proscrire.

Les tire-têtes et les pinces à os sont remplacés avec avantage par le céphalotribe ; la craniotomie faite, on a donc, dans le plus grand nombre de cas, recours à la céphalotripsie, si la dilatation est assez grande pour qu'on puisse tenter cette opération.

ARTICLE II

DE LA CÉPHALOTRIPSIE

La *céphalotripsie*, qu'on appelle encore *céphalothlasie*, est une opération qui consiste à broyer la tête du fœtus pour en rendre l'extraction possible. Malgré quelques passages épars çà et là, qui attestent que depuis longtemps on songeait à broyer la tête du fœtus, cette opération est de date récente ; elle n'était, d'ailleurs, guère réalisable que depuis l'invention du forceps : en donnant plus de force aux cuillers de cet instrument, en serrant violemment les manches, on arrive à réduire le volume de la tête du fœtus, même à l'écraser en partie ; c'est ainsi qu'agissent les forceps de Coutouly, Assalini, Delpech, Lauverjat ; néanmoins le forceps, alors même qu'on en rapproche les manches à l'aide d'une vis, ne pouvait encore être qu'un instrument fort imparfait de broiement.

Il fallait un instrument spécial ; ce fut A. Baudelocque, neveu du célèbre accoucheur de ce nom, qui eut le mérite de l'inventer. Il décrivit son céphalotribe en 1829, et l'employa peu après avec succès sur une femme dont le bassin mesurait 7 centimètres et demi dans son diamètre antéro-postérieur.

Malgré quelques réclamations rivales, M. A. Baudelocque n'en a pas moins le mérite de son invention. L'instrument se compose, comme on le sait, de deux branches très-longues dont les cuillers n'ont pas de fenêtre, et sont bien moins courbées que celles du forceps ordinaire, et qui, lorsqu'elles sont rapprochées, peuvent traverser un diamètre de 5 centimètres. Les deux branches s'articulent par leur partie moyenne ; et, quand elles sont articulées, on peut serrer à

volonté les cuillers au moyen d'une vis de rappel placée à l'extrémité des manches et mise en jeu par un levier puissant.

Tel qu'il est construit, le céphalotribe de M. Baudelocque est sans doute un instrument utile, mais j'ai déjà prouvé (*Revue médicale*, mai 1843) qu'il présente plusieurs inconvénients qui rendent son application difficile et souvent même dangereuse. Ainsi : 1° il rend la saisie de la tête difficile, parce que, instrument droit, il ne peut s'accommoder à la courbure du bassin ; 2° il expose au

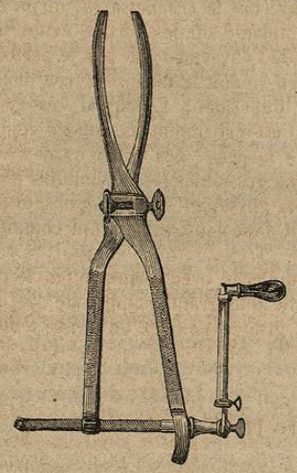

Fig. 155.

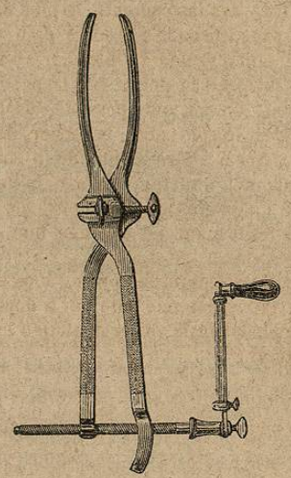

Fig. 156.

En comparant ces deux figures, on peut se faire une idée de l'écartement que donne aux cuillers l'action de la vis régulatrice.

glissement de la tête et à tous les accidents qui peuvent en résulter, parce que les cuillers, étant à peu près planes, s'écartent à la manière des lames d'une paire de ciseaux, et n'emboîtent pas la tête comme le font les cuillers concaves du forceps ordinaire ; 3° enfin il rend très-souvent les tractions infructueuses, alors même que la tête est bien saisie, parce que, vu l'absence de courbure des bords, il tire forcément dans la direction opposée à celle qu'affecte le plus souvent l'axe du détroit supérieur.

Ces difficultés et ces dangers étant réels, il m'a semblé convenable de chercher à les prévenir ; et quoique bien convaincu que l'insuccès des opérations tient bien plus souvent à l'opérateur qu'à l'instrument, j'ai cru utile cependant de modifier le forceps céphalotribe généralement employé. J'ai donc fait construire par M. Charrière un instrument qui me semble parer aux divers inconvénients que j'ai signalés. Il diffère de ceux fabriqués jusqu'ici par deux particularités importantes.

Nous avons dit que le défaut de courbure sur les bords rendait difficile la saisie de la tête, placée, à cause même du rétrécissement et de son élévation,