sont importants, et les accoucheurs de tous les pays, avant de juger définitivement la transforation, devront suivre M. Hubert sur le terrain de l'expérimentation et de l'observation ; néanmoins je crois qu'il sera difficile de faire avec le transforateur des perforations aussi nombreuses que cela peut être nécessaire.

ARTICLE III

SECTION DU COU ET DU TRONC

Nous ne décrirons pas la décollation après la sortie du tronc, car, lorsqu'on se trouve dans la nécessité de la pratiquer volontairement, le procédé à suivre est des plus simples, qu'on l'opère avec un bistouri ou des ciseaux.

Ce n'est pas le seul cas dans lequel la tête, séparée du tronc, reste dans l'utérus ; nous verrons plus bas qu'il en est ainsi dans certaines présentations du tronc. Enfin, il peut arriver que cette détroncation soit le résultat de l'impéritie ou de l'ignorance. Dans tous les cas, il faut extraire la tête. Cette extraction est très-pénible quand le bassin est mal conformé. La tête se présente alors par sa base, et cette circonstance rend sa perforation difficile. Aussi a-t-on conseillé de chercher d'abord à faire tourner la tête de manière à amener au détroit supérieur une partie de la voûte du crâne : ce déplacement doit être pratiqué toutes les fois qu'il est possible. La mobilité de la tête, mobilité très-grande alors, facilite singulièrement le glissement de la pointe du perforateur, et expose beaucoup les parties de la mère à être déchirées par l'instrument. Le meilleur moyen de prévenir cet accident est de faire placer les deux mains d'un aide sur la région hypogastrique et de faire ainsi une pression suffisante pour fixer la tête.

Tout n'est pas fini après la perforation du crâne, et le céphalotribe devient souvent nécessaire quand le rétrécissement est considérable. Mais la mobilité de la tête fait qu'elle fuit devant l'instrument, ne peut être saisie que très-imparfaitement, et glisse dès les premières tractions. La difficulté de saisir la tête ne tient pas toujours seulement à sa mobilité. Lorsque l'inclinaison du détroit supérieur est trop grande, la tête, située au-dessus des pubis, ne peut être atteinte par l'instrument, que son défaut de courbure dirige nécessairement en arrière. C'est à cette circonstance que je crois devoir attribuer l'inutilité des tentatives faites un jour à la Maternité par M. Paul Dubois. Ce professeur, fatigué par plusieurs heures de manœuvres infructueuses, eut la bonté de me permettre d'intervenir. J'introduisis la main droite, je saisis la mâchoire inférieure, et je tirai sur elle, mais inutilement : la base du crâne venait s'arrêter contre la symphyse. Je m'aperçus que l'insuccès de mes tractions tenait à ce qu'elles étaient forcément dirigées en bas et en avant. Je demandai alors un crochet mousse, je le substituai à mon doigt placé sur la mâchoire inférieure, et repoussant le manche de l'instrument en arrière, de manière à tirer en bas et en arrière, je fus assez heureux pour amener promptement la tête dans l'excavation ; elle fut ensuite facilement extraite.

L'instrument que j'ai imaginé, et que je viens de décrire, aurait certainement prévenu la plupart des difficultés que nous avons rencontrées dans ce cas.

La section du cou ou du tronc est ordinairement pratiquée dans l'intérieur même des voies génitales ; cette opération est quelquefois le seul moyen dont l'accoucheur dispose pour terminer l'accouchement dans les présentations du tronc. Dans cette présentation, en effet, la version n'est pas toujours possible : quand les membranes sont rompues depuis longtemps, les eaux complétement écoulées, et que l'épaule se présente fort engagée dans l'excavation, la rétraction violente de l'utérus peut rendre impossibles l'introduction de la main et l'évolution du fœtus. Si alors l'enfant est vivant, il n'y a qu'à espérer l'évolution spontanée ; mais aussitôt qu'il est mort, il faut se hâter de soustraire la femme aux conséquences fâcheuses d'un travail trop long.

Couper le bras alors est une opération complétement inutile. La présence de ce membre ne gêne en rien la manœuvre, et il sera très-utile au contraire en favorisant les tractions. C'est sur le tronc du fœtus qu'il faut agir, et, parmi les procédés proposés, celui de Celse et celui du docteur Lee me semblent seuls applicables. C'est à la décollation que Celse avait recours en pareil cas. J'ai vu plusieurs fois employer cette méthode par M. Dubois. Il agit de la manière suivante : Il s'assure d'abord du lieu qu'occupe le cou de l'enfant ; puis une main (la gauche quand la tête est à droite, la droite quand elle est à gauche) est introduite tout entière dans l'utérus, et l'indicateur, s'appliquant en forme de crochet sur la région cervicale, s'efforce de la tirer en bas pour la rendre plus facilement accessible : lorsque le doigt ne suffit pas, on peut se servir avec avantage d'un crochet mousse avec lequel on s'efforce de remplir le même office (fig. 159) ; l'autre main saisit de très-longs ciseaux modérément courbés sur leur plat, à lames épaisses et bien tranchantes, et les fait glisser sur la face palmaire de la main introduite jusque sur le cou de l'enfant. Là on écarte légèrement les lames, on cherche à engager une petite partie du cou entre elles, et, par de petites incisions répétées, on divise successivement toute l'épaisseur du cou. Quand la décollation est achevée, on tire sur le bras qui pend ordinairement alors dans le vagin, on extrait le tronc assez facilement, et l'on va à la recherche de la tête, comme nous l'avons dit plus haut.

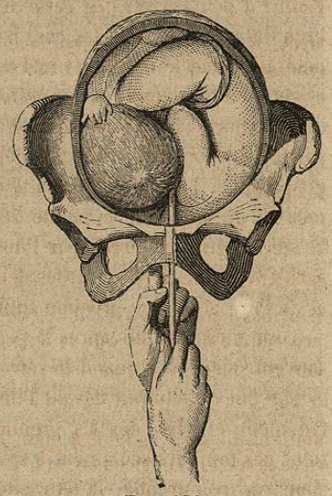

Fig. 159.

Ce procédé n'est pas toujours praticable. Au moins n'avons-nous pu parvenir à opérer cette section du cou chez une femme auprès de laquelle nous fûmes appelé par notre ami le docteur Léveillé. La tête et le cou étaient tellement élevés, l'utérus tellement rétracté, qu'il nous fut impossible de porter la main et les

ciseaux assez haut pour embrasser convenablement le cou ; après plusieurs tentatives infructueuses, nous allions pratiquer l'opération conseillée par le docteur Lee, lorsque nous eûmes la pensée de tenter encore la version pelvienne. La main droite ne put jamais parvenir jusqu'aux pieds, mais elle arriva jusque sur le siége. L'indicateur, courbé en crochet, fut alors introduit dans l'anus, les autres doigts embrassèrent fortement les fesses, et pendant que cette main tirait fortement sur le siége, quelques doigts de l'autre main repoussaient en haut et à droite le côté du fœtus déjà fortement engagé dans l'excavation. En agissant ainsi pendant cinq ou six minutes, nous fûmes assez heureux pour amener l'extrémité pelvienne dans l'excavation, et terminer le travail heureusement pour la mère. Les suites de couches ont été très-heureuses.

La décollation seule remplit toutes les indications, quand, dans une présentation du tronc, la version est impossible ; mais on lui reproche les difficultés de son manuel opératoire ; différents instruments ont cependant été imaginés dans le but de la simplifier : on peut se servir d'un petit couteau, en forme de serpe, monté sur une tige solide et longue, ou d'un instrument particulier recommandé par M. A. Baudelocque. Ramsbotham père avait aussi inventé une espèce de crochet mousse dont la concavité cachait une lame tranchante, qui, après l'application de l'instrument sur le cou, se détachait pour le couper, à la façon d'une guillotine.

C'est encore pour le même objet que Van der Ecken a proposé d'embrasser le cou de l'enfant avec une scie à chaîne. J'ai, à mon tour, fait fabriquer par M. Charrière un crochet mousse construit sur le modèle d'une sonde de Belloc ; le crochet étant appliqué, le ressort doit passer derrière le cou et venir faire saillie à la vulve, pour y recevoir un fil qui embrassera l'enfant dans son anse quand le ressort et le crochet auront été retirés. Je me proposais de me servir de ce fil pour entraîner la chaîne d'un écraseur linéaire qui devait séparer le fœtus en deux tronçons. Toute la difficulté serait de faire passer le ressort derrière le cou de l'enfant ; mais je suis bien convaincu qu'on échouerait souvent, et je crois que ce procédé d'embryotomie ne sera applicable qu'à quelques cas particuliers. M. le professeur Pajot a aussi imaginé un crochet mousse canaliculé, garni à son extrémité d'une balle de plomb attachée à une ficelle de fouet qui parcourt toute la longueur du crochet. Le crochet étant placé, la ficelle est lâchée, et la pesanteur doit entraîner la balle de plomb, qui arrive dans le vagin après avoir passé derrière le fœtus. Pour couper le fœtus, M. Pajot saisit les deux chefs de la ficelle et leur imprime un mouvement rapide de va-et-vient. Le fil agit comme une scie, et bientôt le fœtus est transversalement coupé. Un spéculum de bois dans lequel le fil s'engage protége les parois du vagin. C'est là, on l'avouera, un mode fort curieux de faire une pareille section ; cependant sa réalité ne peut être niée ; elle s'appuie sur de nombreuses expériences cadavériques dont M. Pajot a rendu témoins ses élèves. Là n'est pas la difficulté ; mais je doute fort que la balle puisse se frayer passage plus facilement que le ressort dont je parlais tout à l'heure.

De tous ces instruments, celui de M. Jacquemier nous paraît le plus parfait, surtout le plus applicable. Il se compose d'un crochet mousse monté sur un manche de bois. Ce crochet est entouré, dans toute sa longueur, d'une gaîne qui le recouvre. Crochet et manche sont creusés d'une gouttière dans laquelle glisse une série de lames articulées que l'on met en mouvement en baissant et en repoussant alternativement le petit manche sur lequel elles sont fixées par une tige qui mesure toute la longueur du crochet. Voici comment M. Jacquemier opère : le crochet muni de sa gaîne étant conduit sur le cou, il introduit dans la gouttière les

lames, qu'il pousse avec leur manche jusqu'à ce qu'elles viennent faire saillie dans la concavité du crochet. Un mouvement de va-et-vient imprimé au petit manche produit bientôt la section de toutes les parties molles jusqu'à la colonne vertébrale. A ce moment, l'opérateur retire les lames tranchantes et les remplace par une scie articulée de même grandeur. Celle-ci divise les os sans difficultés, puis on la retire avant d'achever la section des parties molles avec les lames tranchantes, qu'on introduit une seconde fois. Cet instrument et son maniement présentent, on le voit, quelques complications, mais il donne de bons résultats sur le cadavre ; il est sans doute appelé à rendre de bons services dans la pratique. (Voyez la figure de cet instrument dans l'atlas de Lenoir, Sée et Tarnier.)

La méthode du docteur Lee consiste à séparer le bras du corps, mais surtout à inciser largement le thorax et l'abdomen. Puis, fixant le crochet mousse sur le bassin ou la partie inférieure de l'épine, il exerce un degré de traction suffisant pour amener l'enfant en double, et opère ainsi l'extraction du fœtus par un mécanisme à peu près semblable à celui de l'évolution spontanée. Peut-être vaudrait-il mieux, à l'exemple de Davis, partager le tronc en deux parties, que l'on extrait ensuite séparément [1]. Ce procédé ne doit être employé que lorsque la section du col a été complétement impossible.

Dans un cas où la version n'avait pu être pratiquée, M. Pamart employa un procédé à peu près semblable à celui du docteur Lee, seulement il ne fit pas préalablement l'amputation du bras, ce qui lui semble, avec raison, un préliminaire tout à fait inutile. Se servant du crochet mousse qui termine la branche du forceps, il le fit pénétrer au delà des fausses côtes, et le retournant vivement, de manière que son extrémité correspondît aux téguments du fœtus, il le fit pénétrer à travers les parois abdominales, au défaut des côtes, de telle manière qu'en le retirant il vînt s'accrocher au bord inférieur de la paroi thoracique.

A l'aide de tractions pratiquées sur la branche du forceps, il parvint à imprimer au tronc du fœtus un mouvement semblable à celui qu'il exécute dans l'évolution spontanée. La tête et l'épaule remontèrent peu à peu, l'extrémité pelvienne se rapprocha de la vulve, et finit par y être entraînée.

Ce procédé assez simple, comme on le voit, est certainement préférable à celui du docteur Lee, et dans bien des cas pourrait être substitué à la décollation du fœtus.

[1] M. Payen (d'Aix) s'attribuue à tort l'idée de ce procédé. Il a mis en pratique la manœvre de Davis dans un cas où le tronc était fortement engagé dans l'excavation (*Gazette médicale*, 1840, p. 521).