Les procédés opératoires ici décrits sont ceux de l'École de Necker. Ils sont l'enseignement de mon maître le Professeur F. Guyon.

P. D.

CHIRURGIE
DE L'APPAREIL URINAIRE
ET DE
L'APPAREIL GÉNITAL DE L'HOMME

APPAREIL URINAIRE

REIN ET BASSINET

Trois voies permettent d'aborder chirurgicalement le rein et les origines de l'appareil excréteur de l'urine, le bassinet;

1° Voie postérieure, lombaire, extra-péritonéale;

2° Voie antérieure, abdominale, transpéritonéale;

3° Voie latérale, para-péritonéale.

La dernière est délaissée aujourd'hui au profit des deux autres.

La voie lombaire est de beaucoup la plus fréquemment employée, elle convient à toutes les opérations rénales; la voie antérieure est pratiquement limitée à la néphrectomie.

VOIE LOMBAIRE

Les incisions employées peuvent être rangées en différents groupes

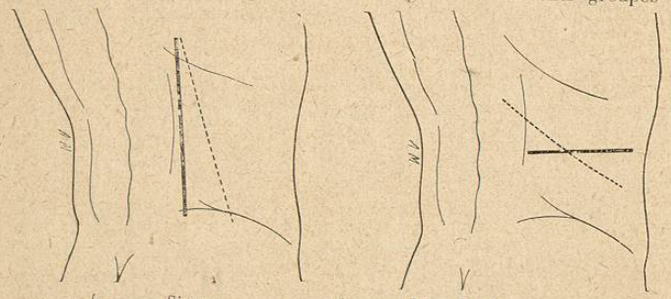

Fig. 1. { —— Simon / ------ Czerny.

Fig. 2. { —— Péan, Lente. / ------ Clarke, Kocher, Küster, Scheede.

1° Incisions verticales ou peu obliques (*fig.* 1) (Simon, Linser, Czerny 1re manière).

2° Incisions transversales ou très obliques (*fig.* 2) (Lente, Péan, Wood, Clarke, Roberts, Park, Leser, Kocher).

3° Incisions d'obliquité moyenne, curvilignes, recto-curvilignes (*fig.* 3) (Kœnig, Czerny 2e manière, Morrant Baker, Guyon, Albarran, Israël).

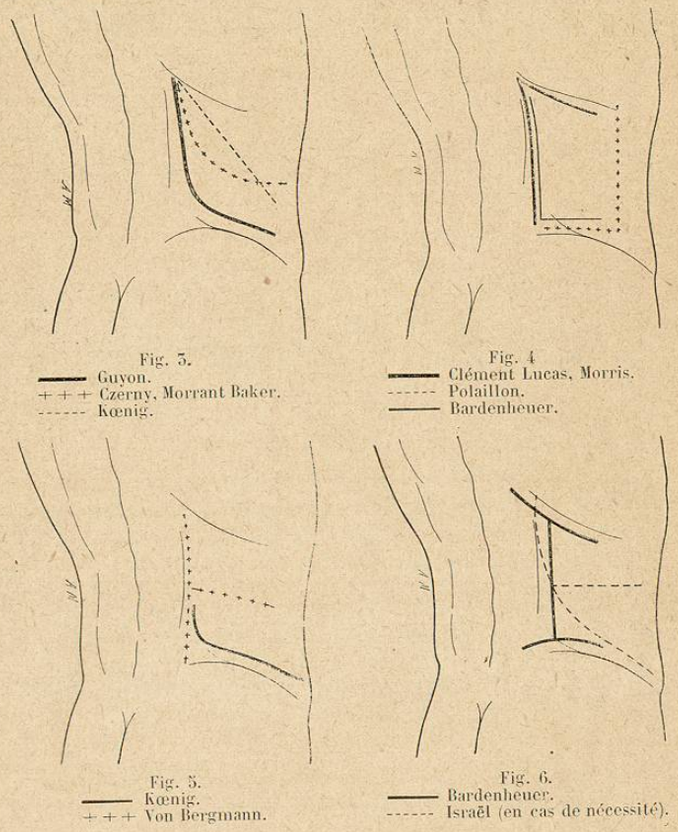

Les différentes incisions lombaires.

4° Incisions angulaires (*fig.* 4) (Clément Lucas, Morris, Israël, Bardenheuer, Polaillon, Kœnig).

5° Incisions à lambeau simple ou double (*fig.* 5 et 6) (von Bergmann, Bardenheuer, Péan).

L'incision que nous décrivons est oblique et curviligne ; c'est elle qui utilise le mieux l'angle costo-iliaque, et crée le moins de délabrement.

DÉCOUVERTE DU REIN

Le premier temps de toute intervention est la découverte de l'organe sur lequel elle porte. A ce premier temps commun succède un temps particulier, l'opération proprement dite. Pour tous les organes, nous décrivons donc d'abord, et pour chaque voie d'accès, la découverte du viscère, puis la série des interventions praticables sur le viscère dégagé. Dans la chirurgie rénale et pyélique, la voie d'accès lombaire est constamment la même en tous points.

Position de l'opéré (*fig.* 7). — Le malade est couché sur le flanc sain. Il repose sur un fort coussin cylindrique glissé dans l'échancrure costo-iliaque. L'épaule et la fesse du côté sain reposent sur la table. Ainsi la colonne lombaire est convexe du côté opératoire, la région opératoire bien exposée ; la 12e

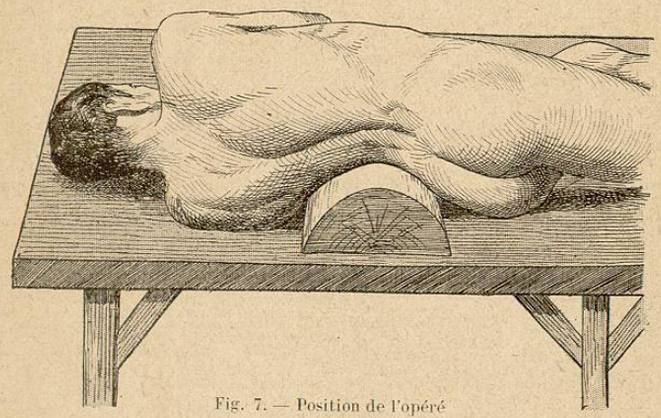

Fig. 7. — Position de l'opéré

côte s'éloigne de la crête iliaque, et la distance costo-iliaque, qui normalement est de 4 centimètres et demi à 5 centimètres avec une 12e côte longue, augmente jusqu'à 7 centimètres en moyenne.

Afin d'assurer la stabilité du corps ainsi couché, la cuisse inférieure, celle du côté sain, est fléchie sur le bassin, la jambe fléchie sur la cuisse ; du côté malade le membre est dans l'extension.

Un aide soutient les épaules. Le bras du côté malade est

maintenu en avant ; le bras du côté sain, inférieur en cette situation, ne doit pas être pris sous le corps, et surtout ne pas être comprimé sur le bord de la table, afin d'éviter les paralysies radiales par compression.

L'opérateur se place du côté du dos, son aide en face de lui du côté de l'abdomen.

Tracé de l'incision. Points de repère. —.Trois points de repère essentiels.

1° La 12e côte, elle est parfois visible, toujours palpable; elle est mobile. Il importe de bien déterminer :

a) Sa longueur : Elle est courte ou longue (courte, elle est transversale; longue, elle est oblique en bas et dehors);

b) Son extrémité libre.

2° La crête iliaque : chez les sujets maigres, elle est visible sur toute son étendue ; chez les sujets gras, au contraire, elle est invisible et de plus difficilement palpable; mais l'épine iliaque antéro-supérieure est toujours facile à déterminer. C'est donc le point de départ de l'exploration. L'extrémité des doigts sur l'épine, il faut se reporter en arrière, et par une pression très profonde on repère toute la longueur de la crête iliaque, convexe en haut.

3° Le bord externe de la masse musculaire latéro-vertébrale sacro-lombaire. Visible chez les maigres, sous forme d'une dépression verticale étendue de la crête iliaque aux côtes et parallèle à la ligne des épines rachidiennes, elle est palpable chez les gras, sous forme d'une brusque dépression dans laquelle les doigts avançant du rachis au flanc tombent facilement. Ce bord musculaire est à un métacarpe (8 centimètres) de large de la ligne épineuse rachidienne.

Incision (*fig.* 8). — *Extrémité supérieure* : à 8 centimètres (largeur d'un métacarpe) de la ligne des apophyses épineuses, sur la face postérieure de la 12e côte longue ; si la 12e côte est courte, au bord inférieur de la 11e.

Extrémité inférieure : à un travers de doigt de la crête iliaque, sur la ligne même du flanc, au-dessus du tubercule du fascia lata.

Partie moyenne : à 10 centimètres des apophyses épineuses.

Suivant le côté on débute par en haut (droit), par en bas

(gauche). L'incision est donc fortement oblique en bas et en avant.

En réalité, elle se compose de deux parties raccordées insensiblement : la portion supérieure oblique en bas et en dehors, la seconde parallèle à la crête iliaque à un travers de doigt au-

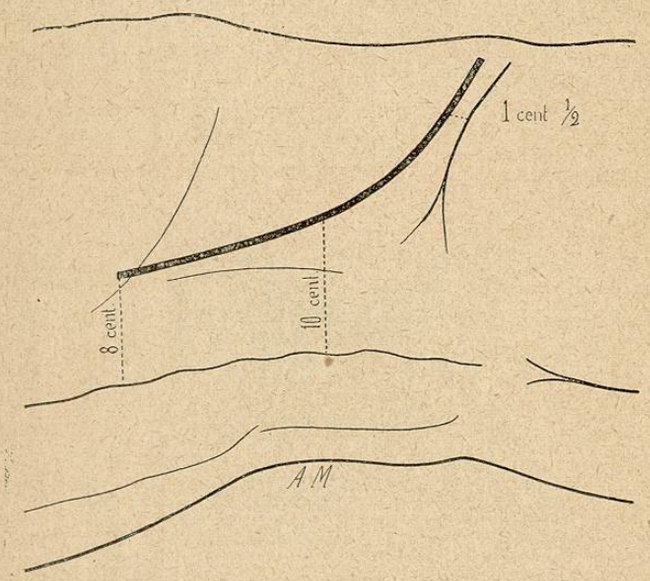

Fig. 8. — Incision lombaire de choix. — Le tronc en position opératoire.

dessus d'elle. L'extrémité inférieure s'arrête au tubercule du fascia lata pour toutes les opérations sur le rein.

Pour les interventions rénales, en cas de nécessité, et pour toutes celles qui portent en même temps sur l'uretère, l'incision doit être prolongée, parallèlement à la crête iliaque jusqu'à l'épine iliaque antéro-supérieure, ou au delà parallèlement à l'arcade de Fallope, et à un travers de doigt au-dessus d'elle, jusqu'au bord externe du droit, si besoin est.

Incision des plans lombaires. — 1° Peau et tissu cellulaire sous-cutané (parfois l'épaisseur est considérable, jusqu'à 10, 12, 15 centimètres).

2° Plans musculaires. La peau et la graisse sous-cutanée

incisées, il faut sectionner les différents plans musculaires rétro-rénaux. Ils doivent être incisés couche par couche, dans toute l'étendue de l'incision, et successivement, chaque plan incisé servant de repère pour le plan sous-jacent.

Pour cette section des muscles, le bistouri doit travailler dans une direction exactement intermédiaire à la verticale et à l'horizontale. La section en plan vertical conduirait à une fausse route dans les muscles latéro-vertébraux; la section en plan horizontal conduirait à l'ouverture du péritoine.

a) Le premier plan se compose du muscle grand dorsal en

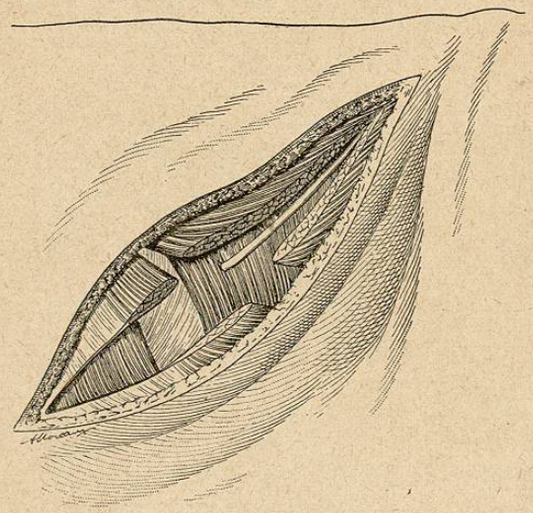

Fig. 9. — Section du premier plan musculaire. Grand dorsal en haut, grand oblique en bas. On voit le second plan, petit dentelé en haut, petit oblique en bas traversé par le nerf abdomino-génital; au milieu, dans la profondeur, l'aponévrose du transverse.

haut, du grand oblique en bas. Entre les deux, un espace amusculaire, triangulaire, à sommet supérieur (triangle de J.-L. Petit). Les fibres musculaires du grand dorsal sont obliques en haut et en dehors, vers l'épaule; les fibres du grand oblique sont presque verticales.

Les deux muscles doivent être incisés dans toute la longueur de la plaie, le grand oblique est plus épais que le grand dorsal. Leur section passe au milieu du triangle intermusculaire. En profondeur, elle s'arrête à une aponévrose légère blanchâtre (*fig.* 9).

b) Sous ce plan apparaissent dans les angles de la plaie deux muscles, dans la région moyenne, une aponévrose blanche, nette, nacrée [1].

Le muscle supérieur, petit dentelé inférieur, est très oblique en dehors, presque horizontal. Le muscle inférieur, petit oblique, est oblique en haut et en avant vers l'extrémité de la 12e côte (*fig.* 9).

Ces deux muscles sont sectionnés de bout en bout. Ils sont minces. La section du dentelé met à nu la face postérieure de la côte. En profondeur leur incision s'arrête à l'aponévrose

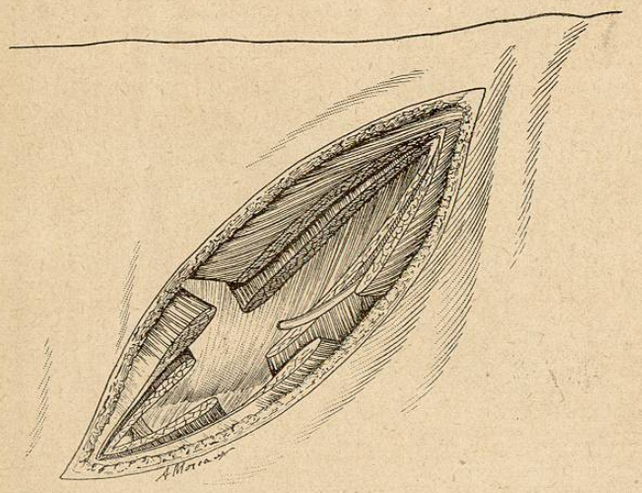

Fig. 10. — Section du second plan musculaire, petit dentelé en haut, petit oblique en bas; elle découvre totalement l'aponévrose du transverse, dans l'angle supérieur la 12e côte et le ligament de Henle.

sous-jacente; dans l'angle inférieur, celle-ci est remplacée par des fibres musculaires nettement transversales, une légère aponévrose blanchâtre les recouvre.

Le nerf abdomino-génital perfore le petit oblique dans le tiers inférieur de l'incision, il faut le récliner en bas [2] (*fig.* 10).

c) L'incision du deuxième plan musculaire met à nu l'apo-

(1) C'est la région dite « quadrilatère de Grynfelt » (de Montpellier).

(2) Il convient de ne pas le sectionner; sa section provoque des troubles nerveux dans le scrotum ou la grande lèvre.

névrose du transverse, troisième plan; en bas, elle est remplacée par les fibres musculaires nettement transversales à qui elle donne naissance (*fig.* 10).

Pour inciser en bonne place, il faut palper du côté du rachis; on sent la masse tendue des muscles sacro-lombaires, puis immédiatement en avant une zone dépressible.

Il faut inciser l'aponévrose à la limite même de la zone tendue et de la région dépressible; le bistouri doit être en

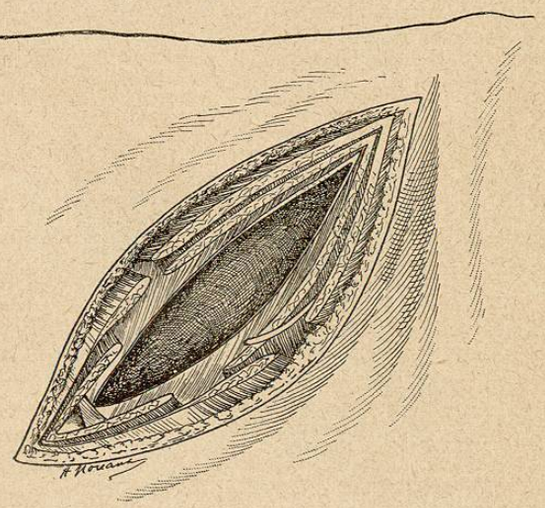

Fig. 11. — Section de l'aponévrose du transverse qui découvre la graisse péri-rénal entourée de sa capsule, en haut le Henle n'est pas coupé.

inclinaison moyenne. A ce niveau, du reste, l'aponévrose est verticalement déprimée, comme attirée dans la profondeur.

L'incision de l'aponévrose débute à 1 centimètre sous la côte et se prolonge jusqu'à l'angle inférieur. Dans le tiers inférieur ce sont les fibres musculaires du transverse que l'on incise.

Entre les lèvres aponévrotiques, apparaît immédiatement la graisse péri-rénale, jaune et vasculaire [1] (*fig.* 11).

(1) Si l'incision de l'aponévrose a été pratiquée trop en arrière, et à bistouri vertical, elle ouvre la gaine des muscles vertébraux; immédiatement de grosses fibres musculaires font hernie. Si l'incision a été faite trop antérieure, et à bistouri horizontal, on peut avoir ouvert du même coup le péritoine. Il est donc important de palper de nouveau, à ce temps opératoire, la limite externe de la masse sacro-lombaire.

Section du ligament sous-costal de Henle. — Dans l'angle supérieur, sous la côte, il subsiste un ligament transversal, concave en bas, tendu, solide, que le doigt accroche, et qui vibre comme une corde; c'est le ligament costo-lombaire de Henle (*fig.* 11).

Ses rapports avec la plèvre (*fig.* 12′) nécessitent un temps

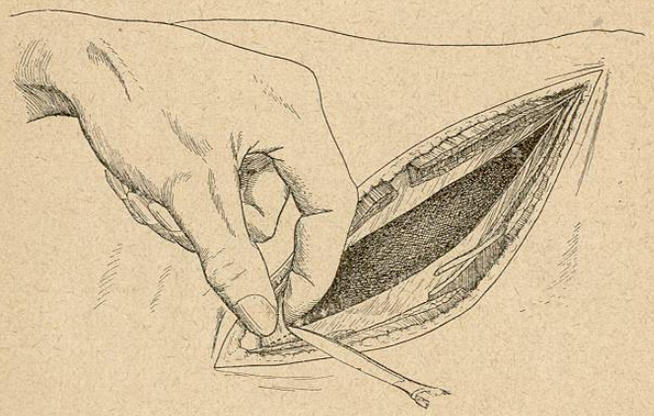

Fig. 12. — Section du ligament de Henle. L'index gauche refoule tout ce qui se trouve à la face interne du ligament et de la côte (plèvre, diaphragme), section du ligament jusqu'au bord inférieur de l'os, bistouri vertical.

spécial pour sa section. Sa section est nécessaire pour la décortication du rein.

L'index de la main gauche est introduit sous la côte refoulant en haut tout ce qui est sous-jacent, le pouce est rabattu sur l'os, le ligament est bien isolé. Le bistouri, tenu verticalement sur l'arête ligamenteuse, incise ligne par ligne tandis que l'index agrandit pour ainsi dire à chaque moment l'incision. Celle-ci doit être prolongée jusqu'au bord inférieur de la côte [1] (*fig.* 12).

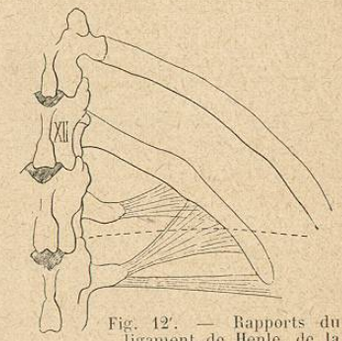

Fig. 12′. — Rapports du ligament de Henle, de la 12e côte et de la plèvre ----.

(1) La dernière intercostale est coupée à ce moment; deux pinces.

Dégagement du rein. — **I. Refoulement en avant.** — Deux pinces repèrent la lèvre inférieure de l'incision de l'aponévrose transverse. Le dégagement du rein doit commencer par la face postérieure (*fig.* 13). Les deux index tenus verticaux, parallèles, et côte à côte, sont enfoncés au ras même de la lèvre aponévrotique inférieure vers la colonne

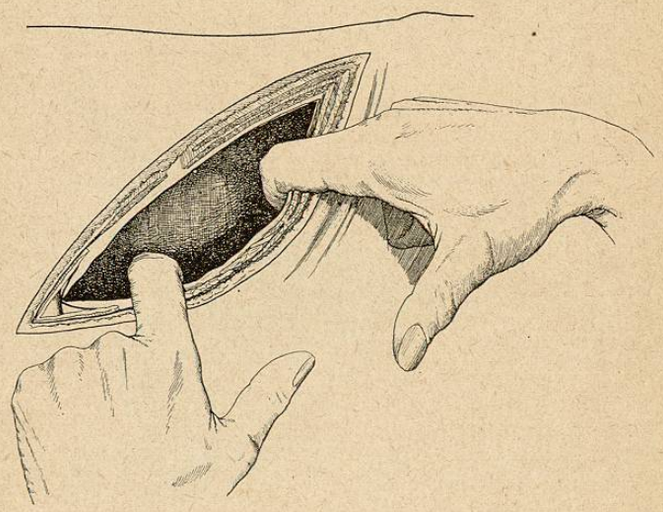

Fig. 13. — Dégagement de la face postérieure du rein, les doigts verticaux dénudent vers le rachis, le rein est repoussé en avant, le carré des lombes apparaît (*fig.* 14).

vertébrale. Ils cheminent en s'écartant l'un de l'autre vers le haut et le bas, et ne s'arrêtent qu'après avoir senti de l'ongle la colonne, et repoussé en avant toute la masse viscérale[1].

Il apparaît alors sous la lèvre aponévrotique inférieure un bord musculaire arrondi, côtoyé par le nerf abdomino-génital, c'est le carré des lombes. A sa hauteur et repoussés en avant, recouverts de graisse, mais visibles en leurs contours, se trouvent le bord externe et le pôle inférieur du rein (*fig.* 14).

(1) Il faut prendre garde de ne pas s'avancer sous le psoas, une fois arrivé au bord interne du carré des lombes ; la vue renseigne à ce sujet.

II. Incision de la capsule péri-rénale et dégagement du rein. — Le rein est totalement repoussé en avant, il pré-

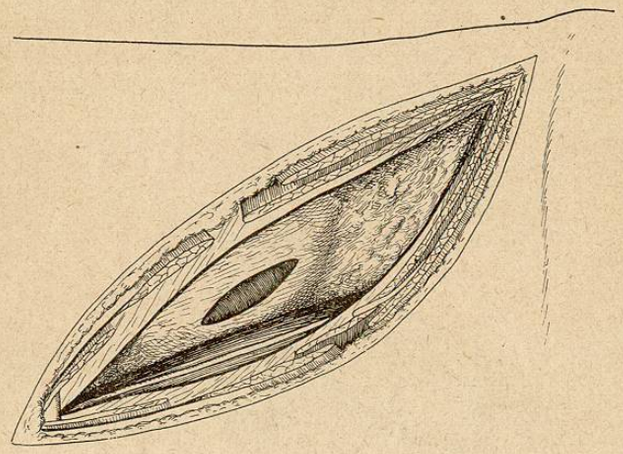

Fig. 14. — Ouverture de la loge capsulaire. Sur la saillie du rein et à sa face postérieure, incision verticale ; le parenchyme rénal apparaît.

sente sa face postérieure.

La capsule péri-rénale doit être incisée au milieu de la face postérieure du rein (*fig.* 14), afin d'éviter le cul-de-sac que le péritoine forme sur son bord externe[1]. Une incision légère de 2 à 3 centimètres est menée parallèle au bord externe de l'organe ; le rein apparaît à nu.

Les deux index sont

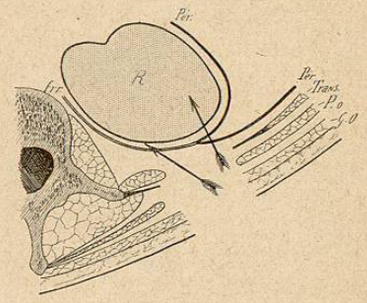

Fig. 14'. — Coupe schématique de la région rénale avec incision lombaire. On voit le péritoine pré-rénal et le cul-de-sac qu'il forme sous le bord externe du rein. La flèche droite indique une mauvaise direction trop externe pour l'incision de la capsule du rein : ouverture du péritoine ; la flèche gauche indique la bonne incision très postérieure.

(1) Normalement le péritoine se réfléchit sur le bord externe du rein ; anormalement, et très fréquemment en cas de rein mobile, la séreuse s'avance plus ou moins loin à la face postérieure de l'organe (méso-néphron). Il est donc important dans l'incision de la capsule péri-rénale, de se porter le plus profondément possible près du hile (*fig.* 14').

introduits dans cette fente capsulaire, et discisent la capsule dans toute sa hauteur.

La lèvre capsulaire antérieure est saisie avec deux pinces à cadre et relevée. Immédiatement il faut procéder au dégagement de la face antérieure du rein. Les deux index sont introduits sous la lèvre antérieure de la capsule péri-rénale incisée. Ils doublent le bord externe du rein, le franchissent et déga-

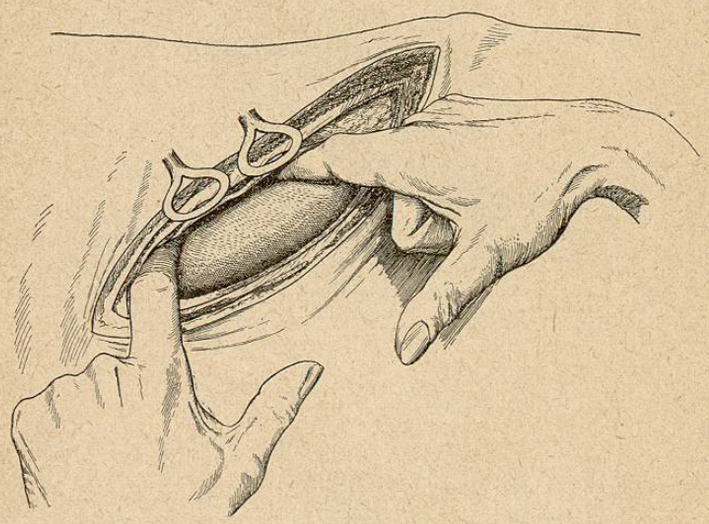

Fig. 15. — Dégagement de la face antérieure du rein, les pinces en cœur relèvent le feuillet antérieur de la capsule péri-rénale.

gent sa face antérieure (*fig.* 15). Le péritoine est ainsi évité et refoulé en avant avec les viscères. La face antérieure du rein est totalement découverte et sur toute sa hauteur. Même dégagement de la face postérieure.

Le dégagement des pôles commence par l'extrémité inférieure. La main supérieure (gauche à droite, et droite à gauche) saisit l'extrémité inférieure du rein, et l'index de l'autre main contourne peu à peu le pôle inférieur et remonte jusqu'au pédicule vasculaire. Contre le pôle inférieur, parallèlement à son bord interne il rencontre l'uretère, accolé à la face profonde du péritoine, il le dégage, et le charge sur son extré-

mité (*fig.* 16). L'uretère est toujours le premier cordon senti en dedans du rein.

Le dégagement du pôle supérieur se fait de même, la

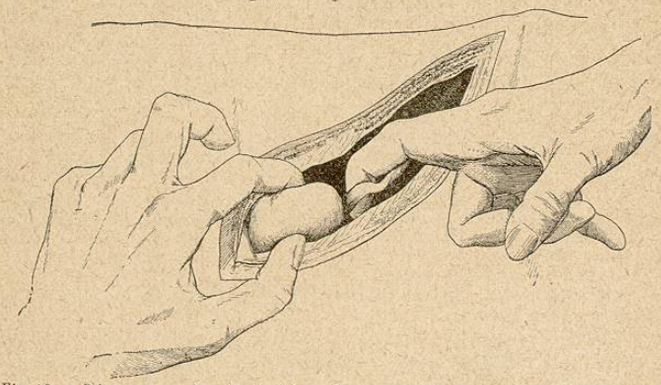

Fig. 16. — Dégagement du pôle inférieur du rein et du segment initial de l'uretère.

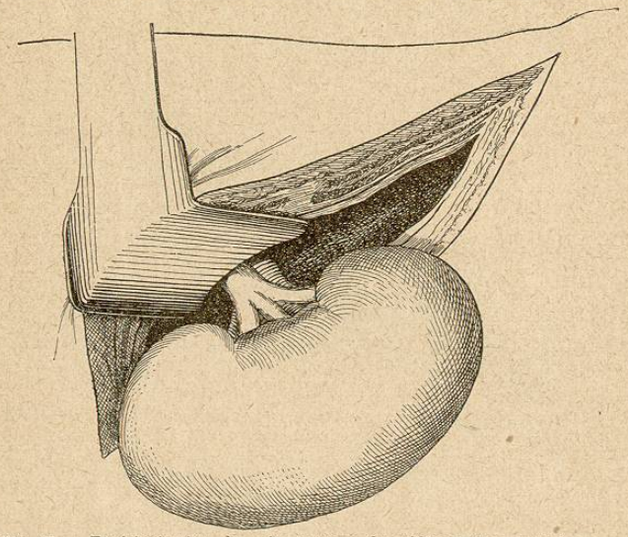

Fig. 17. — Extériorisation du rein, examen du pédicule face antérieure, on voit la veine et l'artère rénales.

main inférieure (droite à droite, et gauche à gauche) saisit le rein le plus haut possible et l'attire en bas. L'index de la main opposée, supérieure, contourne peu à peu le pôle supérieur, le

dégage de la capsule surrénale, de la face postérieure de la veine cave (*fig.* 17′), descend sur son bord interne jusqu'au

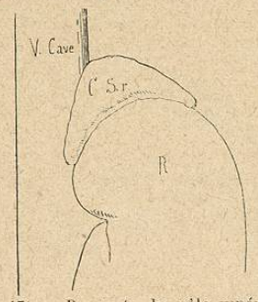

Fig. 17′. — Rapports du pôle supérieur du rein droit et de la veine cave. Vue postérieure. Le rein est situé derrière la veine.

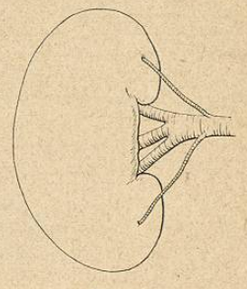

Fig. 17″. Artères supplémentaires des pôles du rein, fréquence 1 fois sur 5.

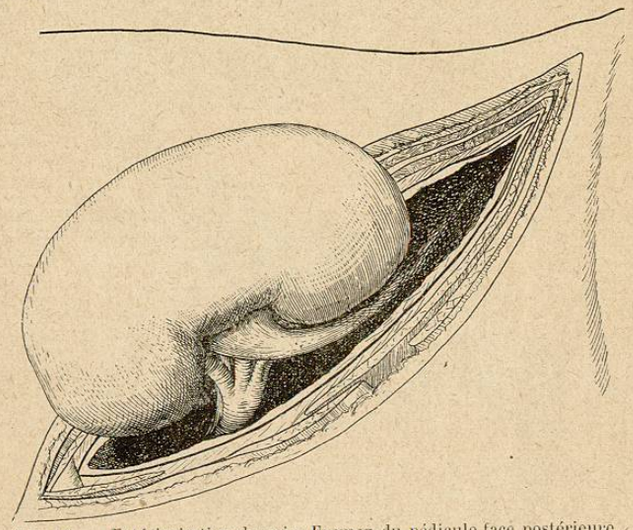

Fig. 18. — Extériorisation du rein. Examen du pédicule face postérieure, on voit le bassinet rétro-vasculaire.

pédicule vasculaire et fait basculer le pôle supérieur dans l'angle supérieur de l'incision cutanée (*fig.* 17).

Le rein totalement dégagé est facilement extériorisé.

Ce dégagement du rein doit être complété par le dégagement du pédicule vasculaire, en avant, afin de bien mettre à nu la

face antérieure de la veine rénale (*fig.* 17), en arrière, afin de bien exposer le bassinet croisant la face postérieure de l'artère rénale (*fig.* 18).

Le dégagement des pôles du rein est souvent (1 sur 5) rendu difficile par la présence d'artères rénales supplémentaires qui, nées, soit de l'aorte directement, soit du tronc rénal, pénètrent dans les pôles du rein. Dans le dégagement des extrémités du rein on les sent comme des cordes tendues ; une trop grande violence peut les rompre. Si elles sont longues, elles permettent l'extériorisation complète du rein ; courtes, elles s'y opposent complètement, et pour dégager les pôles rénaux, on peut être forcé de couper ces artères après les avoir pincées (*fig.* 17″).

Suture de l'incision lombaire. — La suture comprend

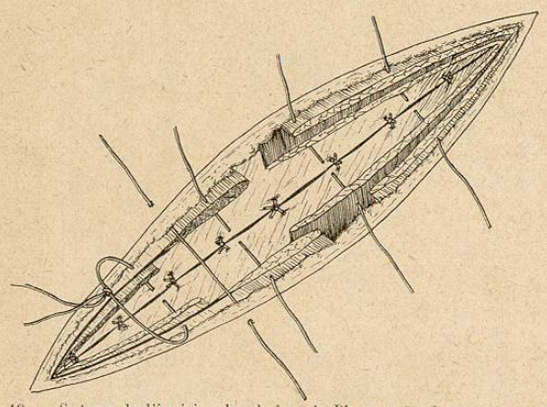

Fig. 19. — Suture de l'incision lombaire. 1° Plan profond, suture de l'aponévrose du transverse, le point supérieur est mis sur le ligament de Henle. — 2° Plan, muscles moyens et superficiels. — 3° Plan, peau.

deux plans musculaires et le plan cutané, tous à points séparés (*fig.* 19).

1° Plan musculaire profond : aponévrose du transverse et ligament de Henle dans l'angle supérieur.

2° Plan musculaire superficiel : les deux couches musculaires sus-jacentes ; grand dorsal, grand oblique, petit dentelé, petit oblique sont suturés en un seul plan[1] ; le fil reprend le transverse pour solidariser les plans musculaires.

3° Peau.

(1) Il faut omettre de comprendre le nerf abdomino-génital dans la suture.

NÉPHROPEXIE

Suspension du rein à la 12e côte (1) et aux plans musculaires (Guyon).

Le rein est bien extériorisé, le pédicule vasculaire, le bassinet

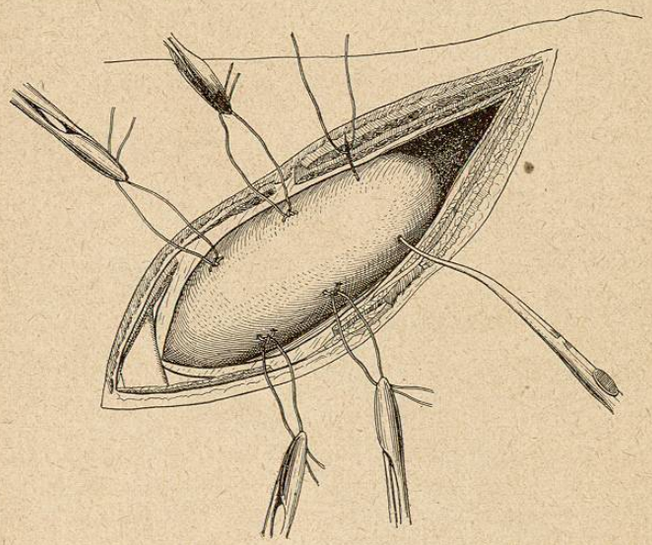

Fig. 20. — Passage des fils doubles, noués sur chaque face du rein (Guyon).

et l'uretère sont bien dégagés et examinés (à cause des malformations fréquentes qu'ils présentent dans la ptose rénale); la graisse rétro-rénale est extirpée pour que rien ne s'interpose lors de la fixation entre le rein et le plan postérieur.

1° ***Passage des fils dans le rein*** (*fig.* 20) : trois fils doubles sont passés le premier à mi-hauteur du bord externe du rein, le second au quart supérieur, le troisième au quart inférieur. L'aiguille pénètre à 1 centimètre et demi du bord rénal dans le parenchyme glandulaire. Les six fils sont ainsi répartis en trois chefs antérieurs doubles et trois chefs postérieurs doubles aussi.

(1) Si la 12e est courte, on peut fixer à la 11e, ou mieux aux muscles seuls.

Les deux fils de chaque chef antérieur sont noués ensemble

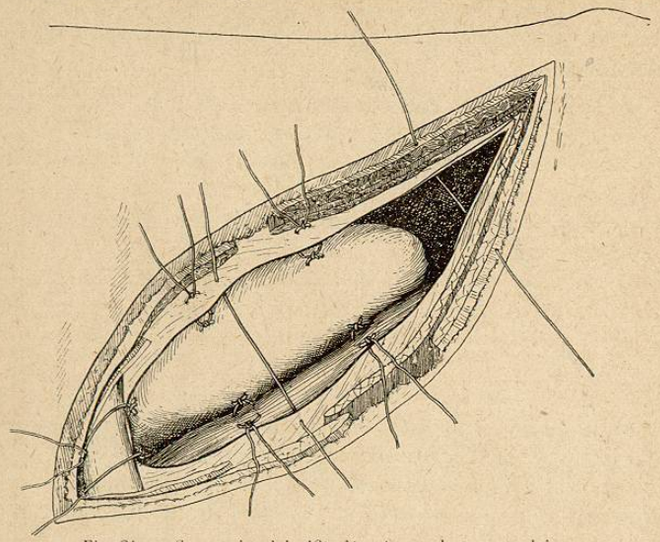

Fig. 21. — Suspension à la 12e côte et aux plans musculaires.

ainsi que ceux de chaque chef postérieur; un double nœud est fait sur chaque chef et affleure la capsule propre du rein.

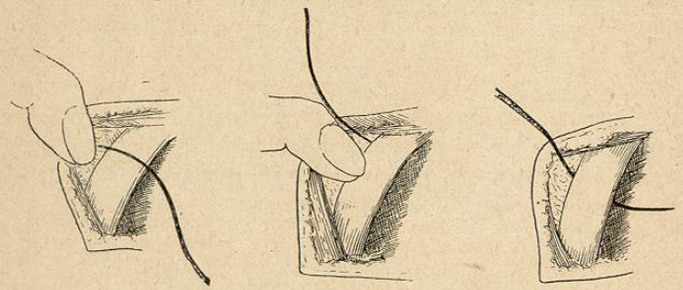

Fig. 21'. — Les trois positions de l'aiguille contournant la 12e côte.
1. L'aiguille, concavité en bas, pénètre au contact du bord supérieur de la côte.
2. L'aiguille a fait une évolution de 180°, elle est concavitée en haut et pénètre sous la côte.
3. L'aiguille longe la face interne de l'os, à son contact constant, et ressort à son bord inférieur pour charger le fil.

L'opérateur et l'aide nouent simultanément les deux chefs antérieur et postérieur de chaque fil dans l'ordre 1, 2, 3. En fin de compte, trois doubles nœuds affleurent la face antérieure de