l'organe, trois doubles nœuds la face postérieure, et de chacun s'échappent deux fils (1).

Le fil supérieur est le fil costal, les deux inférieurs les fils musculaires.

2° ***Fixation des fils suspenseurs*** (*fig.* 21).

Un fil de chaque chef supérieur est passé autour de la 12e côte. La 12e côte est mise à nu sur deux centimètres de longueur. L'aiguille contourne successivement, le bord supérieur, puis la face interne, puis le bord inférieur de la côte, charge le fil et ressort (*fig.* 21').

Le passage du fil antérieur est sans danger; celui du fil postérieur doit éviter la plèvre, aussi la pointe de l'aiguille dans son passage doit-elle continuellement rester au contact de l'os (*fig.* 21').

Avant de nouer les deux fils costaux, l'aide saisit le rein de la main gauche et le refoule sous la côte. Les deux fils sont alors sans traction noués autour de l'os.

Les deux fils inférieurs sont musculaires, ils sont fixés à la musculature profonde : les chefs postérieurs au bord du carré des lombes (2), les chefs antérieurs à l'aponévrose transverse, mais à un centimètre de sa lèvre de section.

La musculature pariétale est rétablie par une suture en un plan qui comprend les trois couches; on peut en vue d'une solidité plus grande faire un plan spécial pour l'aponévrose du transverse (*fig.* 19).

Cette suture isolée de l'aponévrose n'est possible que si l'on a passé les points antérieurs de fixation rénale loin de sa lèvre de section, ce qui permet de la rabattre et de la suturer par-dessus le bord externe du rein. Si les points ont été mis sur le bord aponévrotique, le rein fait hernie dans la musculature pariétale.

Suture à points séparés et éloignés de 1 centimètre.

Suture de la peau à points séparés.

Le rein ainsi fixé est un peu plus bas qu'en situation normale; son tiers supérieur seulement est caché sous la côte; le résultat est très suffisant.

(1) Ce mode de passage des fils est celui de M. le Pr. Guyon. Grâce à lui, le rein sera suspendu sur ces nœuds qui l'affleurent, et non sur l'anse du fil qui pourrait en couper le parenchyme.

(2) Il faut prendre garde de ne pas embrasser dans ces fils le nerf abdomino-génital.

Différents procédés sont employés afin d'obtenir une plus grande solidité de la fixation réno-pariétale.

Excision d'une ellipse capsulaire sur le bord convexe (Morris, Tuffier...) Dissection de lambeaux capsulaires et fixation dans la paroi (Clarke...) Absence de suture lombaire et réunion par seconde intention (Kocher). Tous ces procédés ne donnent pas un meilleur résultat.

DÉCAPSULATION DU REIN

La décapsulation est l'ablation partielle ou totale de la capsule fibreuse du rein. Elle est généralement suivie d'une néphropexie.

Le rein est extériorisé en totalité par l'incision et les manœuvres habituelles.

Décapsulation. — La décapsulation totale comprend

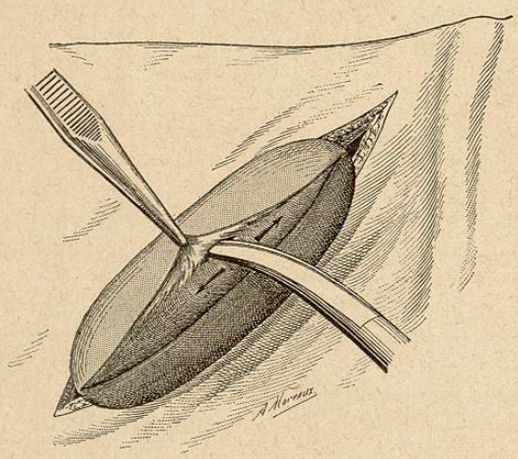

Fig. 22. — Incision lombaire. Le rein est extériorisé. Incision de la capsule sur le bord convexe, et dégagement du feuillet antérieur.

l'ablation complète de la capsule, depuis le bord convexe jusqu'au hile, sur les deux faces et d'un pôle à l'autre.

Le rein est fixé par la main gauche, le bord convexe en haut. Sur le bord convexe, incision superficielle de la capsule; elle débute sur le bord interne du pôle supérieur, et finit sur le bord interne du pôle inférieur.

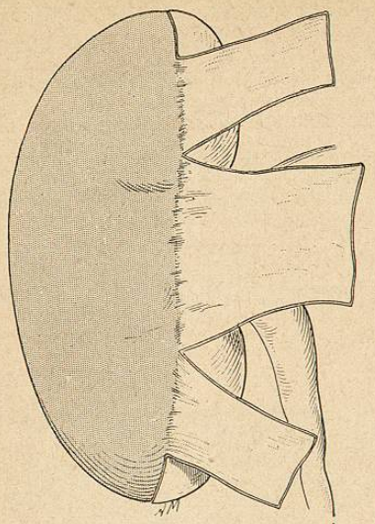

Fig. 23. — Le feuillet capsulaire antérieur est coupé en trois bandes, qui seront passées dans les muscles pariétaux et serviront de fils suspenseurs au rein remis dans sa loge.

Le rein est couché à plat sur sa face postérieure, une pince saisit la lèvre antérieure de l'incision capsulaire et des ciseaux courbes, mousses, tenus fermés, engagés sous elle, dégagent par un mouvement de va-et-vient vers les deux pôles tout le feuillet capsulaire antérieur (fig. 22).

Même manœuvre sur la face postérieure du rein.

La capsule ainsi totalement dégagée est sectionnée sur tout le bord interne du rein. Le rein totalement décapsulé est remis dans sa loge et la paroi reconstituée à 3 étages.

Néphropexie. — La néphropexie consécutive nécessite une technique particulière, car il est impossible de suspendre un rein totalement décapsulé par des fils directs qui en couperaient le parenchyme.

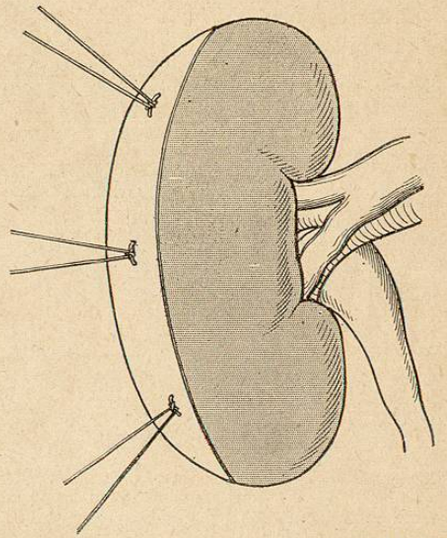

Fig. 24. — La décapsulation a ménagé sur le bord convexe un croissant de capsule; dans le segment capsulé du rein sont passés les fils de néphropexie.

Pour la fixation, Albarran utilise la capsule découpée en bandes qui sont fixées dans les muscles pariétaux et jouent le rôle de fils suspenseurs (fig. 23).

On peut encore, sur le bord convexe du rein, ménager un croissant capsulaire, dans lequel sont passés les fils suspenseurs pour la néphropexie typique (fig. 24).

NÉPHROTOMIE

La néphrotomie est l'ouverture transrénale des calices et du bassinet.

La néphrotomie peut être suivie de suture immédiate du rein divisé, de néphrorraphie : c'est la néphrotomie idéale; elle peut au contraire être terminée par un drainage temporaire ou permanent des cavités rénales.

Situation de la section rénale. — La néphrotomie est pratiquée sur le bord convexe, et pénètre jusqu'aux grands calices.

La néphrotomie sur le bord convexe et parallèle à ce bord

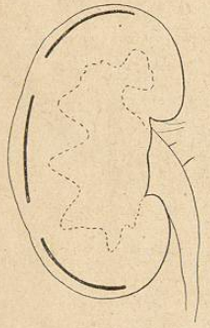

Fig. 25. — Les trois néphrotomies, moyenne, supérieure, inférieure.

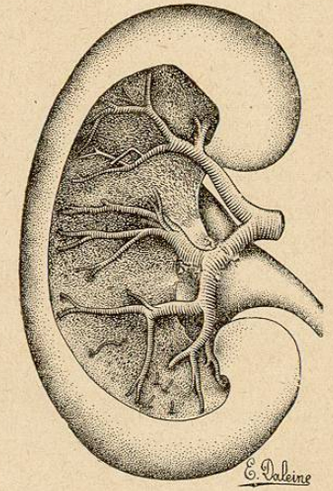

Fig. 25'. — D'après Lejars, les artères du rein parallèles à la face antérieure de l'organe.

épargne les troncs vasculaires intra-rénaux. Ceux-ci sont rapprochés des faces antérieure et postérieure et parallèles à leur plan (*fig.* 25'); sur le bord convexe, il n'y a que des capillaires. La néphrotomie pénètre donc

jusqu'aux cavités en passant entre les troncs vasculaires et en les laissant dans les valves rénales (*fig.* 25″). La néphrotomie transversale, perpendiculaire au bord externe coupe au contraire, fatalement, un tronc artériel.

Zondek et Israël pratiquent l'incision sur la face dorsale, à 6 millimètres du bord, pour éviter les rameaux antérieurs plus gros.

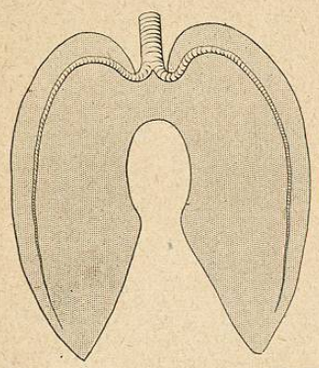

Fig. 25″. — Coupe transversale du rein et néphrotomie. On voit les deux valves rénales qui chacune contiennent une artère, la section sur le bord convexe n'a intéressé que des capillaires.

L'incision est faite, suivant les cas, en trois lieux différents qui correspondent chacun à un des trois grands calices, permettant toutefois, dans chaque cas, l'accès secondaire sur le bassinet proprement dit (*fig.* 25).

1° Néphrotomie moyenne, sur le milieu du bord convexe, ouvre le calice moyen.

2° Néphrotomie supérieure, sur la corne supérieure, ouvre le calice supérieur.

3° Néphrotomie inférieure, sur la corne inférieure, ouvre le calice inférieur.

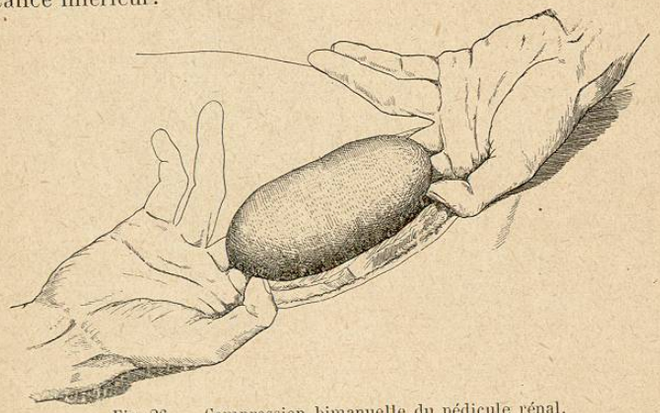

Fig. 26. — Compression bimanuelle du pédicule rénal.

Dans ces néphrotomies partielles, l'incision rénale a 3 centimètres de long au minimum.

On peut faire une néphrotomie totale qui, d'un pôle à l'autre, fend le rein en deux valves.

Compression du pédicule rénal. — Afin d'éviter l'hémorragie des tranches rénales, il convient de pratiquer la compression temporaire du pédicule rénal.

L'aide saisit le pédicule de la façon suivante (*fig.* 26). Les deux mains, paumes en l'air, sont introduites chacune sous un pôle du rein, dans l'axe de la plaie. L'index et le médius sont glissés l'un en avant, l'autre en arrière du pédicule vasculaire; les doigts des deux mains chevauchent par leurs extrémités, et le pédicule est ainsi enserré en totalité, si possible, par chaque main.

Afin de donner de la force à l'index, le pouce est rabattu sur sa base et serre puissamment.

Les faces dorsales des mains reposent sur les angles de la plaie, et les mains s'effacent le plus possible [1].

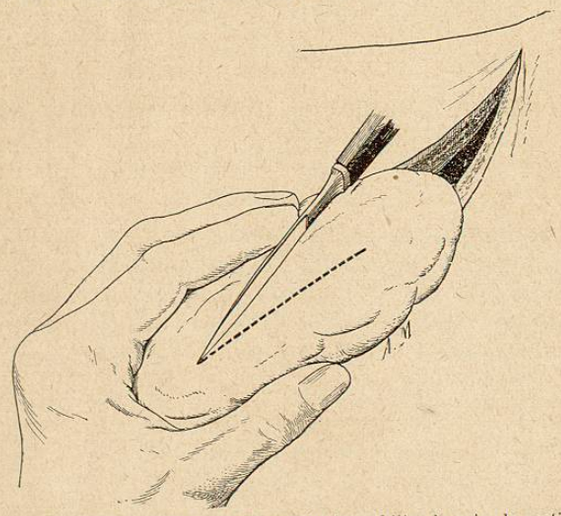

Fig. 27. — Incision du rein. La main gauche immobilise le rein, la section porte entre les doigts à égale distance des faces et est parallèle à elles.

Incision du rein (*fig.* 27). — L'opérateur, de la main gauche, saisit le rein franchement et l'immobilise. Le pouce

(1) La compression digitale est meilleure, plus mesurée, plus sûre et plus

sur une face et les autres doigts à l'opposé, la main est tenue immobile. La section doit porter entre les doigts à égale distance de l'un et des autres; ainsi sont évitées les fausses routes qui conduisent en dehors des cavités pyéliques dans la graisse du hile.

Le bistouri tenu de la droite incise sur le bord convexe, pénètre dans le rein, les doigts de la gauche écartant au fur et à mesure les lèvres de l'incision. Les tranches rénales suintent légèrement; on est averti que le calice est ouvert lorsqu'on arrive sur une surface lisse blanchâtre, non saignante.

L'extraction des calculs par néphrotomie, la néphrolithotomie, est simple. Les pierres sont saisies avec une pince ordinaire ou une tenette spéciale et accouchées véritablement à travers l'incision rénale. Les calculs lisses sont facilement extraits. Les calculs coralliformes, enclavés dans les calices, peuvent être extraits après fragmentation pièce par pièce. Ce procédé a pour désavantage d'offenser le tissu rénal par les manœuvres multiples de broiement et d'extraction. Mieux vaut recourir à la néphrotomie totale, à la section franche du rein, à la découverte totale du calcul, à son extraction en masse.

NÉPHRORRAPHIE — SUTURE DU PARENCHYME RÉNAL INCISÉ

Suture des incisions de néphrotomie, des plaies, des déchirures rénales.

Suture simple (*fig.* 28). — La suture du rein est faite à deux étages, un profond parenchymateux, un superficiel capsulaire, afin d'appliquer avec compression sur une grande hauteur les deux tranches rénales l'une à l'autre, et de reconstituer la continuité capsulaire; ce dernier point est surtout important dans les déchirures irrégulières.

Fils profonds. — L'aiguille pénètre à 1 centimètre (minimum) du bord de la section, traverse le rein d'une face à l'autre. Les points sont distants de 1 centimètre. Le fil est gros et moyennement serré afin qu'il ne coupe pas le parenchyme rénal.

inoffensive, que la compression instrumentale ou élastique. La compression entre le pouce et l'index est peut-être plus puissante, mais dans cette position la saillie que forme la main gêne beaucoup aux extrémités de la plaie. Lorsque la brièveté du pédicule rend la compression manuelle impossible, il faut mettre sur le pédicule un lien élastique temporaire peu serré.

Fils superficiels. — Réunissent les bords de la capsule sans pénétrer dans le tissu rénal (petite aiguille, petit fil).

Si la suture n'est pas étanche, il faut ajouter de nouveaux points intermédiaires; les fils profonds seuls sont hémostatiques.

Suture complexe. — En cas d'hémorragie que la suture

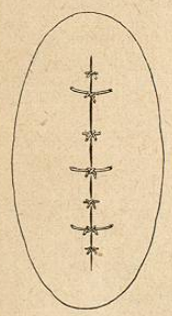

Fig. 28. — Néphrorraphie simple à deux plans.

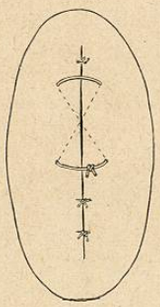

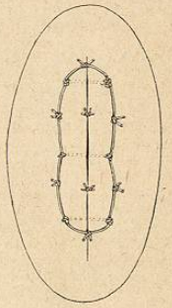

Fig. 29. — Sutures compliquées en cas d'hémorragie.

simple ne peut arrêter, les fils profonds sont passés de la façon suivante :

1er Mode, fil en croix (*fig.* 29_1).

2e Mode, fils doubles noués chaque chef isolément à la Guyon, et ensuite l'un à l'autre parallèlement aux faces du rein. On obtient ainsi un accolement des deux tranches rénales; la présence des nœuds sur chaque chef permet de serrer fort (*fig.* 29_2).

Le rein suturé est remis en place, fixé au besoin aux plans musculaires, et la paroi reconstituée à trois plans avec drainage temporaire déclive.

NÉPHROTOMIE DANS LES POCHES RÉNALES INFECTÉES

Dans les pyonéphroses qui nécessitent d'urgence leur évacuation, la néphrotomie devient une simple incision d'abcès intrarénal.

La découverte du rein ne présente rien de particulier; l'in-

cision en béniqué à manche vertical assure un meilleur drainage au point déclive (Guyon).

Le dégagement du rein ne porte que sur son bord convexe.

Dégagement du bord de la poche rénale. — Le bord convexe est mis à nu, dans toute son épaisseur, le dégagement capsulaire avance de 1 centimètre seulement sur chaque face. La dénudation du bord rénal ne porte pas sur l'extrémité supérieure, mais sur le pôle inférieur jusqu'à l'extrême pointe du rein.

Suture du rein non ouvert à la paroi (*fig.* 30).— Points

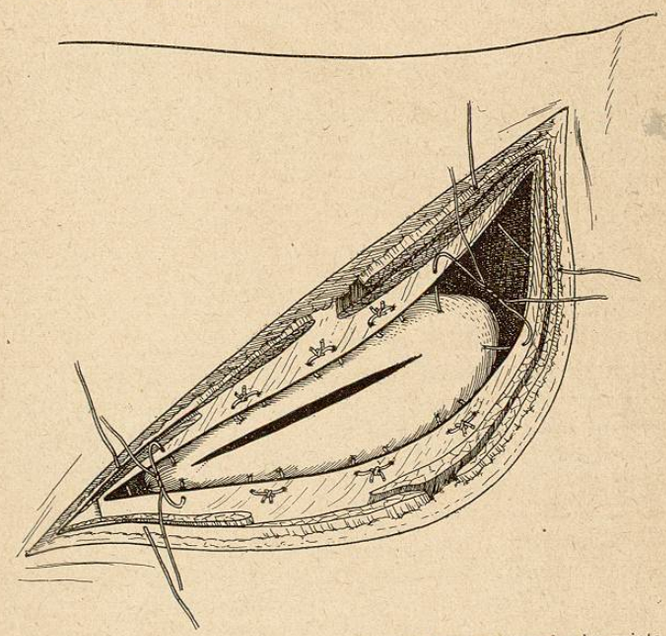

Fig. 30. — Suture du rein non ouvert à la paroi. En haut et en bas les points de coin. (Incision lombaire de Guyon.)

en U qui prennent en avant et en arrière l'aponévrose du transverse et le rein; points simples qui fixent le rein aux extrémités de l'incision, le point inférieur doit intéresser le pôle inférieur.

Incision de la poche.— Sur le bord externe du rein ainsi

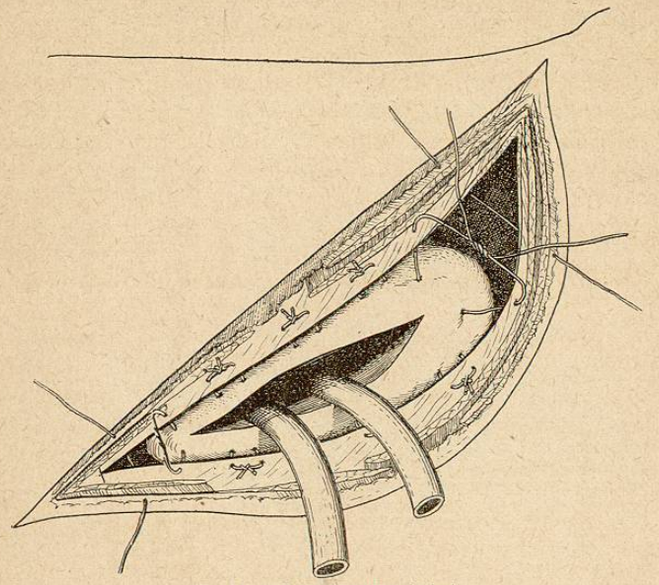

Fig. 31. — Rein ouvert et drainé.

délimité, le bistouri plonge dans la paroi de la poche. Celle-ci est ouverte jusqu'à son point déclive ; le doigt introduit dans la poche en repère le fond, et l'incision est prolongée aux ciseaux jusqu'à ce point.

Drainage intra-rénal et extra-rénal sous le pôle inférieur (*fig.* 31-32). Suture des angles de la plaie pariétale.

L'opération doit se compléter par l'ouverture de toutes les loges intra-rénales ; il faut les ouvrir au doigt, rompre les brides molles, et respecter les cloisons intra-rénales qui contiennent les artères rénales interlombaires.

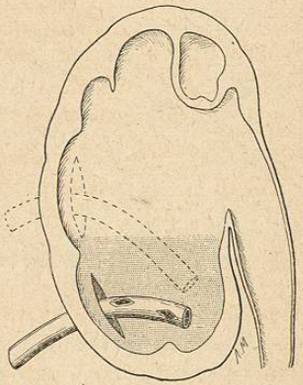

Fig. 32. — Drainage intra-rénal : en pointillé, mauvais drainage qui laisse une zone de stagnation. En traits pleins, bon drainage au point déclive.

NÉPHRECTOMIE

La néphrectomie est soit partielle, soit totale.

Néphrectomie partielle (1) (*fig.* 33). — L'ablation partielle du rein porte soit sur une des extrémités, soit sur le bord convexe, soit sur une face.

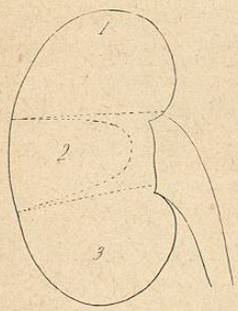

Fig. 33. — Les néphrectomies partielles : pôle supérieur, pôle inférieur, néphrectomie moyenne.

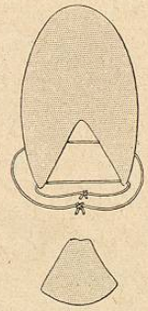

Fig. 33'. — Néphrectomie partielle cunéiforme, néphrorraphie à deux plans.

Au niveau des pôles l'ablation doit être faite cunéiforme à sommet pyélique, la suture est ainsi pratiquée sans tiraillement sur deux petites valves rénales.

A la partie moyenne du bord convexe la résection est cunéiforme à base externe.

Si le calice est ouvert on peut en pratiquer la suture séparée. La néphrorraphie comme d'habitude (*fig.* 33').

Néphrectomie totale.

Les deux principes de la néphrectomie sont :

a) Que le rein doit être extirpé avec le bassinet et le segment supérieur de l'uretère comme un sac septique.

b) Que la ligature du pédicule doit être dissociée si possible.

L'incision, la découverte, le dégagement du rein, comme il est dit précédemment.

Dégagement du pédicule. — Le pédicule vasculaire doit être dégagé aussi loin que possible sur ses deux faces.

Pour sa face antérieure, il faut sans tractions sur le hile basculer le rein en arrière, puis refouler peu à peu le péritoine et le duodénum de façon à mettre totalement à nu la grosse veine rénale. Un large écarteur maintient les viscères en avant (*fig.* 17).

(1) L'application en est très rare.

Pour la face postérieure, le rein est basculé en avant, et la dénudation du pédicule doit être poussée jusqu'au delà du bord interne du bassinet dont on doit complètement voir la face postérieure (*fig.* 18).

Recherche et section de l'uretère (1). — De la main supérieure, le chirurgien saisit le pôle inférieur du rein et le relève. Parallèlement à son bord interne, accolé à lui, l'uretère est le premier cordon que l'on sent sous le péritoine. L'index de la

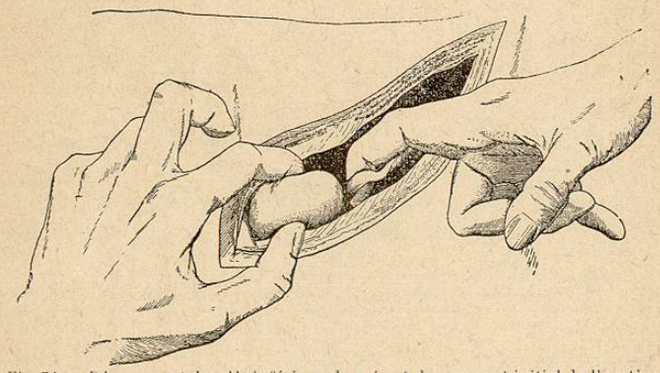

Fig. 34. — Dégagement du pôle inférieur du rein et du segment initial de l'uretère.

main inférieure le tâte, le sent, le décolle et le charge sur son extrémité recourbée (*fig.* 34).

L'uretère est isolé jusqu'à l'angle inférieur de la plaie. Une pince de Kocher est mise sur le canal, du côté du rein, une ligature serrée à un demi-centimètre au-dessous. Entre les deux, section au thermocautère; les deux tranches sont soigneusement rôties.

Le segment supérieur de l'uretère est relevé à la face postérieure du rein, et le doigt dégage complètement le bord interne du bassinet. Ainsi, le bassinet est relevé à la face postérieure du rein, retourné pour ainsi dire sur lui-même, et la section du pédicule l'évitera à coup sûr. Le rein et le bassinet seront extirpés comme un sac fermé (*fig.* 35).

Hémostase et section du pédicule. — Un clamp courbe et

(1) Deux points importants pour la découverte de l'uretère : 1° il est parallèle au bord interne du pôle rénal inférieur ; 2° il est sous-péritonéal et suit la séreuse dans son décollement.