VOIE ANTÉRIEURE TRANSPÉRITONÉALE

DÉCOUVERTE DU REIN

La voie transpéritonéale est limitée à la néphrectomie, c'est en vue de cette intervention qu'elle sera décrite.

Position de l'opéré. — Le malade est couché sur le dos à plat. Le chirurgien se place du côté opératoire, l'aide en face de lui.

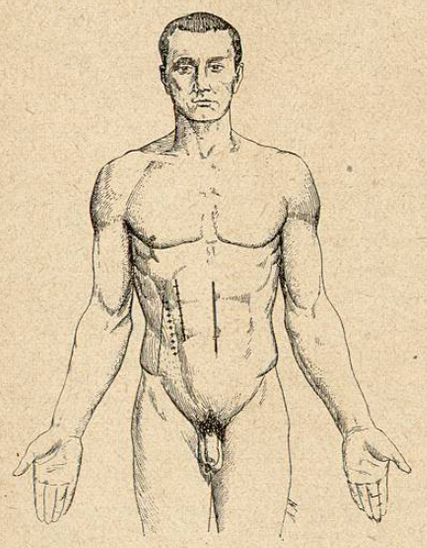

Fig. 49. — Les incisions antérieures transpéritonéales.
——— Thornton.
++++ Langenbuch, Trélat.
+ + + Jaboulay, Czerny.
—— Chaput.

Incision.—Laparotomie latérale sur le bord externe du droit[1] (*fig.* 49).

Points de repère.—En haut l'extrémité antérieure de la 10e côte, première côte à partir de l'appendice xiphoïde dont l'extrémité soit mobile sur le cercle chondral; en bas l'épine pubienne.

Longue incision de l'extrémité de la 10e côte, à 1 ou 2 centimètres sous l'ombilic sur la ligne sus-indiquée.

Incision des plans pariétaux. — *a*) Peau et tissu cellulaire sous-cutané.

b) Feuillet antérieur de la gaine du droit (aponévrose du grand oblique et feuillet antérieur du petit); le bord externe du grand droit est mis à nu. Il adhère à l'angle de sa gaine au

(1) La laparotomie mediane est employée et même recommandée. Elle conduit moins directement sur le rein et surtout permet moins facilement la réclinaison des angles côliques.

niveau de ses intersections aponévrotiques. Ces adhérences sont détruites au bistouri, le muscle est alors récliné en dedans par deux écarteurs de Farabeuf (*fig.* 50).

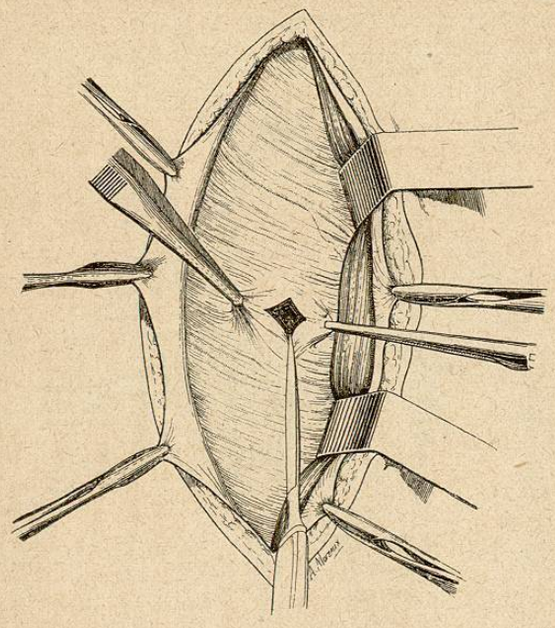

Fig. 50. — Laparotomie latérale. La gaine du droit est ouverte et les lèvres du feuillet antérieur repérées; le muscle est récliné en dedans; le feuillet postérieur de la gaine est à nu. Sur un bourrelet soulevé par deux pinces il est incisé et le péritoine ouvert.

c) Le feuillet postérieur est soulevé en bourrelet transversal par deux pinces. Celui-ci est incisé perpendiculairement à son grand axe, sur une hauteur de un demi-centimètre. Le péritoine apparaît, il est soulevé et légèrement incisé.

Les lèvres de la boutonnière ainsi faite sont immédiatement repérées par deux pinces.

Par cette boutonnière, l'index gauche est introduit dans le ventre, face palmaire en haut, et au contact intime du péritoine pariétal. Il soulève la séreuse, et sur ce doigt comme guide, le péritoine est coupé aux ciseaux mousses et repéré par des pinces successives (*fig.* 51).

La manœuvre est double, vers le haut, puis vers le bas de l'incision.

Une compresse abdominale refoule vers le bas les anses intestinales.

Le rein apparaît, saillant en avant; à droite le lobe droit du foie le recouvre en haut, en bas l'angle côlique (*fig.* 52) : à

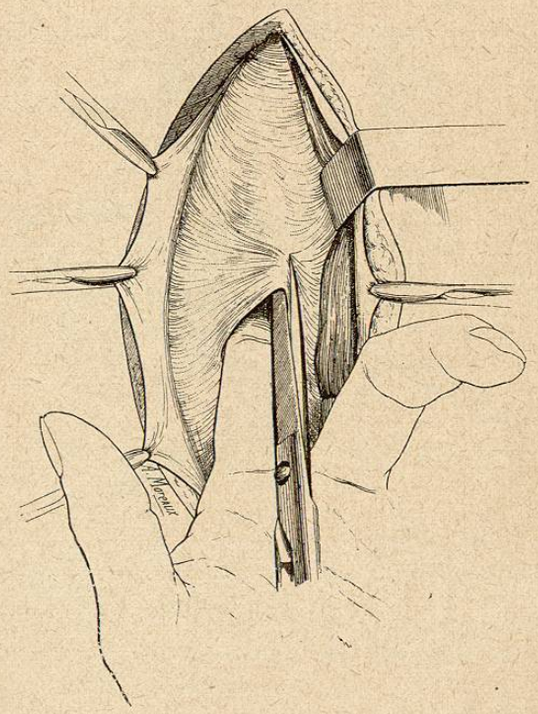

Fig. 51. — Agrandissement de l'incision sur l'index introduit dans l'abdomen.

gauche l'angle splénique recouvre toute sa moitié inférieure (*fig.* 53).

Incision du péritoine postérieur et extériorisation de la région rénale. — Le péritoine postérieur est incisé verticalement à la face antérieure du rein, sur toute sa hauteur, en dehors de l'angle côlique.

La situation différente de l'angle côlique à droite et à gauche, les variations très grandes de chaque côté nous forcent à donner quelques détails anatomiques. Dans la majorité des cas, l'angle hépatique du côlon ne fait que recouvrir l'extrême pointe du rein droit, l'angle splénique recouvre au contraire la moitié inférieure du rein gauche, et le côlon descendant est sur le bord externe du rein. Avec les tumeurs du rein cette disposition est exagérée, l'angle hépatique repoussé en bas, l'angle splénique élevé et rejeté en dehors coiffant le rein. Dans ces dispositions, à droite on peut toujours facilement inciser le péritoine directement sur le rein, au-dessus du côlon, la région est avasculaire (*fig.* 52). A gauche, au contraire, sous l'angle côli-

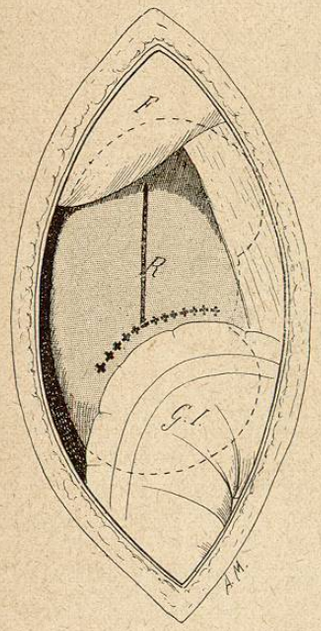

Fig. 52.

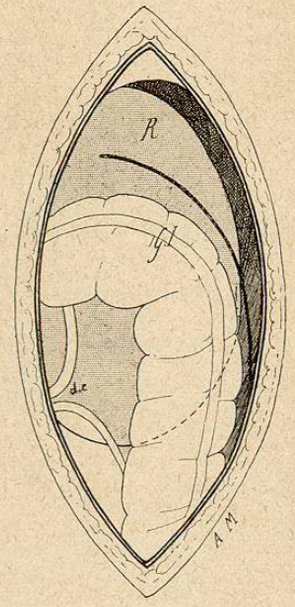

Fig. 53.

Schéma des rapports du rein vu par la laparotomie latérale à droite et à gauche. — ++++ Incisions du péritoine pré-rénal.

que, la région est dangereuse par la situation pré-rénale des artères côlique transverse gauche et côlique descendante supérieure. Il faut donc abandonner la région sous-côlique et se reporter au-dessus et au dehors où il n'y a pas de vaisseaux (*fig.* 53). Il faut circonscrire par une incision courbe à concavité côlique, l'angle splénique; le côlon décollé de la paroi, et ce décollement est facile grâce à un plan de clivage avasculaire, est repoussé en bas et en dedans, le rein est à nu.

Parfois normalement (1 sur 10), et souvent pathologiquement, l'angle splénique est sus-exo-rénal, le rein entier est sous-côlique. Dans ces cas,

afin d'éviter les vaisseaux, il faut inciser la séreuse verticalement sur le bord externe du côlon, décoller l'intestin de la paroi et le repousser directement en dedans pour découvrir le rein (*fig.* 55').

L'incision directe pré-rénale expose à la section des artères côliques, et, forcément peu étendue, gêne pour l'extraction du rein augmenté de volume.

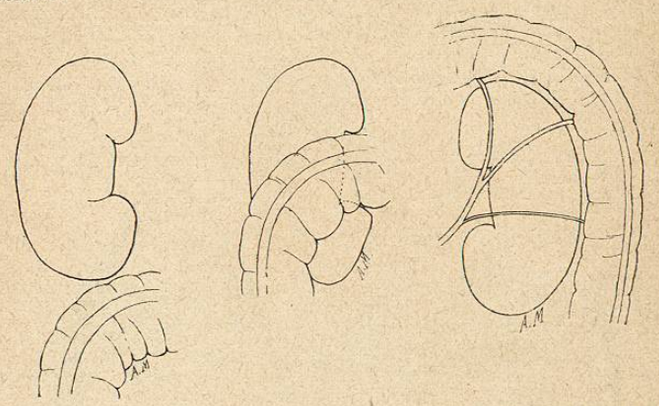

Fig. 55'. — Les différentes positions des angles côliques par rapport au rein.

Marsupialisation péritonéale. — Les lèvres de la séreuse incisée sont soulevées du plan profond. Lorsque le doigt les a suffisamment mobilisées, on procède d'emblée à l'extériorisation intra-abdominale du champ opératoire.

Une série de pinces unissent les lèvres des incisions péritonéales antérieure et postérieure : lèvres droites ensemble, lèvres gauches de même; une pince à l'angle supérieur (à droite difficile à cause de la saillie hépatique), une pince à l'angle inférieur. La région rénale est ainsi exclue de la grande cavité séreuse, et les manœuvres opératoires suivantes deviennent extra-péritonéales [1] (*fig.* 54).

Dégagement du rein, traitement du pédicule vasculaire et de l'uretère. — Ces temps de la technique sont identiques à ceux décrits pour la néphrectomie par voie lombaire. Le dégagement du rein pourtant, par cette voie, se fait

(1) Cette manœuvre, due à M. Terrier et à M. Küster, n'est pratiquée par son auteur même qu'après l'extraction du rein, en vue du drainage. Faite d'emblée, elle assure une sécurité précoce pour le dégagement et l'ablation du rein. Elle gêne, il est vrai, légèrement les manœuvres.

d'abord par sa face antérieure, puis son bord externe, le pôle inférieur, la face postérieure, l'extrémité supérieure enfin.

Suture du péritoine et drainage. — Afin d'assurer un drainage extra-péritonéal, on suture le péritoine postérieur au péritoine antérieur; les pinces antérieurement mises sont remplacées par un surjet qui unit les deux lèvres séreuses, tout en

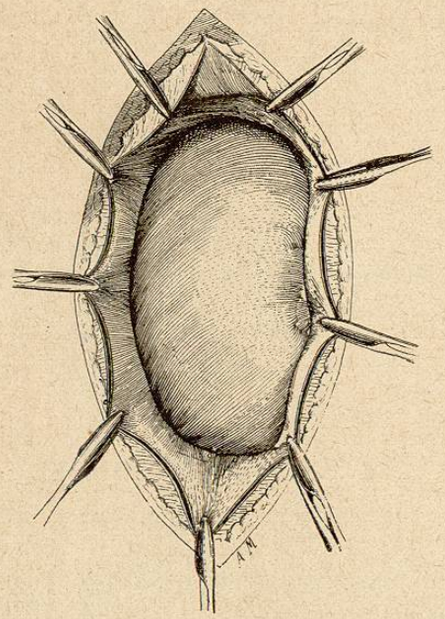

Fig. 54. — Solidarisation des lèvres du péritoine postérieur au péritoine antérieur. Le rein est à nu.

rétrécissant l'étendue de la brèche péritonéale postérieure. Drainage médian extra-péritonéal.

Suture à trois plans de la paroi aux angles de la plaie : *a.* péritoine et feuillet postérieur de la gaine du droit; *b.* feuillet antérieur de la gaine; *c.* peau.