URETÈRE

L'uretère au point de vue chirurgical doit être divisé en quatre segments distincts :

1° Uretère supérieur, juxta-rénal;
2° Uretère lombaire;
3° Uretère pelvien;
4° Uretère vésical.

Sauf pour le segment vésical qui ressortit à la chirurgie de la vessie, l'uretère dans sa totalité, ou dans un de ses trois segments supérieurs, peut être abordé par deux voies principales :

1° Voie extra-péritonéale, lombaire et iliaque;
2° Voie transpéritonéale, abdominale [1].

VOIE EXTRA-PÉRITONÉALE

DÉCOUVERTE DE L'URETÈRE

1° URETÈRE SUPÉRIEUR, JUXTA-RÉNAL

La proximité du rein et de l'uretère à son origine fait que la chirurgie de ces deux organes est la même. La découverte de l'uretère supérieur (*fig.* 56) se fait par voie lombaire après dégagement du pôle inférieur du rein (V. p. 12). Toutes les interventions susceptibles d'être pratiquées sur l'uretère à ce niveau sont décrites pages 34 et suivantes.

(1) L'uretère pelvien a été abordé en particulier:
a. Par voie sacrée ;
b. Par voie para-sacrée ;
c. Par voie inguinale;
d. Par voie vaginale.
Les trois premières sont délaissées, la voie vaginale seule mérite d'être conservée.

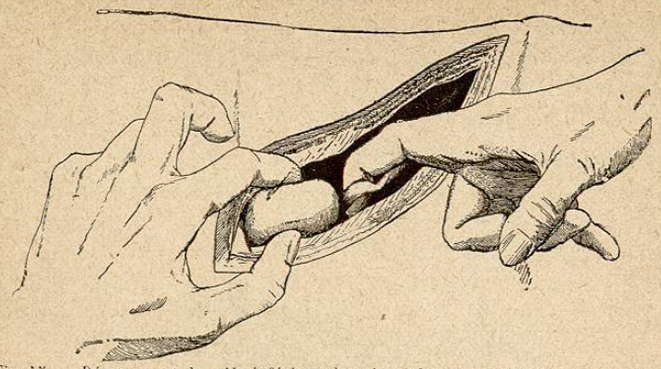

Fig. 55. — Dégagement du pôle inférieur du rein et du segment initial de l'uretère

2° URETÈRE LOMBAIRE

Position de l'opéré. — Le malade est placé dans la même position générale que pour la chirurgie rénale; il est pourtant moins franchement sur le flanc, un peu sur le dos de façon à

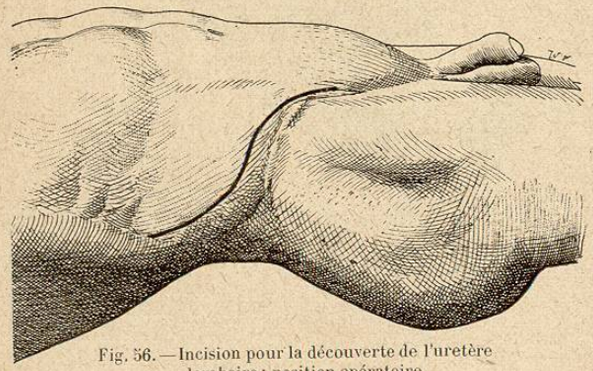

Fig. 56. — Incision pour la découverte de l'uretère lombaire ; position opératoire.

présenter à l'opérateur en même temps que les lombes, la paroi abdominale antérieure (*fig.* 56). L'opérateur se place du côté malade, son aide en face de lui.

Incision. — L'incision est une incision rénale basse et prolongée par son extrémité inférieure.

Elle débute, à un travers de doigt sous la douzième côte, et à 8 centimètres de la ligne médiane, gagne le tubercule du

fascia lata, comme dans le tracé rénal, puis l'épine iliaque antéro-supérieure, et se prolonge parallèle à l'arcade de Fallope, à un travers de doigt au-dessus d'elle, jusqu'à l'union de son tiers externe et de ses deux tiers internes (*fig.* 56).

Incision des plans pariétaux. — Ce temps opératoire

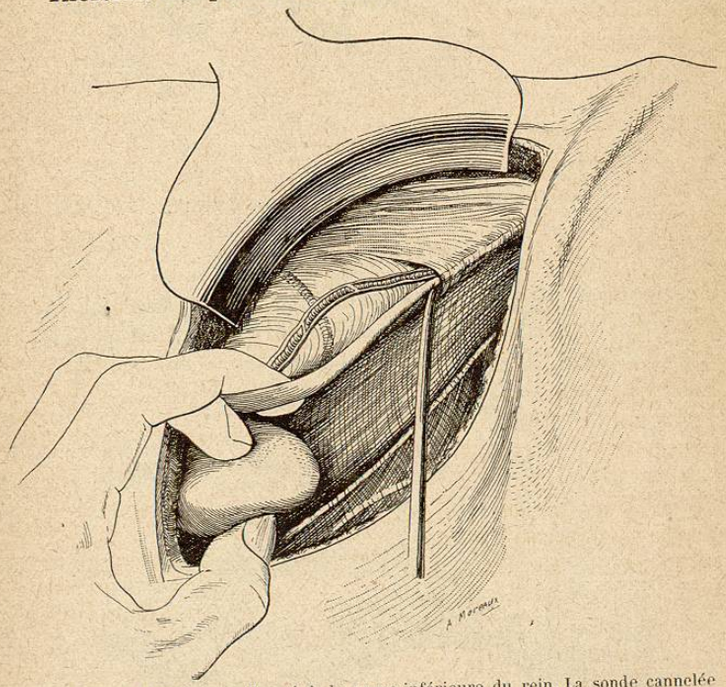

Fig. 57. — L'uretère est dégagé à la corne inférieure du rein. La sonde cannelée détruit le fascia péri-urétéral et ménage les vaisseaux spermatiques externes et verticaux, les vaisseaux côliques antérieurs et transversaux.

est identique à celui de la chirurgie rénale. (V. p. 5 et suivantes.) L'incision plus basse ne comporte pas la section du ligament de Henle.

Dégagement du rein et refoulement du péritoine. — Dans l'extrémité supérieure de l'incision, le rein est refoulé en avant comme il est dit page 10; dans l'extrémité inférieure, au rein succède le péritoine lombaire avec le côlon ascendant ou descendant. Par une manœuvre identique, continuation du re-

foulement digital en avant du rein, le péritoine avec l'intestin est dégagé du plan lombo-iliaque et refoulé en avant. La séreuse est ainsi soulevée jusqu'à ce que la face antérieure du psoas apparaisse. Un large écarteur la maintient. L'uretère est soulevé du plan profond avec la séreuse qu'il suit.

Découverte et dégagement de l'uretère. — L'uretère est découvert au contact du pôle inférieur du rein, par la manœuvre décrite page 12, et représentée par la fig. 55.

Une fois le canal soulevé par le doigt, on procède à son dégagement lombaire. L'index de la main supérieure le maintient soulevé et légèrement tendu. La main inférieure armée de ciseaux mousses tenus fermés dégage doucement le canal de la face profonde de la séreuse; il faut dissocier ou sectionner une lame sous-péritonéale qui accole l'uretère à la séreuse (*fig.* 57).

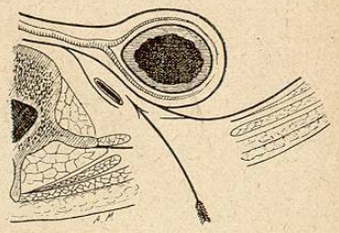

Fig. 57'. — Coupe schématique de la région urétérale; incision lombaire : en avant le côlon avec une de ses artères transversales, pré-urétérales; devant l'intestin le péritoine; sous lui et devant l'uretère le fascia rétro-côlique.— La flèche indique la manœuvre de la sonde cannelée qui ouvre le feuillet postérieur de la gaine urétérale.

La dissection de la face antérieure très prudente ménage les artères côliques, pré-urétérales, transversales, qu'un mince feuillet sépare seul du canal (*fig.* 57').

Le dégagement de l'uretère s'arrête au détroit supérieur sur les vaisseaux iliaques.

3° URETÈRE PELVIEN

Position de l'opéré. — Le malade est mis en position de Trendelenburg sur le plan incliné à 45° (*fig.* 58). L'opérateur se place du côté malade, son aide en face de lui.

Incision. *Points de repère.* — Le tiers antérieur de la crête iliaque, l'arcade de Fallope, l'épine pubienne, le bord

externe du grand droit de l'abdomen; tous ces points sont directement visibles en la position opératoire.

L'incision débute (côté droit) dans le flanc à deux travers de doigt au-dessus de la crête iliaque, descend vers l'épine iliaque antéro-supérieure jusqu'à un travers de doigt au-dessus d'elle, devient parallèle à l'arcade de Fallope en restant à 1 cm 1/2 au-dessus, et arrivée près du bord externe du droit se relève légèrement pour éviter l'anneau inguinal externe. A gauche, l'incision débute par la région sus-pubienne, et se termine dans le flanc.

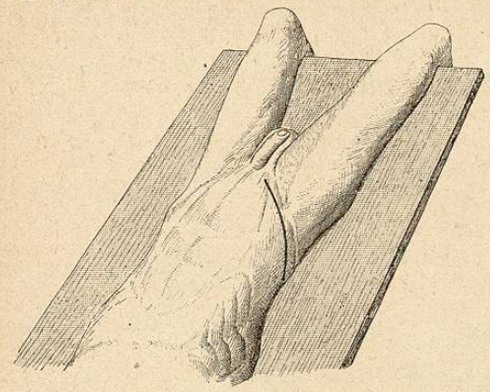

Fig. 58. — Découverte de l'uretère pelvien; position opératoire; incision lombo-iliaque.

Incision des plans musculaires pariétaux. — 1er Plan : grand oblique. En haut, vers les lombes, ce sont les fibres musculaires que l'on coupe; à partir de l'épine iliaque environ, c'est le tendon aponévrotique du muscle; on peut passer entre deux faisceaux tendineux;

2e Plan : petit oblique et transverse. Fibres musculaires sur toute la hauteur de l'incision. Dans l'extrémité inférieure, inguinale, de l'incision, la section est prudente, car sous la paroi se trouvent l'artère épigastrique et le canal déférent. Dans l'angle inférieur sus-pubien, la gaine du droit est ouverte, le corps du muscle récliné en dedans, et sa gaine débridée sur ses deux feuillets dans la longueur nécessaire (*fig.* 59);

3e Plan : fascia transversalis. Sous le transverse, une toile aponévrotique mince. Elle est incisée de bout en bout. Le bistouri doit être tenu presque parallèle à la paroi abdominale, le manche en haut, de façon à ce que la pointe dirigée vers la fosse iliaque et non vers l'abdomen ne risque pas d'ouvrir le péritoine sous-jacent.

Refoulement du péritoine. — A hauteur de l'épine iliaque, les deux pouces, pulpe vers le ventre et opposés par leur extrémité, sont placés sur la lèvre inférieure du fascia transversalis incisé (*fig.* 59). A sa face profonde, et parallèlement à

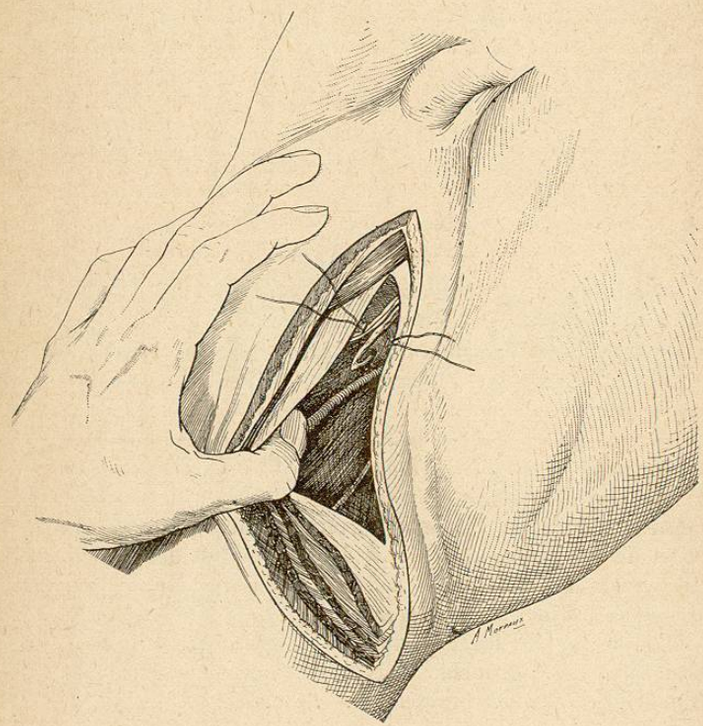

Fig. 59. — Incision des plans pariétaux; la lèvre supérieure montre la coupe des trois muscles obliques et transverse; dans l'angle pubien on voit le bord du droit dont la gaine est incisée. L'épigastrique est liée et sectionnée. Le pouce refoule le péritoine vers l'ombilic, dégage la fosse iliaque et l'iliaque externe au détroit supérieur, le déférent et les vaisseaux spermatiques sont refoulés en dedans.

elle, ils descendent doucement, progressivement vers la fosse iliaque; arrivés au contact de l'os, ils sont dirigés droit vers l'ombilic, refoulant tout devant eux. Le péritoine est repoussé et soulevé en dedans et en haut. Une large valve le maintient. Même manœuvre en haut et en bas suivant nécessité.

Au tiers moyen de l'arcade de Fallope, les vaisseaux épigastriques apparaissent. Ils sont disséqués sur une petite hauteur et sectionnés entre deux ligatures.

Dans la crosse de l'épigastrique, chez l'homme, se trouve le canal déférent, chez la femme, le ligament rond; ils sont disséqués sur une hauteur de deux centimètres et réclinés en dedans sous le péritoine. Les vaisseaux spermatiques suivent la séreuse.

Le dégagement du péritoine découvre la partie basse de la fosse iliaque, puis le détroit supérieur (psoas et vaisseaux iliaques externes).

Le refoulement de la séreuse est pratiqué jusqu'à ce que, le détroit supérieur doublé, la cavité pelvienne apparaisse. Une large valve sur la lèvre supérieure expose largement la région.

Recherche de l'uretère. — *Points de repère.* — L'uretère est recherché au détroit supérieur.

Le fait capital est que, dans le refoulement péritonéal, l'uretère suit le péritoine ; il reste accolé à la face profonde de la séreuse.

Le point de repère est la bifurcation de l'iliaque primitive.

Dans la direction de l'ombilic (indiquée par le manche de l'écarteur que l'aide tient couché sur l'ombilic) au contact du détroit pelvien, en remontant l'artère iliaque externe, la bifurcation des vaisseaux iliaques est dégagée. Il faut découvrir complètement l'ensemble des trois vaisseaux, l'artère primitive et les deux iliaques externe et interne.

En dehors de la bifurcation, à 1 centimètre à droite, au-dessus d'elle, à gauche, sous le péritoine et non pas sur les vaisseaux, se trouve l'uretère (V. p. 57).

L'index le sent sous forme d'un cordon dur que l'on différencie facilement des vaisseaux spermatiques internes situés en dehors. Incision ou déchirure de la gaine de l'uretère, la sonde cannelée l'isole et le charge.

Le canal possède à hauteur des vaisseaux iliaques un pédicule vasculaire qu'il faut ou ménager ou lier en temps spécial.

Dégagement de l'uretère pelvien. — Le péritoine pelvien est en totalité décollé de la paroi du bassin ; tous les viscères sont ainsi repoussés en dedans et maintenus par de larges valves.

Chez l'homme. — Le dégagement de l'uretère pelvien est simple jusqu'à la région latéro-vésicale. Il est recouvert d'une mince aponévrose qu'il faut sectionner sur toute sa longueur. Aux confins de la vessie, l'uretère est surcroisé de dedans en dehors et d'arrière en avant par le canal déférent qu'il faut ménager en le refoulant en haut, et flanqué en dedans de la

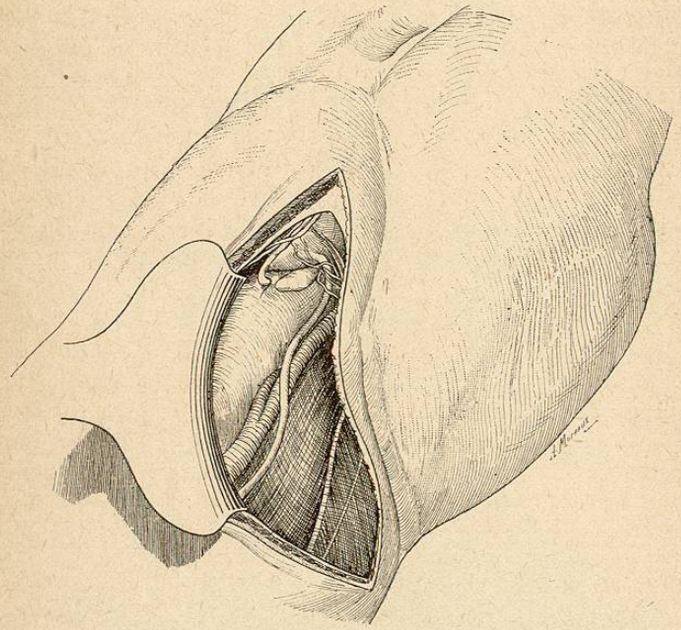

Fig. 60. — L'uretère découvert en aval de la bifurcation artérielle et dégagé dans le bassin, le déférent et la vésicule séminale sont refoulés en dedans ; autour de l'extrémité inférieure de l'uretère, les vaisseaux vésicaux.

vésicule séminale qu'il faut refouler vers la ligne médiane (*fig.* 60). Les vaisseaux vésiculaires croisent la face antérieure de l'uretère. Dans la région juxta-vésicale, l'uretère pénètre dans la masse des vaisseaux latéro-vésicaux qu'il faut ménager en restant au contact intime de sa paroi; il possède un petit pédicule vasculaire externe.

Chez la femme. — L'uretère pelvien est sous-aponévrotique comme chez l'homme, mais son dégagement est compliqué par

ses rapports avec l'artère utérine ; celle-ci lui est d'abord parallèle et accolée à son bord externe, puis à hauteur du col de l'utérus croise transversalement sa face antérieure. L'artère est ménagée dans son premier segment, disséquée, ou pincée, sectionnée et liée de ses deux bouts dans le second, suivant nécessité.

Dans la région latéro-vésicale, les mêmes plexus vasculaires existent que chez l'homme, le même petit pédicule vasculaire.

Le dégagement de l'uretère est pratiqué progressivement avec la sonde cannelée très mousse, ou l'extrémité de ciseaux mousses tenus fermés. L'index de la main supérieure le maintient soulevé et tendu dans la région du promontoire. On a la certitude d'être arrivé à la vessie lorsqu'apparaissent ses fibres musculaires rouges évaginées au cône de traction.

DÉCOUVERTE DU REIN ET DE LA TOTALITÉ DE L'URETÈRE PAR VOIE LOMBO-ILIAQUE EXTRA-PÉRITONÉALE

La découverte du rein et de l'uretère en totalité est le premier temps de la néphro-urétérectomie totale.

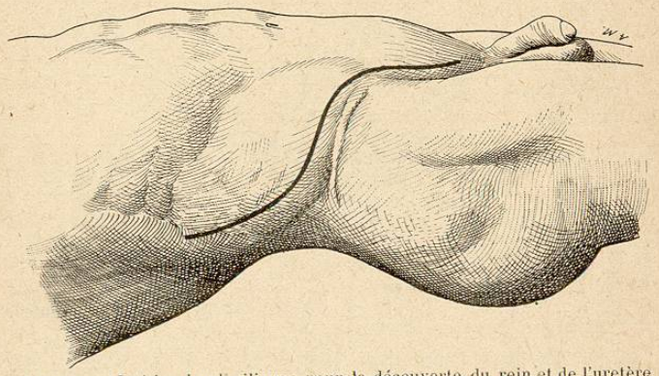

Fig. 61. — Incision lombo-iliaque pour la découverte du rein et de l'uretère en totalité ; position opératoire.

Position de l'opéré. — Malade couché sur le flanc sain dans la position de chirurgie urétérale (*fig.* 61).

Incision. — Longue incision composée de l'incision rénale et de l'incision lombo-iliaque pour la découverte de l'uretère pelvien.

Extrémité supérieure sur la 12e côte, à 8 centimètres de la ligne médiane, trajet parallèle à la crête iliaque et à l'arcade de Fallope, extrémité inférieure sur le bord externe du droit à deux travers de doigt au-dessus du pubis (*fig.* 61).

Incision des plans pariétaux, dégagement du rein et de l'uretère. — Toutes manœuvres déjà décrites.

Suture de l'incision lombo-iliaque. — Suture à trois plans superposés et à points séparés :

a. Petit oblique et transverse en comprenant le fascia transversalis sous-jacent.

b. Grand oblique.

c. Peau.

VOIE TRANSPÉRITONÉALE

DÉCOUVERTE DE L'URETERE

1° URETÈRE SUPÉRIEUR, JUXTA-RÉNAL

La chirurgie transpéritonéale de l'uretère supérieur est exceptionnelle ; elle se pratique comme la chirurgie rénale (V. p. 40).

2° URETÈRE LOMBAIRE

Position de l'opéré. — Le malade est couché à plat sur le dos. L'opérateur se place du côté malade, son aide en face de lui.

Incision. — Laparotomie sur le bord externe du droit (V. p. 40). Incision de 10 à 12 centimètres dont le milieu correspond à l'ombilic.

Découverte de l'uretère. — Le péritoine ouvert, l'intestin grêle est refoulé en dedans et maintenu en cette situation. La paroi abdominale postérieure est largement exposée ; en dehors, le gros intestin fixe, cæcum et côlon ascendant à droite, côlon descendant à gauche ; dans l'angle inférieur, l'intestin grêle à droite, le côlon pelvien à gauche.