La muqueuse est incisée dans les mêmes limites, puis relevée en étant pliée sur elle-même, de façon à former une valvule muqueuse sur ses deux faces; deux points aux angles fixent ce reploiement de la muqueuse (*fig.* 72²).

L'uretère est fixé sur la face supérieure de cette valvule par un point mis sur sa paroi inférieure (*fig.* 72²).

Par-dessus, le lambeau séro-musculaire est rabattu, suturé à l'uretère, et à la lèvre inférieure de l'incision côlique. Suture superficielle enfouissante de protection.

Deux points externes passés à hauteur du segment d'uretère accolé au côlon, dans la paroi intestinale au-dessus et au-dessous de lui, enfouissent l'uretère obliquement dans la paroi côlique (*fig.* 72³).

L'uretère a ainsi un trajet intra-côlique oblique, qui rappelle son trajet normal intra-vésical et possède à son nouvel orifice une valvule obturante.

Lorsque l'urétéro-côlostomie est faite bilatérale sur un même segment d'intestin (côlon pelvien), sa manœuvre est bilatérale, et les deux uretères accolés sont suturés côte à côte sur la face supérieure de la valvule muqueuse.

La continuité du péritoine est intégralement rétablie.

L'urétéro-côlostomie a été pratiquée sur des segments d'intestin exclus en forme de vessie intestinale, et à l'aide de tubes ou de boutons.

Dans l'exstrophie de la vessie, Maydl implante dans le rectum le trigone et les deux uretères d'une pièce; c'est donc une cysto-urétéro-rectostomie

---

VESSIE

CYSTOTOMIE. TAILLE VÉSICALE

Les voies d'accès à la vessie peuvent être rangées en voie haute, qui mène directement sur la face antérieure de l'organe, voie basse qui mène sur la face inféro-postérieure de la vessie, directement ou indirectement.

Chacune de ces voies comprend diverses tailles.

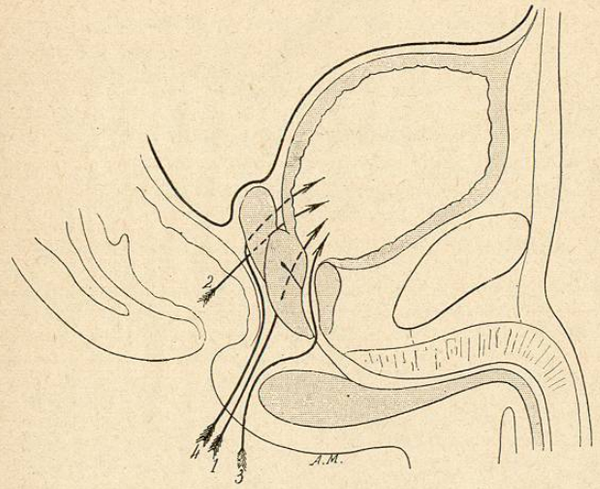

Fig. 73. — Voie périnéale chez l'homme. — 1, Voie périnéale trans-prostatique; 2, voie rectale; 3, voie urétro-vésicale (boutonnière périnéale); 4, voie périnéale directe.

La voie basse (*fig.* 73) comprend toutes les tailles périnéales, la taille rectale chez l'homme et la taille vaginale chez la femme.

Les tailles périnéales et rectales sont abandonnées, nous ne conserverons que la boutonnière urétro-vésicale périnéale. La taille vaginale (*fig.* 74), au contraire, est d'application courante.

La voie haute (*fig.* 75) comprend une série de tailles échelonnées sur la face antérieure de la vessie. Taille sus-pubienne (taille hypogastrique); taille sus et trans-pubienne avec résection partielle de la symphyse ou symphyséotomie; taille sous-pubienne avec ou sans résection symphysaire (*fig.* 76).

La taille hypogastrique est la cystotomie courante; la taille sous-pubienne est applicable chez la femme. La taille trans-pubienne est rendue inutile

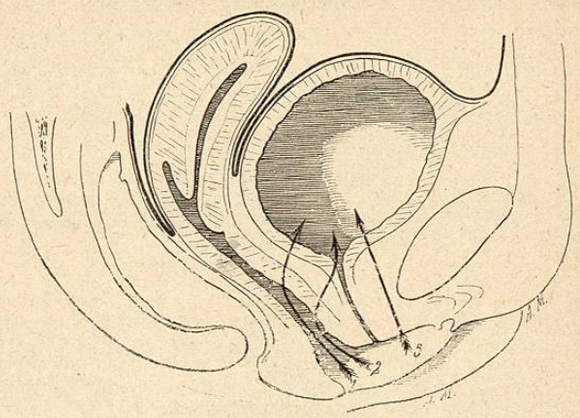

Fig. 74. — Voie vaginale. — 1, voie vagino-vésicale; 2, voie vagino-urétro-vésicale; 3, voie sous-symphysaire.

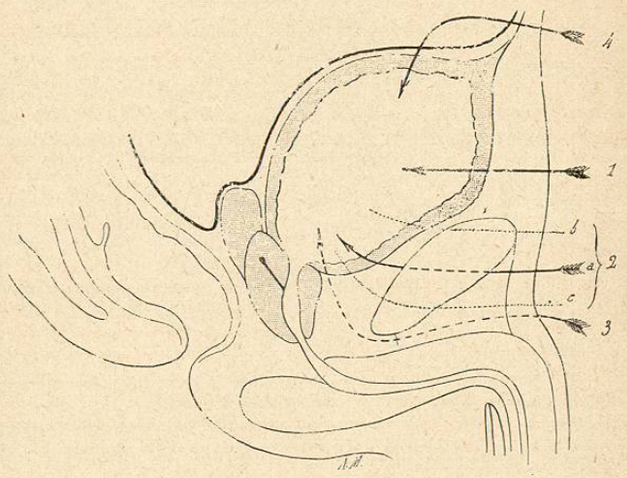

Fig. 75. — Voie antéro-supérieure. — 1, voie sus-pubienne ou hypogastrique; 2, *a*, voie trans-symphysaire (symphyséotomie), voie trans-pubienne, *b*, voie trans-pubienne supérieure (résection du bord supérieur de la symphyse), *c*, voie trans-pubienne inférieure (résection du bord inférieur de la symphyse); 3, voie sous-symphysaire; 4, voie trans-péritonéale.

actuellement par l'emploi du plan incliné qui permet d'atteindre par voie sus-pubienne la région cervicale antérieure.

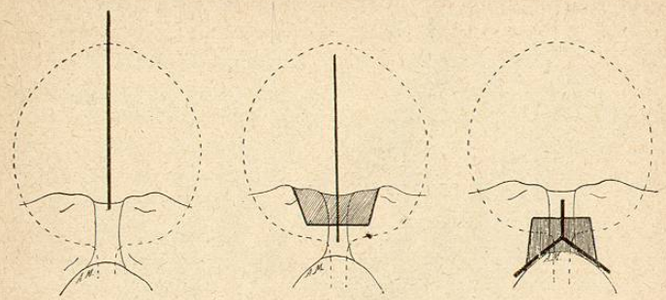

Fig. 76. — Taille sus-pubienne. — Taille trans-pubienne supérieure (résection du bord supérieur de la symphyse). — Taille trans-pubienne inférieure (résection du bord inférieur de la symphyse).

TAILLE HYPOGASTRIQUE

Haut appareil, taille sus-pubienne, cystotomia alta.

La taille sus-pubienne est souvent pratiquée sur plan horizontal, avec le ballon rectal de Petersen, et la vessie remplie de liquide.

Le plan horizontal est une mauvaise position qui ne dégage pas le champ opératoire; le plan incliné lui est bien préférable, qui refoule la masse intestinale dans la concavité diaphragmatique et repousse vers l'ombilic le cul-de-sac péritonéal prévésical. Le ballon de Petersen, destiné à repousser la vessie en avant et à la faire saillir à l'hypogastre, devient inutile dans la position sur plan incliné.

L'introduction de liquide en quantité moyenne (200 c.c.) dans la vessie est destinée à faire émerger l'organe au-dessus du pubis et à refouler vers le haut le cul-de-sac péritonéal. Cette manœuvre, dite de Rosset (1581), est excellente; elle a pour inconvénient, lors de la section vésicale, de répandre le liquide vésical toujours septique dans la plaie abdominale. Mieux vaut soit évacuer le liquide lorsque la vessie est repérée, mais ceci est une complication des manœuvres qui peut entraîner une faute d'asepsie, soit remplir la vessie d'air.

Position de l'opéré. — Le malade est placé sur un plan incliné à 45° (position de Trendelenburg). Il est suspendu par les jarrets, et la tête déborde le bord de la table (*fig.* 77).

L'opérateur est à la gauche de l'opéré, son aide en face de lui.

Incision. — Deux incisions sont employées : l'incision ver-

ticale : taille verticale; l'incision transversale : taille transversale.

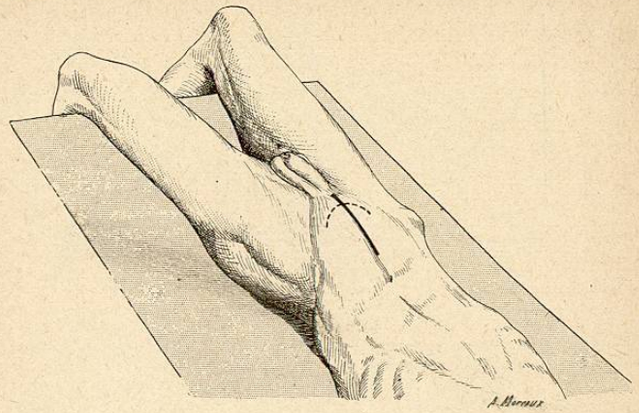

Fig. 77. — Taille hypogastrique.
Position de l'opéré sur le plan incliné :
——— taille verticale.
------ taille transversale.

Taille verticale.

Incision. — *Points de repère* : la ligne médiane, ombilico-pénienne; le bord supérieur du pubis. Le pouce placé sur la ligne médiane au-dessus du pénis descend vers la symphyse; à la dépressibilité de la paroi abdominale succède brusquement la zone résistante du pubis.

L'incision débute sur la symphyse, empiétant d'un petit centimètre sur son bord supérieur, et se termine à mi-chemin de l'ombilic (chez les sujets gras il y a tout intérêt à l'élever davantage). Longueur moyenne 12 centimètres.

Section de la peau et du tissu cellulaire sous-cutané. (La couche graisseuse est souvent épaisse de 5 à 6 centimètres.)

L'aponévrose antérieure des grands obliques est mise à nu; elle est reconnaissable à ses fibres obliques en bas et en dedans, convergeant vers la ligne médiane, et croisées sur toute sa hauteur (*fig.* 78).

Incision des plans pariétaux. — L'index gauche est passé

transversalement de la lèvre droite à la lèvre gauche de la plaie.

Entre les saillies parallèles, résistantes, juxta-médianes des muscles grands droits, sur la fente inter-musculaire dépressible, ou, à son défaut, exactement sur la ligne médiane, le bistouri limité dans sa pénétration incise la ligne blanche. La section commence sur la symphyse même, et doit en mordre le bord supérieur; elle se termine dans l'angle supérieur de la plaie (*fig.* 79).

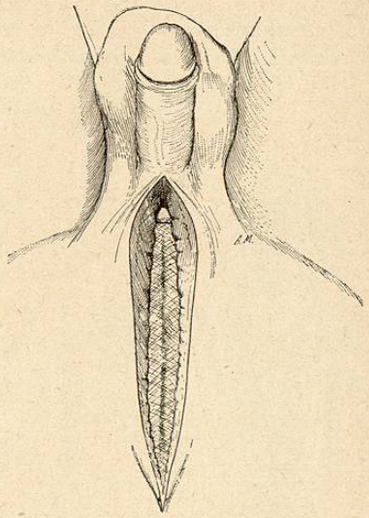

Fig. 78. — Section de la peau et de la graisse sous-cutanée, on voit la ligne blanche dans l'angle inférieur, la symphyse.

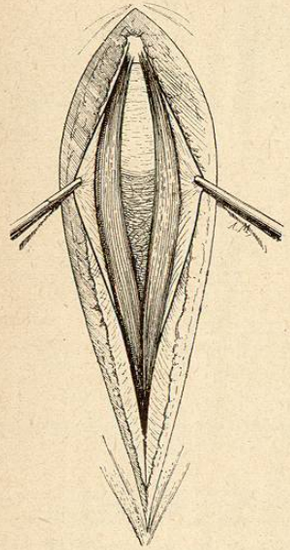

Fig. 79. — Ouverture de la gaine des droits; on voit les bords musculaires, entre eux le feuillet postérieur : dans l'angle inférieur, la symphyse.

Lorsque la section est exactement médiane, la ligne blanche est totalement incisée et la graisse jaune sous-pariétale apparaît; lorsque la section est para-médiane, le bord du muscle droit ou le pyramidal apparaît. Il faut alors rechercher sur la ligne médiane l'interstice musculaire reconnaissable à sa graisse jaune, et dégager sur toute la hauteur le bord du muscle. Reste à inciser le feuillet postérieur de la gaine. Au-dessus du pubis, au contact de l'os, le bistouri incise, et

marche vers le haut, d'autant plus léger qu'il se rapproche de l'angle supérieur de la plaie. La graisse jaune sous-pariétale apparaît (*fig.* 80).

Refoulement du cul-de-sac péritonéal. — L'index droit, la pulpe en bas, est insinué, rectiligne, oblique en bas et en

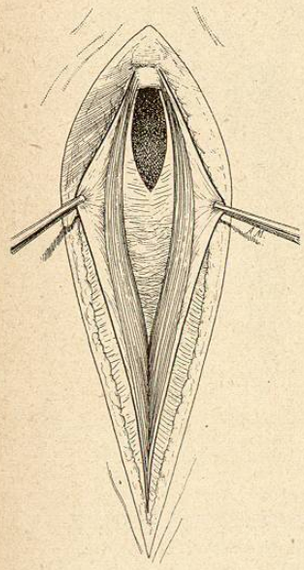

Fig. 80.— Ouverture limitée sus-pubienne du feuillet postérieur de la gaine.

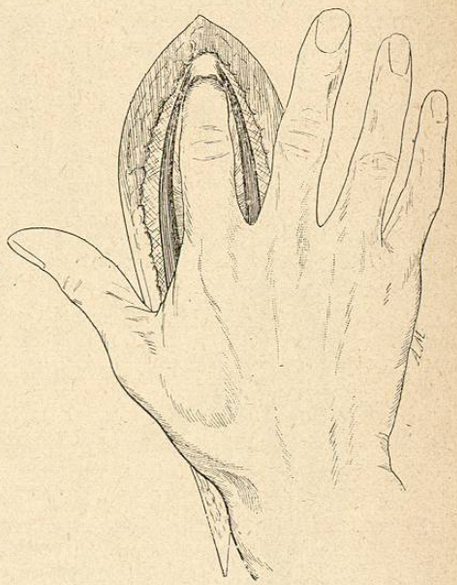

Fig. 81. Introduction de l'index au ras de la symphyse et derrière elle.

avant, au ras du bord supérieur de la symphyse, puis derrière elle, et à son contact direct (*fig.* 81).

Recourbé alors en crochet concave vers l'ombilic, le doigt est attiré lentement vers l'angle supérieur de la plaie. Le cul-de-sac péritonéal est ainsi accroché de bas en haut par l'index qui le refoule jusqu'à l'angle supérieur de l'incision (*fig.* 82). Par-dessus l'index maintenu immobile en cette position à l'angle supérieur, une valve écarteur est placée qui maintient la séreuse. La vessie apparaît.

Lorsqu'on pratique la taille pour la seconde ou la troisième fois, il faut prendre encore plus de précaution pour éviter le cul-de-sac péritonéal, même si dans la première intervention on a eu soin de fixer la séreuse dans l'angle supérieur de l'incision (V. plus loin). Dans ce cas, il faut inciser la gaine des droits au ras du

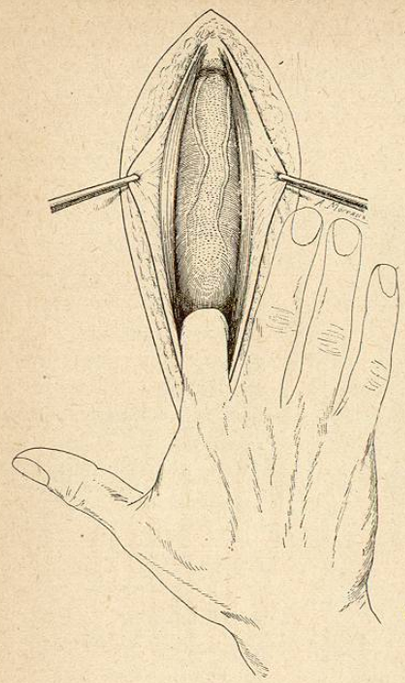

Fig. 82. — L'index recourbé en crochet est ramené à l'angle supérieur de la plaie, il accroche et refoule le péritoine, la vessie apparaît.

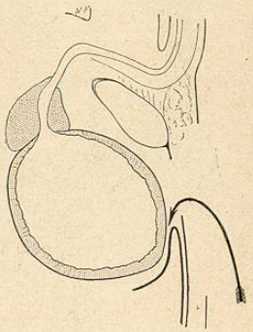

Fig. 83. — Rapports de la vessie et de la paroi abdomidale; on voit la nécessité de n'ouvrir le feuillet postérieur de la gaine des droits qu'au-dessus du pubis afin d'éviter le cul-de-sac péritonéal. La flèche indique le refoulement du péritoine par l'index recourbé.

pubis et sur une très faible hauteur, puis faire la manœuvre de l'index avec un soin extrême.

Débridement des droits. — Afin de donner plus de jour transversalement, et de mieux exposer la vessie ouverte, il est bon de débrider latéralement le bord des droits. A quelques millimètres au-dessus de la symphyse dans le tendon du muscle une incision de quelques millimètres est pratiquée à bistouri vertical (*fig.* 84) [1].

Sur les droits un écarteur à branches doubles, parallèles, est

(1) Au point de vue de la solidité de la cicatrice cette section réparée par un point spécial n'a aucun effet fâcheux.

placé qui récline fortement les muscles de côté. La vessie apparaît saillante (*fig.* 84).

Incision de la vessie. — La vessie distendue par l'air présente sa face antérieure rouge, formée de fibres musculaires verticales, parallèles.

Le toucher et la vue la reconnaissent. L'index perçoit sa résistance élastique. La vue reconnaît sur l'organe deux grosses veines qui descendent juxta-médianes, une de chaque côté, parallèles ; ce sont les veines vésicales antéro-inférieures.

Ces veines juxta-médianes verticales sont le point de repère qu'il faut toujours rechercher. C'est entre elles que doit être faite la taille vésicale à la partie toute supérieure de la vessie ; une pince de Kocher saisit la paroi en dedans de la veine droite, le chirurgien saisit de même avec la pince à griffes, en dedans de la veine gauche ; la paroi vésicale est ainsi soulevée en bourrelet transversal. Le bistouri, perpendiculaire à sa direction, incise couche par couche la vessie sur une étendue de 1 centimètre (*fig.* 85). La muqueuse ouverte, l'air s'échappe.

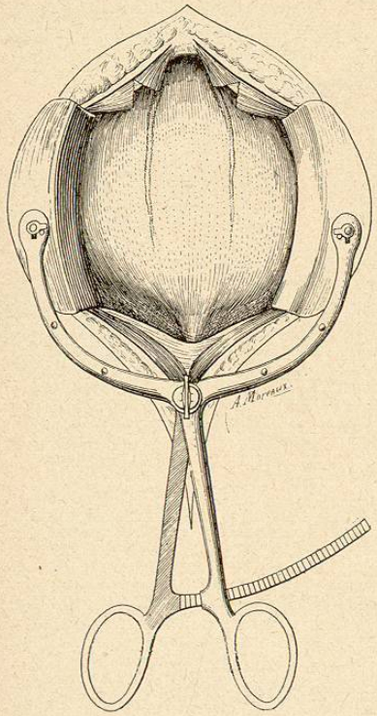

Fig. 84. — Exposition de la face antérieure de la vessie ; les deux veines verticales paramédianes, points de repère. Ecarteur de Legueu en place ; les bords internes des droits sont incisés au-dessus du pubis afin de permettre un plus grand écartement.

Cette section lente, progressive, intéressant couche par couche la musculaire et la muqueuse vésicales, est meilleure que la ponction aveugle du bistouri enfoncé dans la profondeur, d'un seul coup et verticalement à travers toute la vessie.

L'agrandissement de l'incision vésicale se fait vers le col. Il est bon de ne pas la prolonger à plus de deux centimètres au-

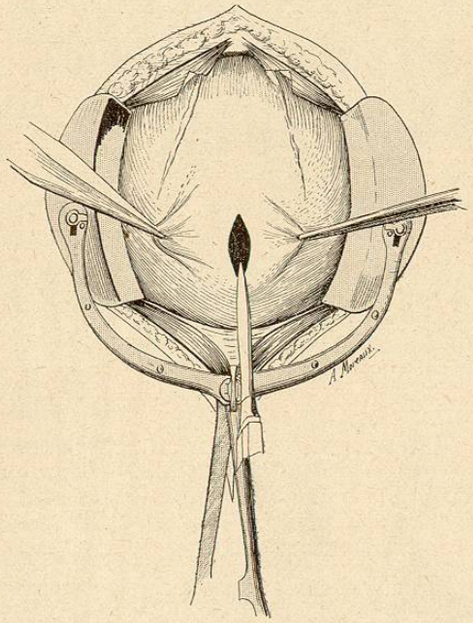

Fig 85. — Incision de la vessie sur la ligne médiane entre les veines, deux pinces soulèvent la paroi.

dessus du col. La paroi vésicale, chargée de grosses veines, à ce niveau saigne beaucoup ; la suture en est difficile, les fistules possibles. L'index gauche, pulpe en haut, est introduit dans la vessie vers le col, et sur lui les ciseaux agrandissent la taille (*fig.* 86). Si l'incision doit être prolongée par en haut, il faut éviter le cul-de-sac péritonéal. L'index gauche, pulpe en haut, est introduit dans la vessie et dirigé jusqu'à son sommet dans lequel il butte bientôt ; il soulève la paroi antérieure. La pointe de ciseaux ronds fermés, placée sur la face antérieure de la vessie, et prenant point d'appui sur l'index sous-

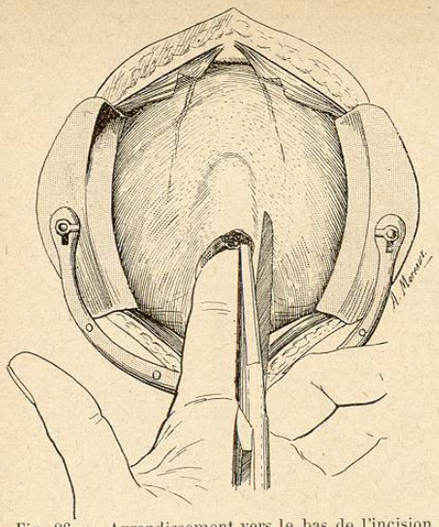

Fig. 86. — Agrandissement vers le bas de l'incision vésicale. L'index introduit soulève la vessie.

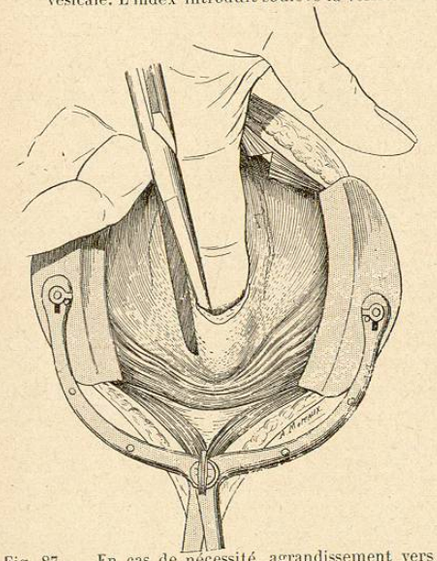

Fig. 87. — En cas de nécessité, agrandissement vers le haut de l'incision vésicale, le péritoine, refoulé, fait des plis au sommet de la vessie.

jacent, repousse en haut les tissus prévésicaux et le cul-de-sac séreux, décortiquant pour ainsi dire le sommet de l'organe jusqu'à la base de l'ouraque (*fig.* 87). Le pouce rabattu sur le sommet de la vessie, maintient la séreuse; les ciseaux, une branche dans la vessie, une en dehors, la fendent jusqu'au sommet.

Exposition de la vessie. Fils suspenseurs. — Chaque lèvre de l'incision vésicale est traversée totalement par un fil de soie : fils suspenseurs (Guyon). Ces deux premiers fils sont fixés aux deux boutons supérieurs que présente le manche de l'écarteur. Ils soulèvent la vessie, l'écartent, et tout en la marsupialisant pour ainsi dire, exposent sa cavité (*fig.* 88).

Deux fils perfo-

rant plus bas les lèvres vésicales, sont fixés aux valves même de l'écarteur. Il est parfois bon de mettre trois fils de chaque côté. La vessie soulevée en totalité, fixée sur toute sa

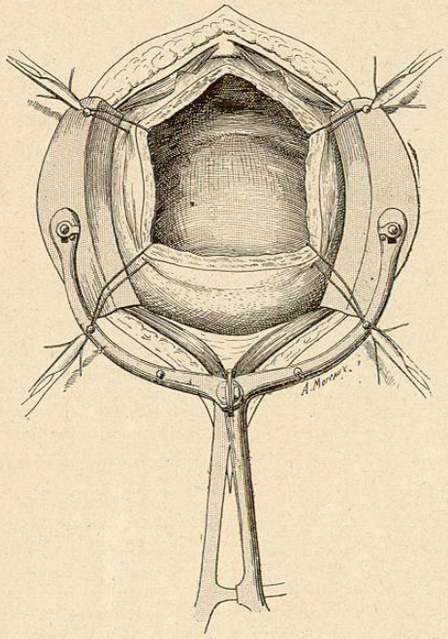

Fig. 88. — Exposition de la surface vésicale interne. Les fils suspenseurs fixés à l'écarteur. Le col vésical, les orifices urétéraux.

hauteur à l'écarteur, expose ainsi sa face interne en totalité, col, trigone, uretères, parois antérieure et postérieure (1). Le champ est large pour les manœuvres intra-vésicales.

CYSTORRAPHIE. — SUTURE TOTALE DE LA VESSIE

La suture de la vessie est faite à deux plans superposés : un premier plan d'occlusion vésicale, un second de sécurité.

Suture vésicale. — 1er plan musculaire. Les fils simples

(1) Le dépresseur vésical de Legueu, excellent dans la taille sur plan horizontal, est inutile sur plan incliné.

pénètrent à quelques millimètres de la tranche vésicale, et ressortent dans la couche musculaire sans embrasser la muqueuse (*fig.* 89).

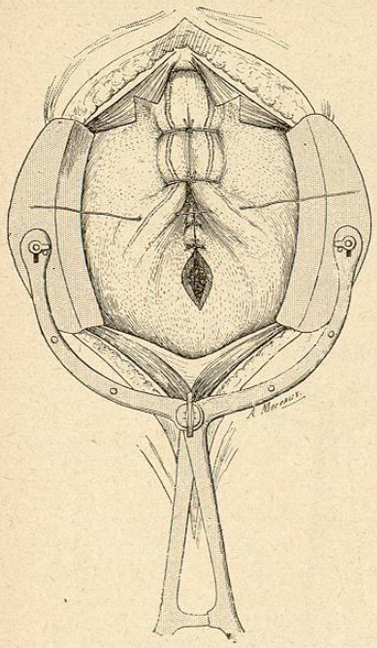

Fig. 89. — Cystorraphie à deux plans superposés les veines verticales sont comprises dans le second plan.

La suture totale, comprenant la muqueuse, est souvent pratiquée, et sans inconvénients.

Les fils sont placés de centimètre en centimètre sur la hauteur de la taille vésicale.

2e plan musculaire. Les fils sont passés en dehors des premiers, ne comprennent que la musculaire, et leur striction enfouit la première rangée de suture. Leur écartement est de 1 centimètre environ (*fig.* 89).

Épreuve de la suture. — On fait souvent l'épreuve de la cystorraphie; elle consiste à injecter du liquide dans la vessie, et à se rendre compte si la suture ne le laisse pas fuir. Dans l'affirmative, on place des points de renforcement.

Fixation du cul-de-sac péritonéal (Guyon).— Un point supérieur est passé à la partie supérieure de l'incision à travers les bords des muscles droits et comprend sur la ligne médiane la graisse prévésicale à hauteur du sommet de la vessie. Il fixe ainsi le cul-de-sac péritonéal à bonne distance au-dessus du pubis, et prépare ainsi la route libre à une taille ultérieure (*fig.* 90).

Suture de la paroi abdominale. — Suture à trois plans superposés et à points séparés (*fig.* 90) :

1er plan : Suture des bords des muscles droits.

Un point spécial sus-pubien répare les incisions de débridement de ces muscles.

2e plan : Suture de l'aponévrose des grands obliques.

3e plan : Peau.

Drainage temporaire prévésical sus-pubien.

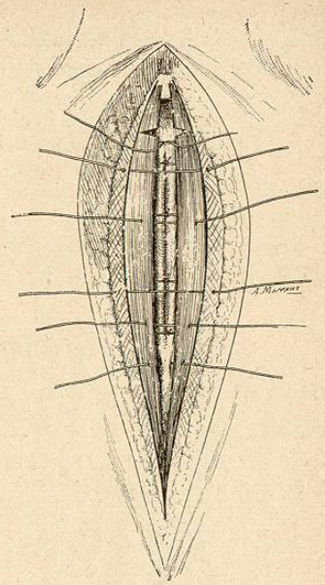

Fig. 90. — Fermeture de la paroi abdominale; suture à trois étages. En haut le point qui fixe au muscle en situation élevée le péritoine; en bas le point qui sépare l'incision des bords des droits.

DRAINAGE HYPOGASTRIQUE DE LA VESSIE

Le drainage sus-pubien est soit la terminaison d'une cystotomie quelconque, soit le but même de l'intervention. Il se fait avec les tubes siphon de Guyon-Périer.

Dans ce drainage vésical, le point important est la hauteur de la pénétration des tubes dans la vessie. L'orifice vésical doit être sur la ligne horizontale qui passe au-dessus du pubis. Les tubes doivent donc entrer horizontalement dans la vessie et par leur extrémité recourbée plonger jusqu'au col. Si l'orifice vésical est plus haut, les tubes risquent de mal drainer la vessie; plus bas, ils drainent bien, mais lorsqu'ils seront enlevés, l'orifice vésical sera en contre-bas derrière le pubis; ce peut être une cause de fistule.

Les tubes siphon sont introduits horizontalement dans la vessie, juste au-dessus du pubis. Leur extrémité est conduite par l'index jusqu'au trigone, derrière le col.

Si la cystotomie n'est faite qu'en vue du drainage, l'incision vésicale est donc pratiquée exactement au-dessus du pubis et les tubes sont directement introduits.

Si la cystotomie a été large, il convient de rétrécir la section vésicale en haut et en bas, par deux rangées de suture, et de ne laisser ouverte que la région sus-pubienne. Les tubes sont introduits.

Toujours deux fils placés l'un au-dessus, l'autre au-dessous du tube sur la vessie, enserrent le tube dans la paroi vésicale.

Le siphon est essayé par injection dans un des tubes, et par légers tâtonnements on règle l'écoulement régulier par l'autre tube. Immédiatement un crin fixe le tube à la peau en position de parfait fonctionnement. Suture pariétale et cutanée.

CYSTOTOMIE SUS-PUBIENNE (MÉAT HYPOGASTRIQUE)

La cystotomie sus-pubienne est la création d'un méat vésical hypogastrique.

Elle est dite idéale, lorsqu'on pratique la suture de la muqueuse vésicale à la peau de l'abdomen.

CYSTOSTOMIE IDÉALE

Incision cutanée, pariétale et vésicale, comme il est dit plus haut.

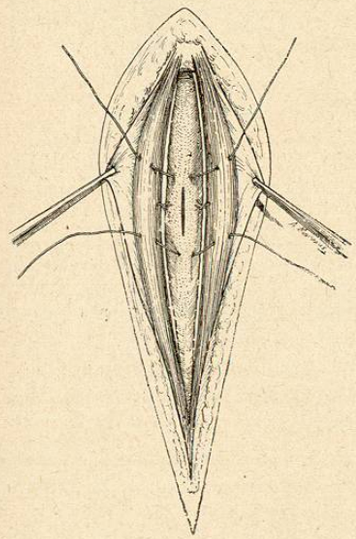

Fig. 91. — Cystostomie; le muscle vésical est fixé par quatre points cardinaux aux grands droits, en haut et en bas, les deux points d'angle.

Fixation de la vessie à la paroi. — 1er *plan* : **Fixation de la musculature vésicale aux muscles pariétaux**, par quatre points cardinaux.

Dans la portion sus-pubienne de la vessie deux points pénètrent à un demi-centimètre de la ligne médiane dans le muscle vésical, et dans le muscle droit à sa face profonde (non à son bord, mais à un demi-centimètre de lui dans sa face profonde). Ce sont les points latéraux. Deux points, l'un supérieur, l'autre inférieur, traversent chacun les deux muscles droits à quelques millimètres de leur bord et chargent le muscle vésical sur la ligne médiane. Ces quatre points circonscrivent profondément la cystostomie (*fig.* 91).

Au-dessus et au-dessous, suture de la paroi abdominale et de la peau.

Ouverture de la vessie sur la ligne médiane, la section a 1 centimètre de haut environ.

2e *plan* : **Suture muco-cutanée.**— La muqueuse vésicale est repérée avec de petites pinces et, par quatre points cardinaux, suturée à la peau.

Les deux points latéraux embrassent la peau et la muqueuse d'un seul côté, les deux points supérieur et inférieur passent à travers la peau des deux côtés et deux fois dans la muqueuse vésicale. Ce sont des points de coin (*fig.* 92).

Drainage sus-pubien prévésical.

L'orifice vésical doit être situé le plus près possible du col (1).

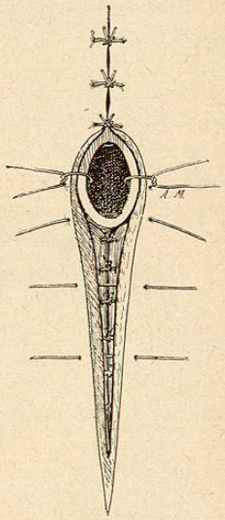

Fig. 92. — Cystostomie; suture muco-cutanée par quatre points cardinaux; suture des muscles et de la peau au-dessus et au-dessous de la bouche vésicale.

TAILLE TRANSVERSALE

Position de l'opéré, de l'opérateur, préparation vésicale, comme pour la taille longitudinale.

Incision. — Incision transversale sus-pubienne de 8 centimètres de long, à un petit centimètre au-dessus du pubis; les extrémités sont recourbées vers le haut, afin d'éviter les anneaux inguinaux (*fig.* 77-93).

Section des plans pariétaux. — *a*. Section transversale de l'aponévrose des grands obliques et de la ligne blanche;

b. Section transversale des pyramidaux et des grands droits de l'abdomen, qui se rétractent dans leurs gaines; la section de ce plan doit intéresser aux extrémités le bord externe de la gaine des droits, pour faciliter l'écartement vertical;

c. Section transversale du fascia transversalis, découverte de

(1) De multiples procédés de cystostomie idéale on été publiés, cherchant tous à créer au nouveau méat un sphincter musculaire; ce procédé est simple, il est calqué sur le procédé de gastrostomie de Terrier.

la graisse prévésicale, et refoulement en haut du péritoine comme dans la taille longitudinale (*fig.* 93).

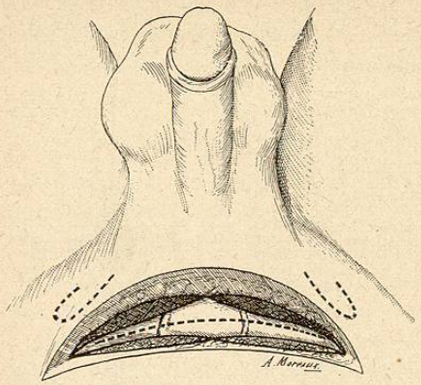

Fig. 93. — Taille transversale; incision des droits, découverte de la vessie; en pointillé les orifices inguinaux.

Ouverture transversale de la vessie. — Entre deux pinces placées verticalement, et soulevant l'organe, la paroi antérieure est incisée progressivement sur la ligne médiane.

Puis aux ciseaux l'incision est agrandie latéralement dans la limite nécessaire. A quelques millimètres de la ligne

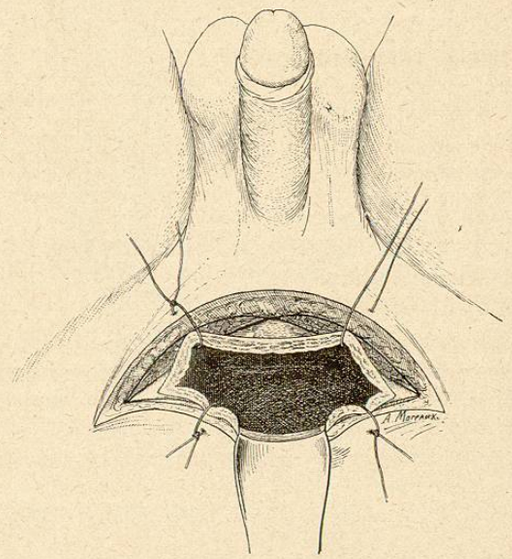

Fig. 94. — Taille transversale, exposition de la face interne de la vessie, par suture temporaire vésico-cutanée.

médiane, les vaisseaux vésicaux antéro-inférieurs sont sectionnés; ils sont pincés et immédiatement liés.

Marsupialisation temporaire de la vessie. — Afin d'extérioriser la vessie durant les manœuvres intra-vésicales, on peut suturer temporairement les lèvres vésicales aux bords de l'incision pariétale. Deux fils supérieurs embrassent la totalité de la paroi vésicale et de la musculature pariétale; deux points inférieurs, puis un à chaque extrémité transversale, sont disposés de même. Deux valves, l'une supérieure, l'autre sus-pubienne, exposent largement toute la cavité vésicale (*fig.* 94).

Cystorraphie transversale à deux plans, comme dans la taille longitudinale.

Suture de la paroi à trois étages. — *a.* Muscles droits, suture soignée à points rapprochés. — *b.* Suture de l'aponévrose des grands obliques. — *c.* Peau. Drainage prévésical médian.

CYSTOTOMIE VAGINALE. — TAILLE VAGINALE

La cystotomie idéale comprend l'ouverture de la vessie par voie vaginale, et après les manœuvres intra-vésicales, la suture totale de la vessie et du vagin.

Position de l'opérée. — Position gynécologique avec élévation plus grande du siège afin de bien exposer la paroi vaginale antérieure.

Valve vaginale postérieure.

La vessie est complètement vidée.

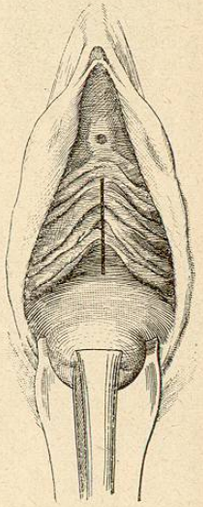

Fig. 95. — Paroi vaginale antérieure; le col de l'utérus est abaissé; on voit le triangle de Pawlik.

Points de repère. — Une sonde courbe rigide quelconque est introduite dans la vessie, concavité en bas; elle repère le col, puis le bas-fond de la vessie.

Sur la paroi vaginale, la région opératoire est le triangle