formé par la bifurcation de la colonne antérieure du vagin et dans l'aire duquel le vagin est dépourvu de rides transversales (triangle de Pawlik) (*fig.* 95).

Incision. — Incision antéro-postérieure médiane [1]; elle commence à 1 centimètre en avant du col utérin, et se termine à un demi-centimètre en avant du tubercule supérieur de la colonne antérieure.

La muqueuse vaginale est incisée, puis on procède de chaque côté, sur une largeur de 1 centimètre, au dédoublement de la cloison vésico-vaginale (*fig.* 96).

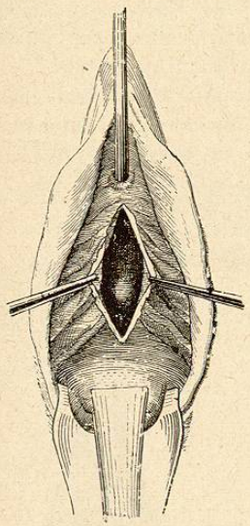

Fig. 96. — Les lèvres de l'incision vaginale sont disséquées et relevées en lambeaux; le cathéter, maintenu sur la ligne médiane, fait saillir la paroi vésicale, et la présente à l'incision.

Le dédoublement est nécessaire pour permettre par la suite une fermeture à deux plans de cette fistule vésico-vaginale opératoire.

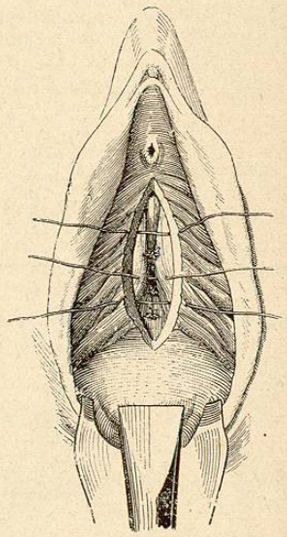

Fig. 97. — Cystorraphie à deux plans suture du vagin.

L'ouverture de la vessie se fait sur l'extrémité de la sonde vésicale qui fait saillir la paroi vésicale dans la plaie vaginale. Incision au bistouri, que l'on agrandit aux ciseaux; elle doit être moins longue que l'incision vaginale

(1) Il est nécessaire de se tenir sur la ligne médiane afin d'éviter les uretères.

et s'arrêter à un demi-centimètre des angles de celle-ci. Immédiatement deux fils sont passés, un dans chaque lèvre de la vessie; ils permettent d'amener la vessie dans le vagin et de l'exposer largement pour les manœuvres intra-vésicales.

Cystorraphie. — La suture de la vessie se fait à deux plans; le premier n'intéresse pas la muqueuse; les points sont rapprochés l'un de l'autre de quelques millimètres (*fig.* 97).

Suture du vagin. — Suture à points séparés des deux lambeaux vaginaux; le fil solidarise le plan vésical afin de réparer le décollement vésico-vaginal.

Sonde urétrale à demeure.

CYSTOSTOMIE VAGINALE

La cystostomie vaginale est, en pratique, le plus souvent une urétro-cystostomie, car le col de la vessie est intéressé.

Position de l'opérée, points de repère, incision comme pour la cystotomie vaginale. L'incision toutefois descend plus bas sur le vagin.

On ne procède pas au dédoublement vésico-vaginal; et d'emblée sur l'extrémité de la sonde qui, exactement sur la ligne médiane, fait saillir la paroi vésico-vaginale, on procède à l'ouverture limitée de la vessie; on l'agrandit aux ciseaux sur une étendue de 3 centimètres. Immédiatement, la muqueuse vésicale est suturée à la muqueuse vaginale (*fig.* 98).

La fistule ourlée de muqueuse est définitive.

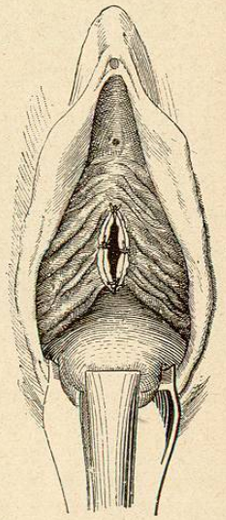

Fig. 98. — Suture muco-muqueuse de la vessie et du vagin par quatre points cardinaux.

Fistule vésico-vaginale.

La technique opératoire de la cure de la fistule vésico-vaginale est décrite dans le livre : *Chirurgie de l'appareil génital de la femme.*

TAILLE VESTIBULAIRE. — VOIE SOUS-SYMPHYSAIRE

Position de l'opérée. — Position gynécologique. Les grandes lèvres sont écartées; deux pinces de Kocher ou les doigts de l'aide (main gauche) écartent les petites lèvres à leur origine antérieure.

Le vestibule vulvaire est largement étalé.

La vessie est vidée.

Incision. — Incision transversale, légèrement convexe en avant, à mi-distance du clitoris et du méat, dans toute la largeur du vestibule (*fig.* 99).

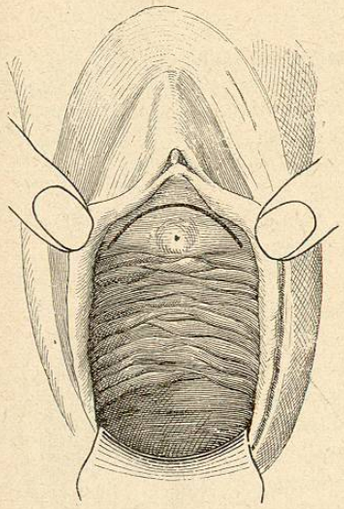

Fig. 99. — Le vestibule vulvaire. — Incision sous-symphysaire.

Dégagement sous-symphysaire. — Une pince de Kocher mise au-dessus du méat, sur la lèvre inférieure de l'incision, abaisse l'urètre. Le bistouri tenu horizontal, et non point vertical, pour ne pas blesser l'urètre, dégage la face supérieure du canal. Un plexus veineux (plexus intermédiaire de Kobelt) est sectionné; puis on pénètre dans une zone de décollement sous-symphysaire; l'index dirigé vers le bord inférieur de la symphyse dégage le canal.

Latéralement, les deux corps caverneux qu'il faut ménager bordent, obliques en avant et vers la ligne médiane, le champ opératoire (*fig.* 99).

L'index butte bientôt de son extrémité sur un plan résistant, c'est l'aponévrose moyenne du périnée dans sa portion rétro-pubienne.

Section de l'aponévrose périnéale moyenne. — Au ras de la face antérieure de l'urètre qu'une sonde repère, le

bistouri, la pointe dirigée en haut, derrière le pubis, incise transversalement l'aponévrose moyenne; la pointe pénètre peu pour ne pas blesser les veines rétro-jacentes. L'index introduit dans cette incision s'engage facilement au-dessus d'elle et derrière le pubis, devant la vessie. Si l'aponévrose trop tendue cache la région, on pratique sur elle un débridement vertical médian de 1 centimètre (*fig.* 100).

La face antérieure du col de la vessie est complètement dégagée; on la voit recouverte de grosses veines transversales parallèles.

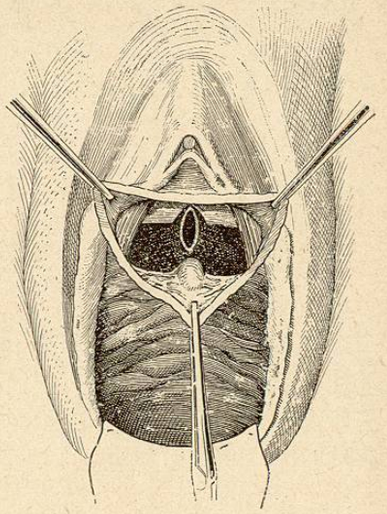

Fig. 100. — Cystostomie sous-symphysaire. — La face supérieure de l'urètre est dégagée; on voit les veines vestibulaires; latéralement les corps caverneux; transversalement l'aponévrose moyenne du périnée débridée; dans le fond l'incision vésicale.

Cystotomie. — Au-dessus de ces veines, si possible entre les veines ascendantes, incision verticale de la vessie; deux fils suspenseurs sont immédiatement passés dans la paroi.

Cystorraphie. — Suture à deux plans (V. p. 85).

Suture du vestibule avec drainage médian temporaire.

Sonde vésicale à demeure.

CYSTECTOMIES

La cystectomie est soit partielle, soit totale.

Partielle, c'est la résection de la vessie; totale, c'est l'extirpation complète du réservoir urinaire.

Cystectomie partielle; résection de la vessie.

La résection de la vessie étant le plus souvent pratiquée pour tumeur de la vessie, c'est en vue de cette affection que nous allons la décrire.

Il est, au point de vue opératoire, deux variétés de néoplasmes : Les tumeurs pédiculées dont le pédicule est plus ou moins long, plus ou moins large, mais toujours net; et les tumeurs implantées dont le pédicule, très court, est aussi large que la tumeur elle-même; le manuel opératoire varie pour chacune de ces variétés.

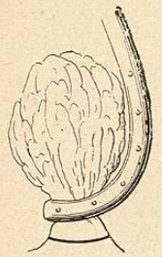

Fig. 101. — Tumeur pédiculée de la vessie; la pince en place, on voit le cône d'attraction vésicale et le lieu de section.

Deux points essentiels dans l'extirpation des tumeurs.

Le premier est, dans le placement des pinces et dans les tractions exercées sur la vessie, de ne point agir sur la tumeur, mais sur le segment adjacent de la paroi vésicale. (Guyon.)

Le second est de réséquer largement la couche superficielle du muscle vésical au pied de la tumeur. (Guyon.)

Taille vésicale sus-pubienne, comme il est dit précédemment.

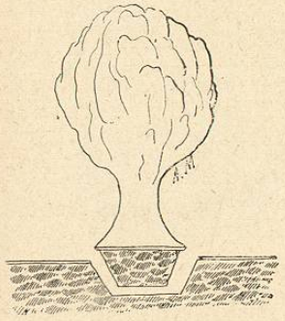

Fig. 102. — Schéma de l'extirpation d'une tumeur; section de la muqueuse vésicale en dehors du pédicule; ablation superficielle du muscle vésical.

Tumeur pédiculée. — Le pied du pédicule, ou mieux la paroi vésicale elle-même aux confins du pédicule, est saisie dans une pince de Guyon (*fig.* 101). Une traction douce, progressive, est alors exercée sur la pince qui fait saillir un cône vésical (1), composé de la muqueuse et de la couche musculaire superficielle. Sur ce cône vésical ainsi soulevé, la muqueuse est incisée circulairement, et sa lèvre inférieure refoulée légèrement; puis la musculaire est réséquée en véritable cône dans sa couche sous-muqueuse (*fig.* 102).

(1) Si la pince est placée sur la tumeur, celle-ci se rompt infailliblement; la prise n'est solide que si la vessie elle-même est saisie.

La section de la vessie peut être faite au bistouri, au thermocautère, à l'anse galvanique. Ces deux derniers moyens ont l'avantage d'être hémostatiques.

La perte de substance vésicale est conique, à sommet pariétal.

Suture de la vessie. — Suture en un plan; le fil est faufilé dans la musculaire, la suture est réparatrice et hémostatique (*fig.* 103).

Cystorraphie totale avec drainage prévésical et sonde urétrale à demeure.

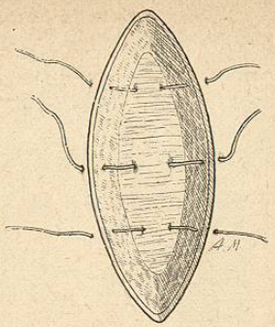

Fig. 103. — La plaie vésicale; ablation superficielle du muscle; suture faufilée.

Tumeur implantée. — La tumeur est pédiculisable ou non, ce dont on se rend compte par la mobilité en masse de la tumeur sur la vessie.

Dans le premier cas, un pédicule est formé en segment vésical sain. Un premier ténaculum courbe est passé sous la tumeur

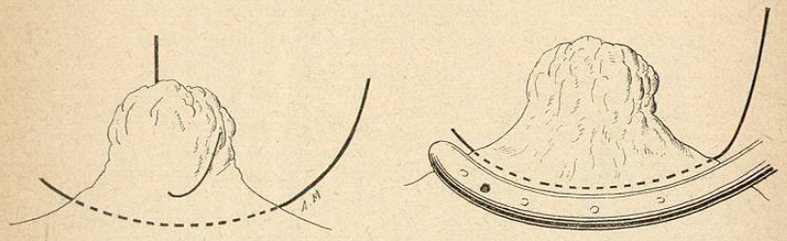

Fig. 104. — Tumeur implantée; son attraction par des ténotomes pour constituer, si possible, un pédicule. — La pince mise sur le cône d'attraction vésicale.

dans la paroi vésicale, et la traction exercée sur lui amorce la pédiculisation. Un second ténaculum mis en direction perpendiculaire achève le soulèvement conique de la vessie (*fig.* 104).

Ce pédicule ainsi formé est traité comme il est dit précédemment; pinces de Guyon, section, suture.

La tumeur non pédiculisable nécessite la résection de la vessie de dedans en dehors. (Guyon.)

A 1 centimètre en dehors des limites de la tumeur la muqueuse vésicale est incisée, puis la musculaire est attaquée

couche par couche, jusqu'à apparition de la graisse jaune péri-vésicale; extirpation de la tumeur.

Suture à deux plans: un plan profond musculaire, un plan muqueux.

Cystorraphie totale ou partielle.

Résection de la vessie et du segment vésical de l'uretère. — Tumeur implantée près de l'orifice urétéral ou urétéro-vésical.

Taille sus-pubienne.

Cathétérisme de l'uretère sur une hauteur de 5 à 6 centimètres. Une incision circulaire à double prolongement linéaire embrasse le pédicule de la tumeur et l'orifice urétéral. La muqueuse est seule intéressée (*fig.* 105).

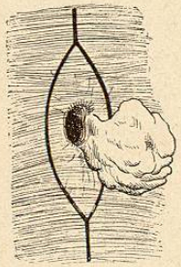

Fig. 105. — Tumeur juxta-urétérale. Ligne d'incision vésicale circonscrivant l'uretère et à double prolongement.

L'orifice urétéral est saisi avec deux pinces de Kocher qui attirent et le conduit, et la tumeur.

L'uretère est disséqué dans la paroi vésicale et progressivement attiré; cette dissection nécessite la section de quelques fibres musculaires vésicales, et en dedans du muscle inter-urétéral; ce premier temps est assez pénible. Brusquement l'uretère vient avec facilité, sa paroi devient lisse, graisseuse parfois, la zone intra-vésicale est franchie (1 cm 1/2), c'est le segment extra-vésical du conduit (*fig.* 106).

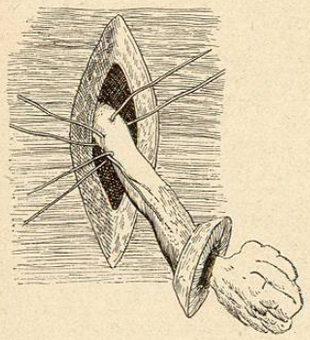

Fig. 106. — L'extrémité inférieure de l'uretère est disséquée et attirée dans la vessie. On voit ses deux segments, inférieur non lisse intra-pariétal, supérieur lisse, extra-vésical avec ses veines en dehors. Fils de repère urétéral; ligature du pédicule veineux.

L'uretère, dans ce segment, porte sur son bord externe un petit pédicule vasculaire qu'il est bon de lier.

A 4 centimètres en moyenne au-dessus de l'orifice vésical (1)

(1) Cette distance varie, on le conçoit, avec chaque cas.

deux fils latéraux sont passés à travers la paroi urétérale en totalité (fils repères), puis, en aval d'eux, l'uretère est sectionné.

Ces fils maintiennent le nouvel orifice urétéral proéminent dans la vessie. L'uretère est reporté au sommet de l'incision vésicale.

Au-dessous de lui suture faufilée de la brèche vésicale, puis, dans l'angle supérieur, abouchement urétéro-vésical par quatre points cardinaux qui embrassent toute la paroi urétérale et partie de la vessie (les deux fils repères servent de points latéraux) (*fig.* 107).

Sonde urétérale et vésicale à demeure.

Cystorraphie totale ou partielle.

Fig. 107. — Suture de l'uretère sectionné dans l'angle supérieur de la plaie vésicale; suture de la vessie.

Cystectomie totale.

La cystectomie totale comprend deux temps : l'extirpation de la vessie et le rétablissement du cours de l'urine par abouchement quelconque des uretères. L'extirpation de la vessie a été faite par voie sous-péritonéale, par décollement de la séreuse à la face postéro-supérieure de la vessie; nous la décrirons par voie mixte, transpéritonéale et sous-séreuse.

Chez l'homme, l'intervention est en entier sus-pubienne; chez la femme, le décollement de la vessie est abdominal, et son extirpation vaginale.

L'abouchement des uretères se fait chez l'homme, soit dans le rectum, soit dans l'urètre prostatique, dans le vagin chez la femme.

Cystectomie totale par voie mixte chez l'homme.

Position de l'opéré. — Le malade est sur le plan incliné (45°); la vessie est vide; le chirurgien à la gauche, l'aide en face.

Incision. — Incision verticale pubio-ombilicale. A un centimètre au-dessus du pubis une incision transversale, recourbée en haut à ses deux extrémités, est menée jusqu'au bord externe des droits. Forme générale en T.

Découverte de la face antérieure de la vessie comme dans la taille sus-pubienne, puis section transversale des

muscles grands droits et dégagement de la face antérieure de la vessie sur toute sa largeur et toute sa hauteur (*fig.* 108).

Ouverture, section et reconstitution du péritoine pelvien. — Au-dessus du sommet de la vessie et jusqu'à l'ombilic la séreuse est sectionnée; le bassin est totalement

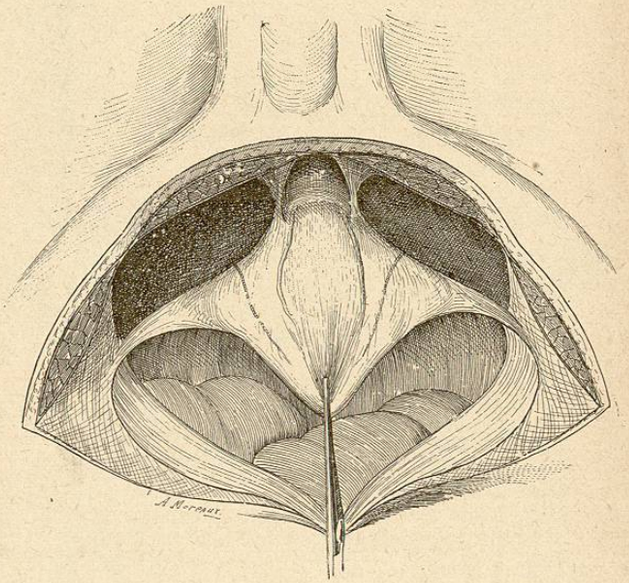

Fig. 108. — Cystectomie totale. — Incision sus-pubienne en T, section transversale des droits, relèvement des deux lambeaux pariétaux triangulaires. Ouverture sus-vésicale du péritoine, dégagement total de la face antérieure de la vessie.

dégagé par refoulement en haut de la masse intestinale. Une pince en cœur est mise sur le sommet de la vessie, et l'attire au-dessus du pubis (*fig.* 108).

Le péritoine est coupé le long des bords de la vessie. La palpation antéro-postérieure du corps vésical permet d'en apprécier nettement les limites marginales, et le péritoine est sectionné aux ciseaux immédiatement en dehors sur toute la hauteur de la vessie que des prises successives par des pinces en cœur élèvent progressivement (*fig.* 109).

Une fois le péritoine sectionné sur les bords de la vessie jusqu'à son bas-fond, une incision transversale divise la séreuse au-dessus du bord postéro-supérieur de la prostate, que la palpation délimite facilement, un peu au-dessus du fond du Douglas, et complète ainsi la section du péritoine.

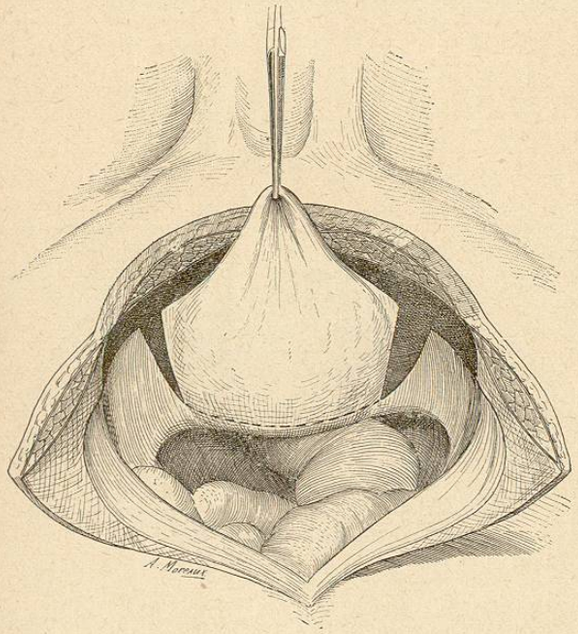

Fig. 109. — Section périvésicale du péritoine.

Avec des ciseaux mousses tenus fermés, la séreuse est décollée jusqu'au fond du Douglas, à la face postérieure de la prostate.

Avec le péritoine sont détachées les vésicules séminales et les extrémités des déférents; ce décollement vésiculo-vésical se fait facilement dans un véritable plan de clivage (*fig.* 110).

Immédiatement, la vessie étant maintenue rabattue sur le pubis, on procède à la reconstitution du péritoine pelvien.

Suture verticale des lèvres péritonéales depuis le fond du

Douglas, jusqu'à l'extrémité supérieure de l'incision abdominale (*fig.* 110).

Grâce à cette manœuvre, le reste de l'acte opératoire est entièrement extra-péritonéal.

Dégagement des faces latérales de la vessie. — Sur les faces latérales : les vaisseaux, l'uretère (*fig.* 110).

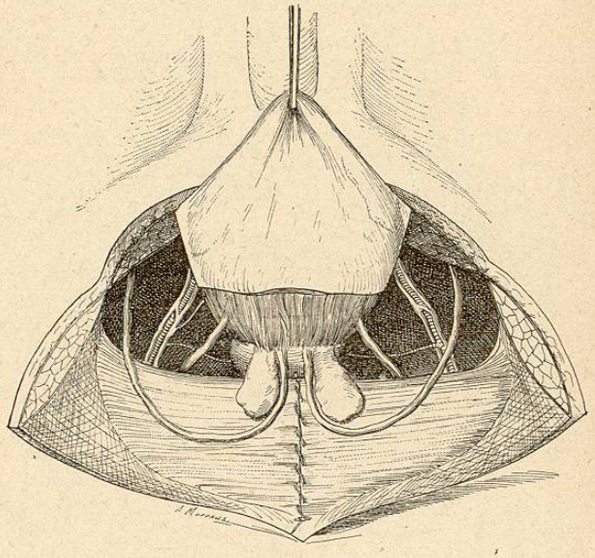

Fig. 110. — Dégagement du péritoine derrière la vessie; les vésicules séminales et les déférents restent accolés à la séreuse; suture verticale et médiane du péritoine, extériorisation du champ opératoire; sur les côtés de la vessie les uretères et les artères ombilicales. (Schéma.)

Le premier pédicule vasculaire est l'ombilico-vésicale. La vessie étant attirée en haut, on la voit se tendre comme une corde. Section entre pince et ligature, le plus près possible de la paroi pelvienne.

L'uretère est alors recherché le long de la paroi pelvienne, disséqué jusqu'à la paroi vésicale, et sectionné au-dessus d'une ligature qui oblitère son segment vésical.

Le bout supérieur est relevé, entouré d'une compresse et délaissé.

Le canal déférent rencontré immédiatement en dehors est repoussé vers la paroi pelvienne.

En avant les gros plexus vasculaires latéro-vésicaux, les veines latéro-vésicales et l'artère vésicale moyenne.

Au ras de la vessie les grosses veines tendues par la traction exercée sur la vessie en sens opposé, sont pincées, une à une si possible.

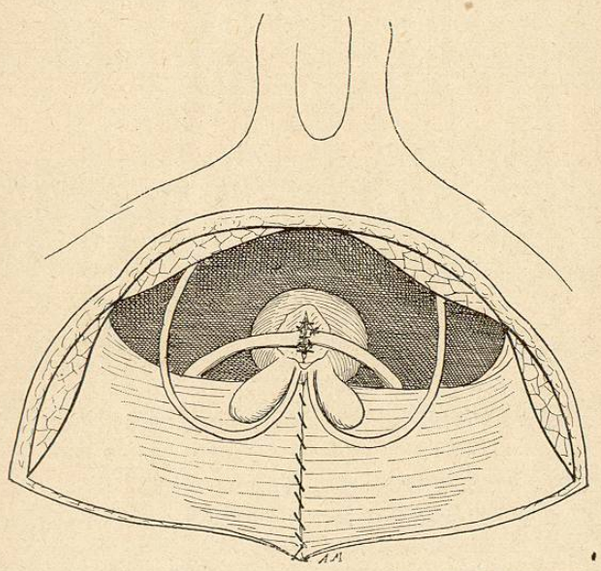

Fig. 111. — Schéma. La vessie est extirpée, les uretères sont suturés à l'urètre prostatique.

La vessie est disséquée au plus près, afin d'éviter la section des troncs vasculaires vésico-pelviens.

La vessie est ainsi totalement dégagée.

Dans les régions ganglionnaires le curage est facile.

Extirpation de la vessie. — La vessie doit être extirpée comme un sac clos à contenu septique.

La vessie est fortement attirée en haut et en arrière; les ligaments pubio-vésicaux sont tendus; ils sont sectionnés sur pinces; les vaisseaux vésicaux antéro-inférieurs liés.

L'urètre est dégagé sur sa face antérieure. Une pince courte,

puissante l'enserre en dessous du col; sous cette pince le canal est sectionné d'avant en arrière.

La pince urétro-vésicale est retournée en haut de façon à attirer vers l'ombilic le col de la vessie, on peut alors facilement dégager sa face inférieure.

Le dégagement est très aisé dans le plan inter-prostato-vésical, par traction sur la vessie et libération aux ciseaux mousses; si besoin est, on peut enlever une tranche superficielle de prostate.

Ce dégagement par en avant rejoint le dégagement postérieur. La vessie est extirpée d'un bloc; il reste parfois des pédicules veineux latéraux que l'on pince de bas en haut.

Suture urétéro-urétrale. — Si possible, les deux uretères sont implantés côte à côte dans l'urètre prostatique (*fig.* 111), si non, dans la face antérieure du rectum (Voir *Uretère*, p. 72) ou du vagin.

Drainage et tamponnement.

Cystectomie totale par voie abdomino-vaginale chez la femme.

Temps abdominal. — Position de l'opérée, incision, découverte de la face antérieure de la vessie, comme dans la cystectomie chez l'homme (pages 99 et suiv.).

Section et reconstitution du péritoine comme chez l'homme. La séreuse est coupée sur les bords de la vessie, verticalement puis horizontalement, non pas à la face postérieure de la vessie, mais sur la face antérieure de l'isthme utérin sur l'utérus même. La vessie est légèrement refoulée en avant, et immédiatement le péritoine pelvien est reconstitué par suture médiane et verticale comme chez l'homme.

Dégagement des faces latérales de la vessie. — Comme chez l'homme, les vaisseaux latéraux sont pincés successivement, liés; l'uretère est sectionné.

Dégagement de la face inférieure de la vessie. — Ce temps est spécial à la femme. La vessie est attirée au-dessus du pubis et l'on procède au dédoublement utéro-vagino-vésical. Ce décollement se fait avec une facilité extrême de la pointe mousse

des ciseaux courbes. Il est important de pousser le dégagement loin, d'arriver jusqu'à l'urètre où il devient bien plus difficile.

Section des ligaments pubio-vésicaux. — La vessie rabattue en arrière, les ligaments pubiens sont tendus et sectionnés entre pinces. La vessie n'est plus rattachée qu'à l'urètre.

Elle est complètement libérée sur toutes ses faces et ne tient plus au plancher pelvien.

Les deux uretères sont à ce moment passés dans le vagin.

Sur le cul-de-sac antérieur du vagin, une incision antéro-postérieure d'un centimètre est pratiquée, et les uretères munis de sondes courtes passées dans le vagin.

Suture abdominale. — Fermeture à trois plans de la laparotomie.

La section transversale des droits est minutieusement réparée.

a. Plan musculaire;

b. Plan aponévrotique sur le grand oblique;

c. Peau.

Drainage sus-pubien.

Temps vaginal.

Position de l'opérée. — Position gynécologique, valve vaginale postérieure.

Incision. — Incision médiane antéro-postérieure, du méat au col utérin, où elle rejoint l'incision vaginale déjà faite pour les uretères. Les deux lèvres vaginales sont disséquées aussi loin que possible latéralement.

Cystectomie. — La vessie est alors attirée par la plaie vaginale, saisie par sa face inférieure au-devant du col utérin, elle est accouchée par retournement dans le vagin.

Suivant que l'on veut ou non extirper l'urètre, on sectionne le canal au col, ou on l'extirpe complètement.

Traitement des uretères. — Les deux uretères sont suturés côte à côte, en canon de fusil dans l'extrémité profonde de l'incision vaginale. Si l'urètre n'a pas été extirpé, on peut tenter de les implanter dans son orifice postérieur.

Sondes urétérales à demeure. Tamponnement rétro-pubien. Fermeture incomplète de l'incision vaginale.