du canal, mais à mi-hauteur de la prostate, l'incision ne divise plus l'urètre, seulement la glande.

L'ablation du lobe prostatique est commencée de dedans en dehors, et terminée de dehors en dedans. L'urètre est disséqué sur toute sa hauteur aux ciseaux ; la séparation se fait facile-

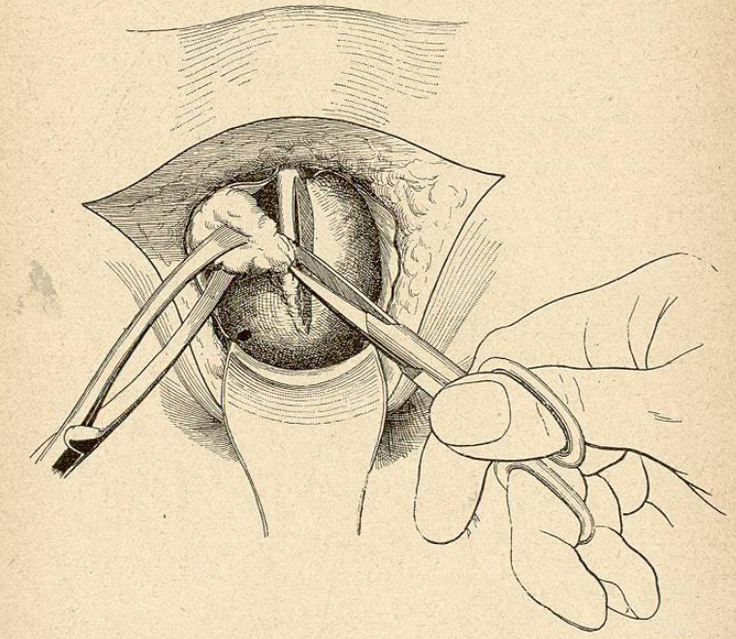

Fig. 133. — Hémisection de la prostate et ablation aux ciseaux d'un lobe latéral.

ment grâce à une sorte de plan de clivage inter-urétro-prostatique (1) (*fig.* 133).

Le dégagement du lobe prostatique est poussé le plus loin possible en avant, jusque devant l'urètre. Une fois libéré en dedans, le lobe est basculé du côté opposé, sa face externe dégagée le plus loin possible, et le doigt, dépassant les limites du lobe de dehors en dedans, le libère totalement et le bascule en arrière et en bas. La face supérieure du lobe se dégage avec

(1) Le ménagement des parois latérales de l'urètre est le point capital afin d'éviter les déviations ou brides ultérieures du canal.

grande facilité de la vessie, et le lobe reste appendu au pédicule génital : canal déférent et vésicule que l'on sectionne en dernier temps (*fig.* 134).

Si possible une ligature sur ces organes.

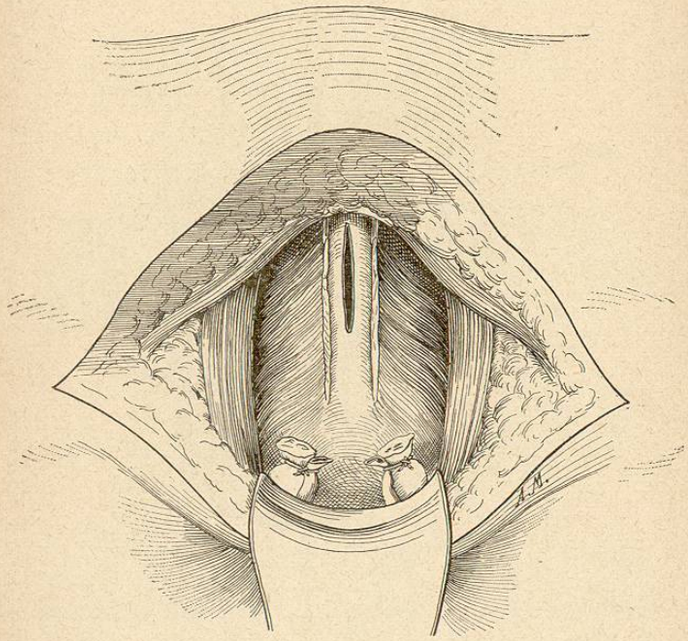

Fig. 134. — La prostate est extirpée, on voit les pédicules génitaux et la paroi vésicale dénudée (d'après Proust).

Suivant le volume et la nature de l'hypertrophie, l'ablation du lobe latéral peut être opérée en une seule masse ou par morcellement.

Lobe médian. — Lorsqu'il existe une hypertrophie des glandes sous-cervicales sous forme de pseudo-lobe médian, l'ablation en est ainsi pratiquée. Ouverture franche de l'urètre

jusqu'au col. Accouchement du lobe dans la fente urétrale par traction directe (*fig.* 135). Incision de la muqueuse vésicale sur son pédicule; extraction simple.

d. **Suture urétrale et drainage périnéal.** — La fente

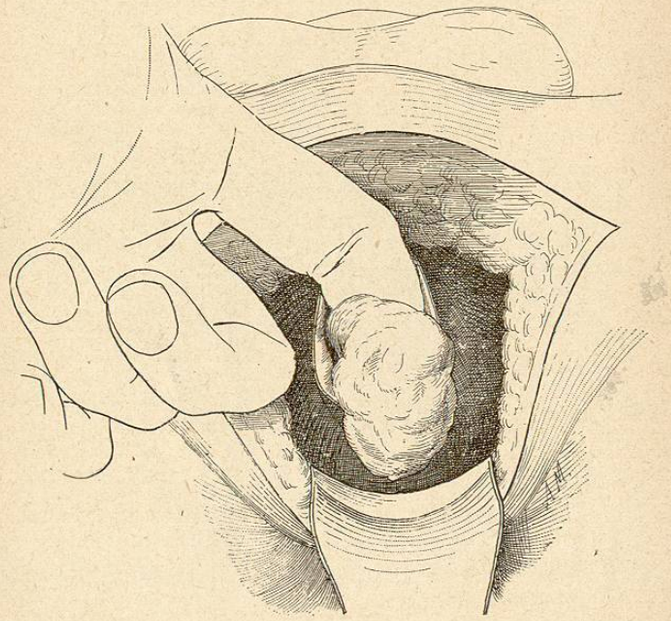

Fig. 135. — Ablation par l'urètre du « lobe médian »; l'index va le chercher dans la vessie et l'accouche hors la boutonnière urétrale (d'après Proust).

urétrale est partiellement suturée (*fig.* 136). Les bords en sont tout d'abord réséqués, puis l'urètre suturé à points séparés par-dessus une sonde béquille qui en donne le calibre. Au centre persiste un orifice par où une sonde béquille traversant le périnée est introduite en bonne position dans la vessie et

réalise le cysto-drainage. Suture partielle des plans périnéaux et cutanés. Tamponnement tout autour de la sonde.

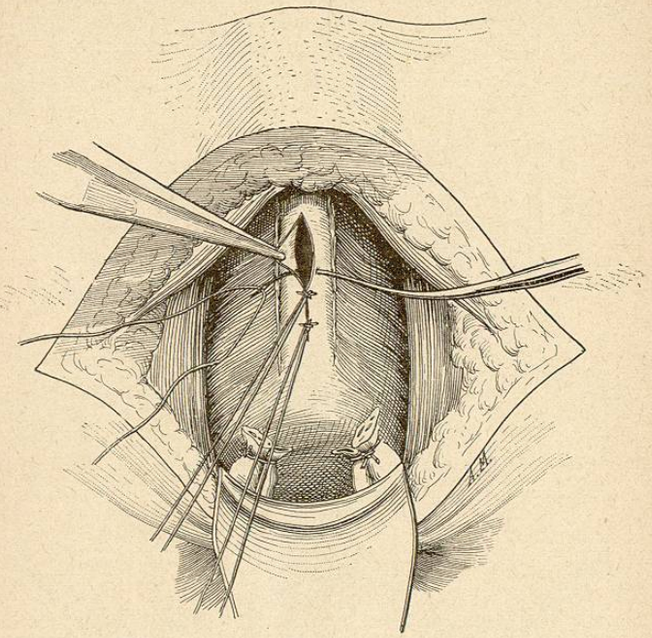

Fig. 136. — Suture de l'urètre membraneux (d'après Proust).

La suture totale de l'urètre sur sonde urétrale à demeure peut être pratiquée.

Le périnée dans ce cas est reconstitué par suture des bords des releveurs et des muscles transversaux.

PROSTATECTOMIE TOTALE

Ablation de la prostate en totalité avec l'urètre prostatique.

La prostatectomie totale comprend, comme la sub-totale, deux temps :

1° L'abord et le dégagement de la face postérieure de la glande;

2° L'extirpation globale de la prostate et de l'urètre prostatique.

1. Le premier temps est analogue dans les deux interventions. Nous renvoyons à sa description, pages 119 et suiv.

2. Le second seul est différent. L'ablation de la prostate, toutefois, est encore sous-capsulaire comme dans l'extirpation

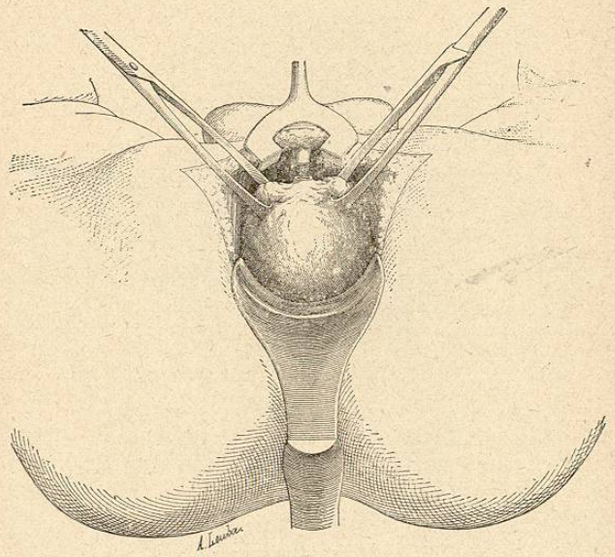

Fig. 137. — L'urètre membraneux est sectionné au bec de la prostate ; deux pinces à abaissement font basculer la glande en bas et en arrière ; dégagement de la face antérieure de la prostate (d'après Proust).

sub-totale. Elle comprend : *a*. La section de l'urètre membraneux; — *b*. Extirpation de la prostate; — *c*. Suture urétro-vésicale.

La capsule péri-prostatique dégagée à la face postérieure et sur les faces latérales, la prostatectomie totale débute par la section de l'urètre membraneux.

a. L'urètre est isolé au bec de la prostate, sur une hauteur de quelques millimètres seulement; il est tendu par propulsion du bulbe. Au ras du bec de la prostate, l'urètre est sectionné transversalement; sa section conduit sur la face antérieure;

elle est dégagée transversalement ainsi que le bord antéro-inférieur de la glande (*fig.* 137).

b. L'extirpation de la prostate s'opère en la basculant en arrière. Deux puissantes pinces à morcellement sont placées

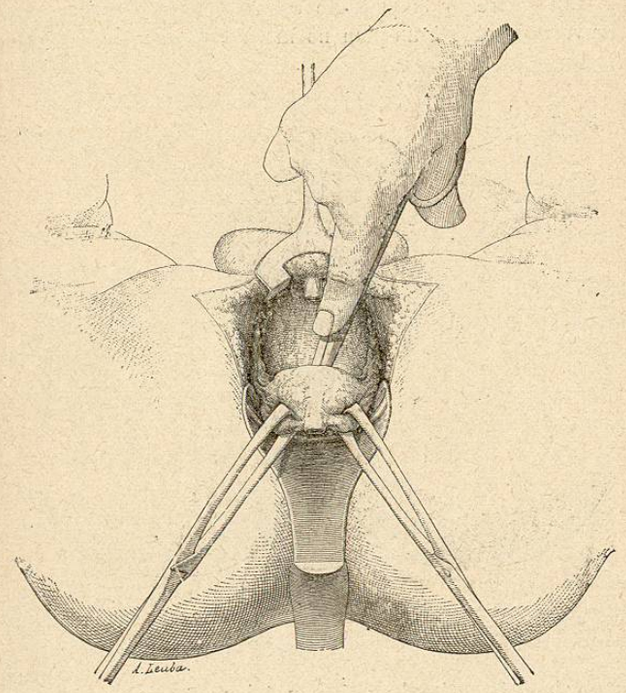

Fig. 138. — La face antérieure de la prostate est complètement dégagée; les ciseaux sont au col de la vessie et sectionnent l'urètre au col même. De chaque côté, on voit le pédicule vasculaire de la prostate (d'après Proust).

sur le bord inférieur de la glande, de chaque côté de l'urètre ; une petite pince médiane oblitère celui-ci. Par tractions et au besoin par prises ascendantes successives, la prostate est basculée en arrière; l'extrémité de ciseaux mousses dégage au plus près sa face antérieure, en dedans de la capsule péri-prostatique (*fig.* 138).

Bientôt la face antéro-inférieure et le col de la vessie appa-

raissent reconnaissables à leurs fibres musculaires. La prostate est fortement basculée, et immédiatement au-dessus de son bord supérieur, l'urètre vésical est sectionné; deux fils de repère sont immédiatement passés dans le col vésical.

Le dégagement de la prostate est poursuivi en arrière; la face supérieure de la prostate est facilement détachée du trigone vésical grâce à un plan normal de clivage, jusqu'à ce que

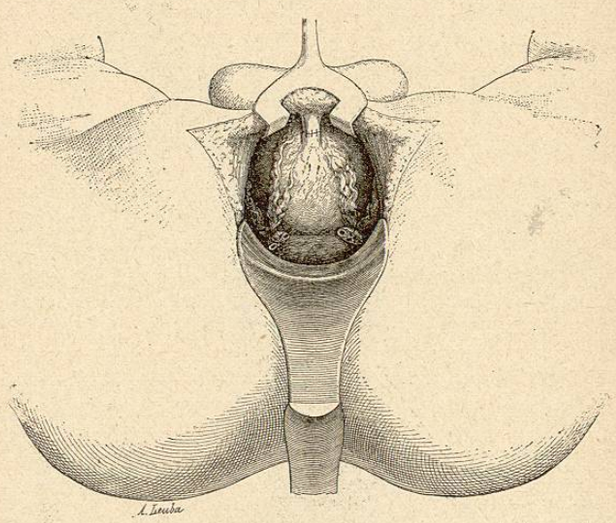

Fig. 139. — La prostate est enlevée, l'urètre membraneux est suturé au col de la vessie; on voit les pédicules vasculaires et génitaux (d'après Proust).

l'on ait doublé son bord postéro-supérieur et rejoint le décollement pré-rectal en soulevant la vessie.

La prostate ne tient plus que par ses angles supérieurs où aboutissent la voie génitale (déférent et vésicule séminale) et les vaisseaux vésico-prostatiques. Une pince courte, solide, est placée sur chacun de ces pédicules que l'on coupe en dedans d'elle; la prostate est enlevée en bloc.

Ligature en masse et thermo-cautérisation de ces deux pédicules.

On peut employer pour l'extirpation de la prostate la section médiane en deux valves prostatiques analogue à la section médiane de l'utérus

dans l'hystérectomie; il peut y avoir intérêt majeur à enlever la prostate en bloc.

c. Suture urétro-vésicale circulaire sur sonde à demeure par une ou deux rangées de points non perforants. La vessie vient facilement au contact de l'urètre (*fig.* 139).

Si elle a été accidentellement ouverte, on procède à sa reconstitution par suture simple.

Reconstitution incomplète et drainage du périnée comme dans la prostatectomie sub-totale.

VOIE ENDO-VÉSICALE

La voie endo-vésicale convient à la prostatectomie partielle (extirpation du lobe médian) et à la prostatectomie totale; dans la majorité des cas l'ablation est même une urétro-prostatectomie, car l'urètre prostatique est enlevé avec les masses glandulaires.

Taille sus-pubienne. — La taille est pratiquée comme il est décrit page 72 et suivantes, sur le plan incliné. La section de la vessie doit porter sur toute la hauteur de la face antérieure.

Ablation du lobe médian. — Le col de la vessie est repéré par un cathéter urétral. Le sommet du lobe est saisi avec une pince à dents. Circulairement à son pied, la paroi vésicale est incisée, disséquée. Le lobe est extirpé par dégagement simple avec un instrument mousse, ou par section de son pédicule.

Suture de la paroi vésicale. Sonde urétrale à demeure. Fermeture de la paroi abdominale.

Prostatectomie transvésicale.

Le col de la vessie repéré, la muqueuse vésicale est autour de lui incisée circulairement au bistouri. Sous la lèvre vésicale externe, de l'incision un instrument mousse est glissé, qui sépare de la face supérieure de la prostate la paroi vésicale (*fig.* 140).

A ce moment l'élévation de la prostate par voie rectale est nécessaire. Un aide, ganté, introduit l'index dans l'anus, repère

la face postérieure de la prostate et l'élève, directement vers les mains du chirurgien.

La muqueuse vésicale est réclinée en dehors. La face

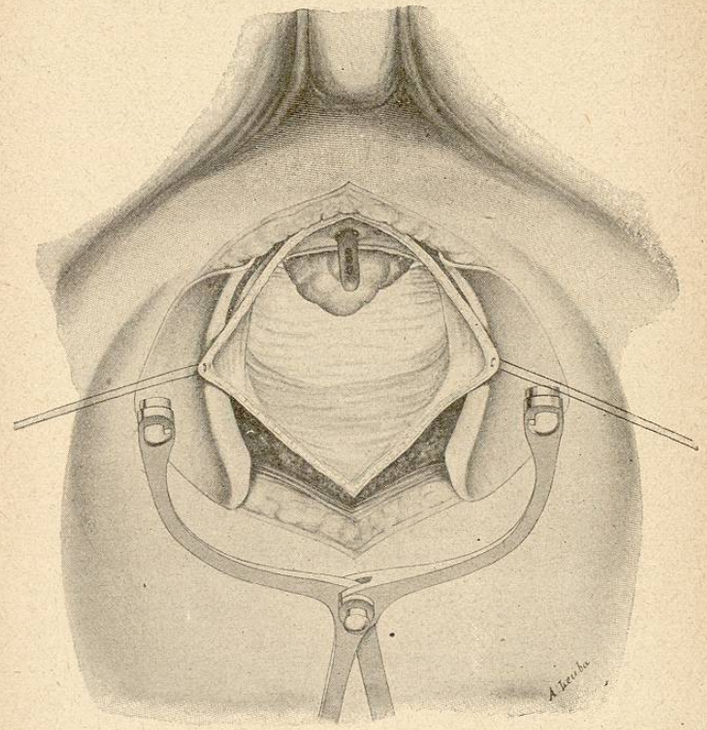

Fig. 140. — Cystotomie sus-pubienne. Le revêtement muqueux a été incisé : on voit le tissu prostatique qui est recouvert de sa « capsule ». (Proust, *La Prostatectomie*.)

supérieure du lobe prostatique droit est saisie avec une forte pince à griffe, et attirée en haut et à gauche (*fig.* 141).

L'index de la main droite, ou mieux des ciseaux courbes, mousses, tenus fermés sont glissés sur la face externe, puis sur la face postérieure, puis sur la face antérieure du lobe prostatique. Lorsque le lobe droit est ainsi dégagé sur toute sa face externe, la même manœuvre, mais en sens inverse, est effectuée

pour le lobe gauche. Celui-ci est attiré en haut et à droite, et l'index gauche le dégage.

Lorsque le dégagement circulaire est effectué, la prostate est totalement accouchée dans la vessie, et ne tient plus que par l'urètre. Le dégagement prostatique par la voie endo-vésicale

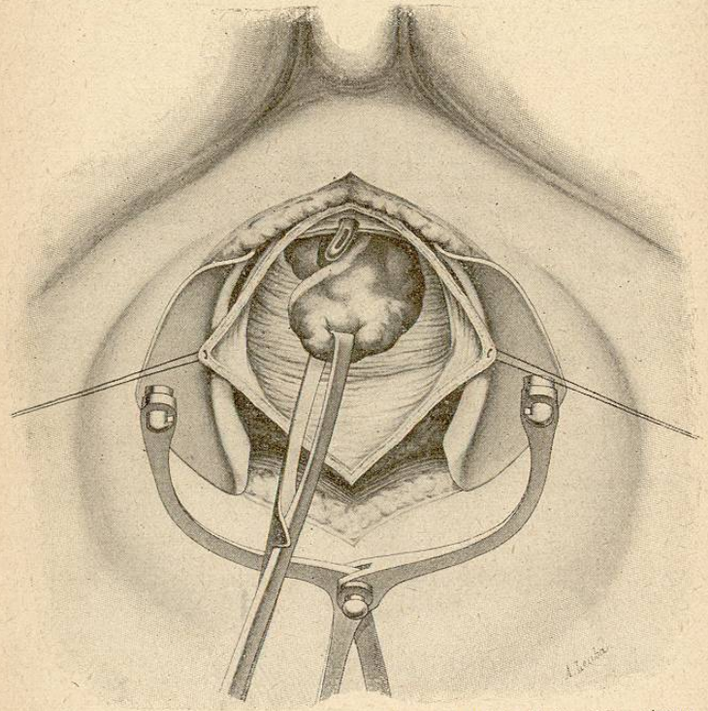

Fig. 141. — Cystotomie sus-pubienne. Une pince saisit le lobe droit qui, au niveau de son pôle antérieur, s'est séparé du lobe gauche, laissant l'urètre intact. (Proust, *La Prostatectomie*.)

est effectué comme par la voie périnéale dans l'espace sous-capsulaire (v. *fig.* 132').

La section de l'urètre se fait soit spontanément par arrachement, soit, certes mieux, par section franche et à vue aux ciseaux courbes maniés d'avant en arrière sous la commissure prostatique antérieure.

Les voies génitales sont soit coupées dans la prostatectomie

totale, soit respectées dans l'ablation partielle sus-montanale.

La loge prostatique est largement drainée par un gros drain (2 cent. et demi de diamètre) sus-pubien (*fig.* 142) ; la vessie et la paroi sont partiellement suturées. Le drainage est supprimé au bout de quelques jours, la sonde urétrale mise à demeure au bout de 6 à 8 jours environ.

Cette technique qui est, à peu de chose près, celle de Freyer, est susceptible de nombreux perfectionnements ; deux en particulier ont

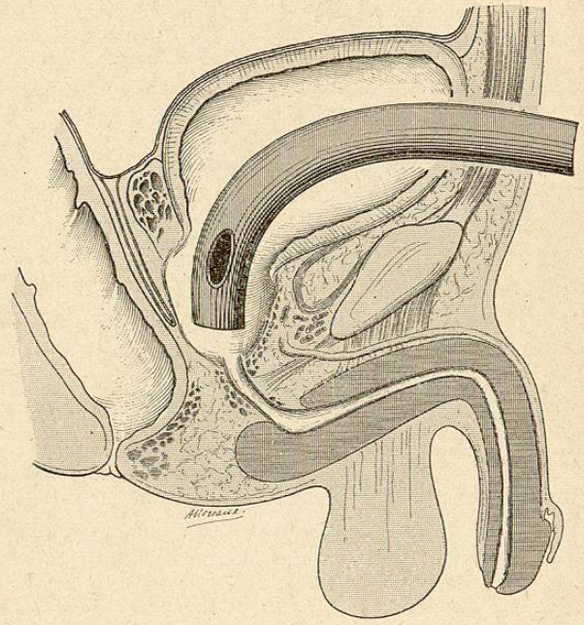

Fig. 142. — Tube sus-pubien de Freyer drainant la loge prostatique.

été tentés : *a*. La fermeture totale de la vessie et de la paroi, et le drainage immédiat de la vessie par la sonde urétrale à demeure (Israël) ; *b*. La conservation de tout l'urètre prostatique, qui permet de suturer la vessie à l'urètre, c'est-à-dire de reconstituer intégralement la voie urinaire. Drainage par la sonde urétrale à demeure sans drainage sus-pubien (Pierre Duval).

Ces deux techniques ne sont pas encore consacrées par une assez longue expérience et s'appliquent du reste à des cas trop particuliers, pour que nous ayons pu les décrire ici.

URÈTRE

URÈTRE DE L'HOMME

URÉTROTOMIE INTERNE SUR LA PAROI SUPÉRIEURE

(Maisonneuve)

Il existe de nombreux urétrotomes ; le plus pratique est l'instrument courbe à lames changeables de Maisonneuve.

La technique de l'emploi des autres urétrotomes est absolument analogue à celle que nous décrivons.

L'urétrotomie interne sur la paroi supérieure comprend :

a. Introduction de la bougie directrice ;
b. Vérification de cette introduction ;
c. Introduction de l'urétrotome ;
d. Section des strictures ;
e. Placement de la sonde à demeure ;
f. Traitement ultérieur.

Introduction de la bougie conductrice. — La bougie armée choisie doit posséder une armature renforcée afin de ne point se briser au ras de l'armature dans le canal pendant l'acte opératoire ; elle est introduite dans la vessie par la manœuvre urétrale habituelle.

Vérification. — Ce temps est de toute importance. Sur la bougie, on visse une tige métallique droite, fine, longue de 20 centimètres environ. Cette tige est introduite doucement de 8 à 10 centimètres dans le canal ; elle pousse la bougie devant elle dans la vessie. Si la bougie est bien engagée, cette introduction de la tige ne doit présenter aucune difficulté ; le moindre heurt, la moindre résistance prouvent que la bougie est mal engagée, repliée dans le canal ; celle-ci doit alors être retirée, réintroduite et la manœuvre recommencée.