caverneux et de la fibreuse du corps spongieux (*fig.* 152).

Suture cutanée.

Suture d'une urétrotomie partielle sur canal rétréci. — Le canal rétréci se présente à la suture dans deux conditions bien différentes :

a. Sa paroi scléreuse peut être suturée par-dessus une sonde fine :

b. Les lèvres de sa paroi inextensible ne peuvent être amenées au contact sur la ligne médiane. L'urètre ne peut être reconstitué.

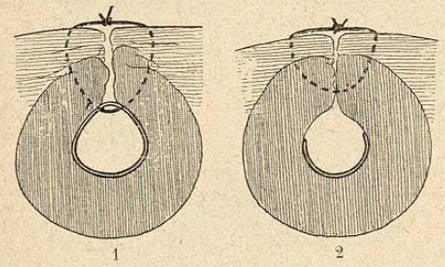

Fig. 153. — Autres modes de suture urétrale. — 1, suture à un seul plan. — 2, suture péri-urétrale ne comprenant pas la muqueuse du canal.

a. **Suture urétrale à un plan.** — Lorsque l'urètre peut être reconstitué, on pratique une suture à un seul plan perforant, qui englobe tous les tissus scléreux péri-urétraux et intéresse la muqueuse même de l'urètre (*fig.* 153_1).

b. **Suture péri-urétrale.** — Lorsqu'on ne peut reconstituer un canal muqueux, on suture autour de la sonde tous les tissus scléreux péri-urétraux, en les moulant sur le cathéter (*fig.* 153_2).

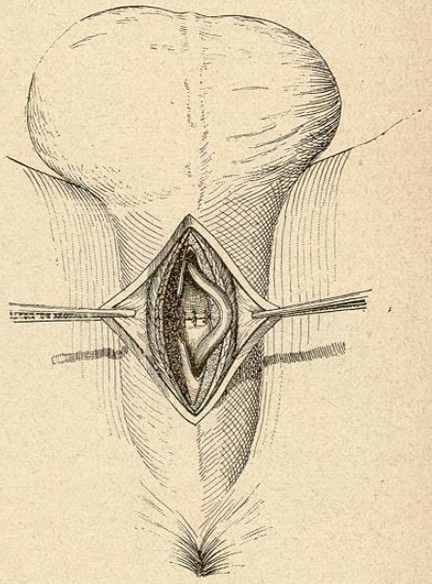

Fig. 154. — Suture circulaire de l'urètre. La paroi supérieure est reconstituée par trois points; une sonde est introduite du bout antérieur dans le bout postérieur et la vessie.

Urétrorraphie idéale. — Suture transversale circulaire de l'urètre sectionné.

On procède d'abord à la mobilisation par dissection des deux bouts urétraux sur la longueur nécessaire pour les amener au contact, puis on suture la paroi supérieure par trois points perforants passés à quelques millimètres des lèvres urétrales (*fig.* 154). La paroi supérieure étant ainsi reconstituée, sur elle comme paroi guide, une sonde (n° 20) est passée du bout antérieur dans le bout postérieur jusque dans la vessie. La paroi inférieure est reconstituée à trois plans comme il est dit page 153; suture de l'urètre; suture du corps spongieux; suture du muscle; suture cutanée.

La suture circulaire idéale n'est possible qu'avec un écartement maximum de 3 centimètres entre les bouts urétraux. Passé cette limite, l'élasticité urétrale est insuffisante pour permettre la coaptation totale des deux segments; il faut recourir soit à la suture isolée de la paroi supérieure avec fistule alors inférieure, soit à une autoplastie urétrale.

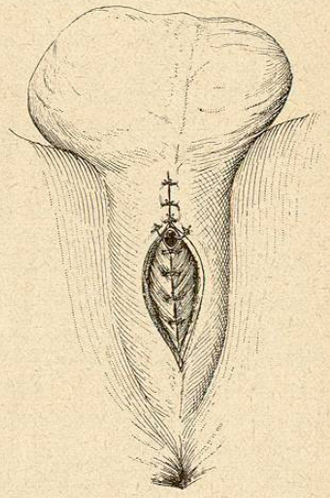

Fig. 155. — Urétrorraphie incomplète avec fistule périnéale. En avant la muqueuse urétrale est abouchée à la peau par quatre points cardinaux; en arrière, suture des plans péri-urétraux.

Urétrorraphie avec fistule périnéale. — La fistule périnéale temporaire est destinée moins à assurer un drainage périnéal qu'à obvier au rétrécissement cicatriciel du canal; sa fermeture est parfois spontanée; un simple avivement en a toujours raison.

Suture de la presque totalité de l'urètre, sauf sur quelques millimètres au milieu de la paroi inférieure.

Suture de la peau, sauf au point correspondant à la solution de continuité urétrale.

Suture muco-cutanée de l'orifice urétral à la peau (*fig.* 155).

Secondairement, cette fistule est fermée par simple avivement.

URÉTROSTOMIE PÉRINÉALE

L'urétrostomie périnéale peut être partielle ou totale.

Partielle, c'est la création d'une fistule urétro-cutanée sur la paroi inférieure du canal (voir *Urétrorraphie*, p. 155).

Totale, c'est l'abouchement circulaire après section totale du canal à la peau.

URÉTROSTOMIE PAR SECTION TOTALE DE L'URÈTRE

Position de l'opéré. Points de repère comme pour l'urétrotomie externe.

Incision. — Incision médiane antéro-postérieure longue de 3 centimètres qui, en arrière, dépasse le bulbe de 1 centimètre.

Section de l'urètre. — La peau, la graisse sous-cutanée et l'aponévrose superficielle coupées, le bulbe est mis à nu, recouvert du bulbo-caverneux.

Au point choisi pour la section urétrale (point rétro-strictural), section transversale progressive des tissus péri-urétraux.

Le canal est bientôt atteint, sa muqueuse incisée.

Sitôt l'urètre ouvert, un fil est passé dans la totalité de sa paroi inférieure (bout vésical), fil repère et tracteur.

Une traction légère exercée sur ce fil allonge l'urètre en fente antéro-postérieure ; les parois latérales du canal sont incisées, puis sa paroi supérieure. Dans la paroi supérieure du bout vésical, sur la ligne médiane, un second fil est passé. Il sert à abaisser la lèvre supérieure de la section urétrale et permet ainsi de disséquer la paroi supérieure du bout urétro-vésical.

L'urètre est disséqué et mobilisé sur 1 centimètre environ.

Suture urétro-cutanée. Méat périnéal. — Le bout urétral est abaissé à la peau.

Sur sa paroi inférieure, si nécessaire, une incision verticale d'agrandissement est menée.

Suture muco-cutanée par des points séparés, en collerette, de l'urètre à l'angle postérieur de l'incision périnéale.

Le segment antérieur de l'incision cutanée n'est suturé qu'en partie, un drain est placé au contact du bout urétral antérieur.

URÉTROPLASTIES

L'urétroplastie est partielle ou totale, suivant qu'il s'agit de reconstituer la paroi inférieure seule, ou tout un segment du canal.

Urétroplasties partielles.

Suture transversale d'une incision longitudinale. — En cas de rétrécissement en virole linéaire, une incision longitudinale débute en avant de la stricture et se termine en arrière, puis est suturée transversalement.

Le premier point passe dans les angles antérieur et postérieur de l'urétrotomie longitudinale, puis d'autres points latéralement sont passés à distance égale l'un de l'autre.

Suture à deux plans urétral et spongieux si possible. Cette urétroplastie transversale peut être le mode de suture de toute urétrotomie longitudinale (voir *Urétéroplastie*, *fig.* 66).

Urétroplastie à lambeau cutané (fistule urétro-cutanée).

Ce procédé peut être employé pour tout l'urètre périnéal, scrotal, pénien. Son seul inconvénient tient, pour les régions périnéale et scrotale, à ce que la peau porte des poils qui, une fois l'urétroplastie faite, croissent dans le canal de l'urètre. Le premier temps opératoire est donc une épilation soignée du futur lambeau urétral ; la galvano-puncture répétée, l'escharification superficielle à la pâte de zinc sont les meilleurs procédés.

Épilation du lambeau cutané. Avivement de la fistule. — Avivement circulaire de la fistule urétro-cutanée ; on trace et dissèque ensuite deux lambeaux latéraux rectangulaires à base externe sur les côtés de l'orifice fistulaire ; ces lambeaux débordent largement en hauteur la fistule ; ils ont un centimètre et demi de large. Une fois disséqués, ils sont écartés chacun en dehors (*fig.* 156).

Tracé du lambeau cutané ou urétral. — Un troisième lambeau est tracé ; sa charnière, suivant nécessité, est pré ou rétro-fistulaire, son extrémité mobile opposée. L'incision rectangulaire est longue de trois centimètres environ, et s'arrête à un demi-centimètre de la fistule ; sa largeur est de un centimètre et demi (*fig.* 156).

Le lambeau est disséqué par sa face profonde. Il comprend en épaisseur le derme et le tissu cellulaire sous-cutané. Une fois totalement mobilisé, il est retourné sur lui-même, face cutanée vers l'urètre (*fig.* 157).

Son extrémité antérieure est insinuée sous le bord cutané (postérieur ou antérieur suivant que le lambeau est pré ou rétro-fistulaire) que l'on soulève et fixé par deux points de suture. Suture sur la ligne médiane des lambeaux cutanés latéraux que l'on rabat par-dessus le lambeau urétral (*fig.* 158).

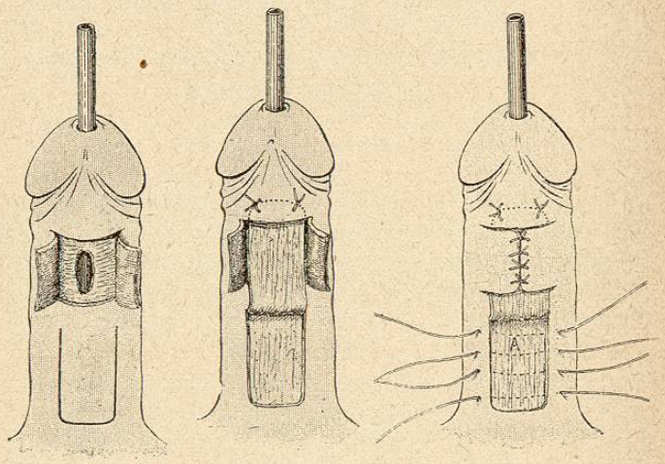

Fig. 156. Fig. 157. Fig. 158.

Fig. 156. — Fistule urétro-cutanée. Tracé des lambeaux latéraux et du lambeau inférieur. (D'après Guyon-Pasteau.)
Fig. 157. — Le lambeau inférieur est relevé, glissé et fixé sous le bord cutané antérieur. (D'après Guyon-Pasteau.)
Fig. 158. — Les lambeaux latéraux sont rabattus et suturés sur le lambeau inférieur. Réparation de l'avivement cutané. (D'après Guyon-Pasteau.)

La perte de substance créée par le relèvement du lambeau est suturée à points transversaux, ou par autoplastie si nécessaire. Cette autoplastie peut toujours être faite par glissement simple.

Tardivement il reste à sectionner la base du lambeau urétro-cutané.

Urétroplastie totale à double lambeau cutané.

Cette autoplastie reconstitue le canal en entier par un cylindre cutané; elle est surtout applicable au périnée lorsque, à la suite d'une urétrectomie, l'écartement des deux bouts urétraux est trop considérable pour permettre la suture même partielle. Elle présente les inconvénients de toute autoplastie urétrale par une peau chargée de poils.

Position du malade. — Position périnéale sans écartement des cuisses, afin que la peau du périnée ne soit pas tendue.

Épilation des lambeaux cutanés. — Galvano-puncture répétée, ou escharification superficielle à la pâte de zinc.

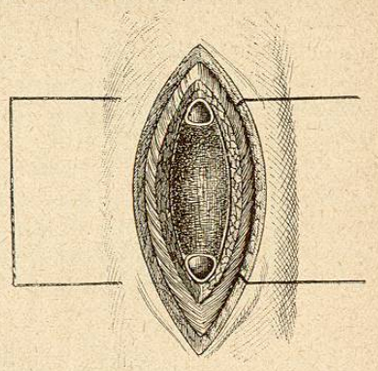

Fig. 159. — Les deux segments de l'urètre trop éloignés l'un de l'autre ne peuvent être suturés. Tracé des lambeaux cutanés, l'un à pédicule externe (1er), l'autre à pédicule interne (2e).

Tracé des lambeaux (*fig.* 159). a. *Lambeau supérieur.* — Sur un des côtés du périnée, un premier lambeau rectangulaire est tracé à attache externe. Sa longueur est supérieure à la perte de substance urétrale de quelques millimètres, sa largeur va de la ligne médiane jusqu'à la branche ischio-pubienne. Le lambeau est disséqué et complètement mobilisé.

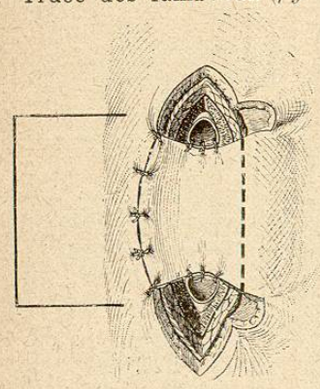

Fig. 160. — Le lambeau à pédicule externe a été mobilisé et amené par glissement entre les segments urétraux. Suture au bord cutané, et aux parois supérieures des deux bouts urétraux. Le lambeau forme la paroi supérieure de l'urètre par sa face cutanée. En ----- section du pédicule.

Il est amené par glissement en masse sur la ligne médiane et son grand bord libre est suturé sur toute la longueur au bord cutané opposé de l'incision périnéale (*fig.* 160).

Les deux petits bords libres antérieur et postérieur sont

suturés respectivement à la paroi supérieure des deux bouts urétraux.

Ce premier lambeau forme la paroi supérieure du futur canal.

Une sonde à demeure draine l'urine par le bout urétral supérieur. Lorsque la greffe est prise (10 jours), on sectionne le pédicule du lambeau. La paroi urétrale a deux centimètres et demi de large.

b. *Lambeau inférieur.* — Dans une seconde séance le second lambeau cutané est tracé; il est semblable au précédent, mais à pédicule interne, inverse. Il a trois centimètres de large, et la même longueur que le premier (*fig.* 159).

Disséqué et mobilisé, il est retourné face cruentée en l'air, face cutanée vers la peau du premier lambeau (*fig.* 161).

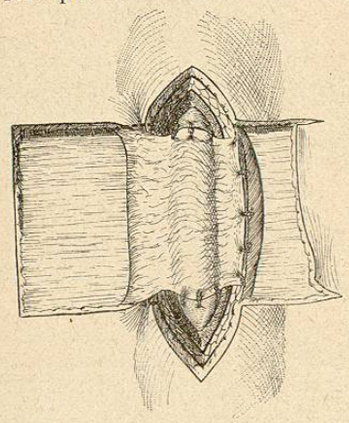

Fig. 161. — Le lambeau à pédicule externe a été mobilisé et amené par retournement, face cruentée en dehors, entre les bouts urétraux. Suture à la base sectionnée du premier lambeau et aux parois inférieures des deux segments urétraux. Le lambeau, par sa face cruentée, forme la paroi inférieure de l'urètre. En ------ section du pédicule.

Son grand bord libre est suturé au bord, précédemment sectionné du premier lambeau, de façon à former un cylindre cutané complet.

Dans ce cylindre cutané, une sonde est passée du bout urétral antérieur dans le postérieur jusqu'à la vessie; elle sera laissée à demeure.

Les deux petits bords libres du lambeau sont suturés respectivement à la paroi inférieure des deux bouts urétraux.

La continuité du canal est ainsi rétablie.

Il restera à sectionner tardivement les attaches angulaires du second lambeau urétro-cutané.

Réparation périnéale (*fig.* 162). — Immédiatement, la réparation de la peau périnéale est faite par glissement du scrotum

au périnée. Deux incisions antéro-postérieures menées dans la continuation des lèvres cutanées périnéales délimitent, sur la paroi postérieure du scrotum, un lambeau cutané à pédicule

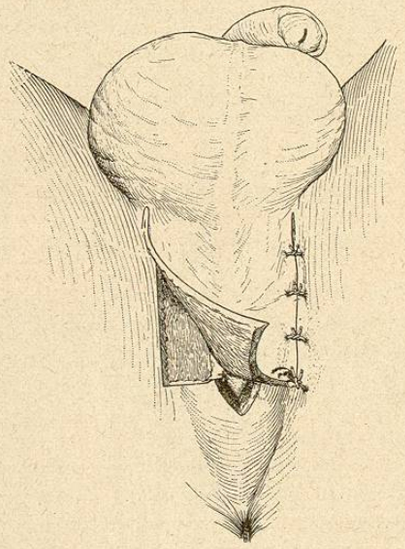

Fig. 162. — Le scrotum détaché par une incision en **U** est abaissé par glissement au périnée, et comble la perte de substance cutanée.

antérieur. Ce lambeau a la largeur de la perte de substance périnéale, et une longueur plus grande.

La peau est disséquée, relevée, puis glissée en masse au périnée (*fig.* 162). Elle est suturée sur ses trois côtés, aux trois bords de la brèche cutanée périnéale.

La paroi postérieure du scrotum forme la peau périnéale.

Lorsque la perte de substance ne porte que sur la paroi urétrale inférieure on peut utiliser ce procédé, mais avec le seul lambeau à pédicule interne. La réparation cutanée peut être faite par un lambeau crural glissé au périnée.

HYPOSPADIAS

La chirurgie des malformations de l'appareil uro-génital n'entre pas dans le plan de cet ouvrage; ainsi l'exstrophie de la vessie, l'ectopie testiculaire ne sont pas étudiées.

Pourtant l'hypospadias est d'une telle fréquence que sa technique opératoire, parfaitement réglée, nous semble mériter d'être décrite.

Les hypospadias sous-balanique et péno-scrotal sont seuls traités; l'hypospadias périnéal, vulvaire, nécessite des autoplasties multiples qui, somme toute, se résument en une urétroplastie périnéale partielle (v. p. 161) et une urétroplastie pénienne après redressement de la verge (v. p. 164).

HYPOSPADIAS SOUS-BALANIQUE

Urétroplastie par mobilisation de l'urètre.

Dégagement de l'urètre antérieur. — Incision transversale sous-balanique longue de un centimètre et demi, qui encadre le méat sur la ligne médiane avec un prolongement médian rectiligne long de trois centimètres à la face inférieure de la verge.

La forme générale de l'incision est en T.

Les deux lambeaux cutanés triangulaires ainsi tracés sont disséqués et rabattus en dehors (*fig.* 163).

La face inférieure de l'urètre est mise à nu.

Le canal est disséqué sur toute cette longueur par sa face supérieure, puis ses faces latérales.

La dissection doit détacher le canal et tout le corps spongieux; elle doit être large pour conserver sa vitalité au canal ainsi détaché.

A la face supérieure le plan de dissection est l'aponévrose inter-caverneuse sus-urétrale.

L'urètre doit être disséqué sur une grande longueur (trois centimètres au minimum), afin de répartir l'allongement opératoire sur une grande étendue, et éviter l'incurvation pénienne post-opératoire (*fig.* 163).

Tunnellisation du gland. — Une lame étroite perfore le gland horizontalement de son extrémité libre à sa base (*fig.* 163).

La verge relevée, le gland est maintenu immobile, la lame tenue transversalement pénètre à l'extrémité même du gland

et marche vers la base dans un plan parallèle à la face inférieure de l'organe, et à 4 millimètres au-dessus d'elle; elle ressort sur la ligne médiane dans le sillon sous-balanique, au niveau de l'ancien orifice urétral.

Cette tunnellisation du gland est préférable à la taille de deux lambeaux balaniques rectangulaires que l'on rabat et suture par-dessus l'urètre mobilisé.

Mobilisation de l'urètre. — Dans ce canal, par son extrémité antérieure, une pince fine est introduite qui le

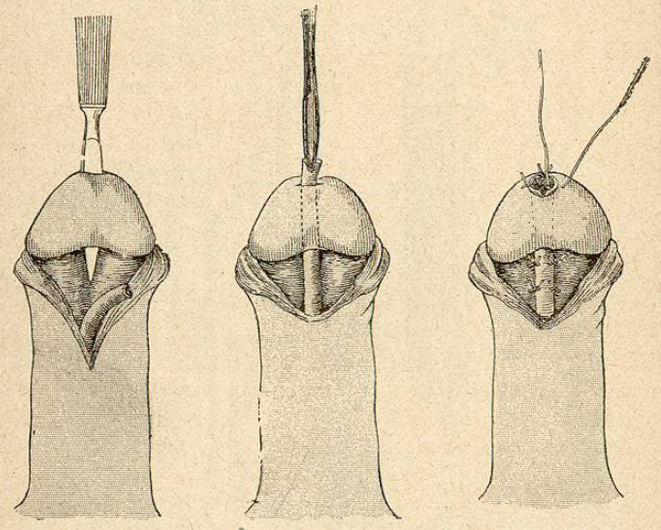

Fig. 163. Fig. 164. Fig. 165.

Fig. 163. — Hypospadias sous-balanique. Les deux lambeaux cutanés sont rabattus; l'urètre est disséqué; le gland est perforé par le bistouri. (D'après Monod et Vanverts.)

Fig. 164. — L'urètre est attiré dans le tunnel glandaire. (D'après Monod et Vanverts.)

Fig. 165. — Suture de l'urètre au gland, formation du méat: points de soutien sur la continuité de l'urètre. (D'après Monod et Vanverts.)

traverse complètement, puis saisit l'extrémité antérieure de l'urètre mobilisé et l'attire jusqu'à l'orifice balanique antérieur (*fig.* 164).

Suture urétro-balanique. — Quatre points cardinaux opèrent la suture urétro-balanique (*fig.* 165). Deux points fixent

l'urètre sous le gland à l'aponévrose inter-caverneuse ; ils parent à la rétraction possible du canal.

Les lambeaux cutanés sont suturés sur la ligne médiane et au gland.

Sonde à demeure pendant deux ou trois jours.

Il se produit souvent une incurvation légère post-opératoire de la verge ; des manœuvres orthopédiques, et surtout l'accroissement ultérieur de l'organe la redressent.

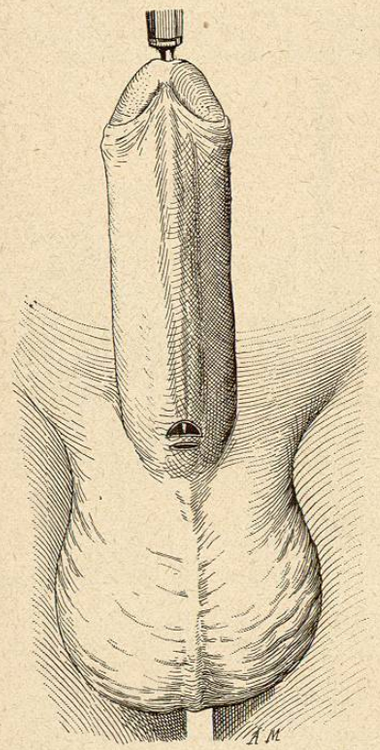

Fig. 166. — Tunnellisation de la verge. — La lame introduite par l'extrémité inférieure du gland, dos vers la peau, pénètre dans toute la longueur du pénis ; la pointe ressort par l'incision pré-méatique.

HYPOSPADIAS PÉNO-SCROTAL

Urétroplastie par greffe tubulaire sous-cutanée.

Tunnellisation balano-pénienne. — Le gland et la verge sont perforés en totalité de l'extrémité antérieure du gland au méat hypospadique.

La verge est relevée, non étirée, et maintenue immobile et médiane ; une lame étroite (6 millimètres) et longue (12 centimètres) perfore le gland à son extrémité. La lame tenue le dos vers la face inférieure de la verge et bien verticale est poussée vers le méat hypospadique sous la peau pénienne (*fig.* 166) : son dos soulève la peau et doit être immédiatement sous-jacent, son tranchant sectionne la cloison fibreuse inter-caverneuse.

La lame ressort au ras du méat hypospadique.

Le tunnel ainsi formé est calibré par une bougie forte.

Greffe tubulaire dermo-épidermique. — En une région glabre (face interne du bras) on procède à la taille d'une greffe

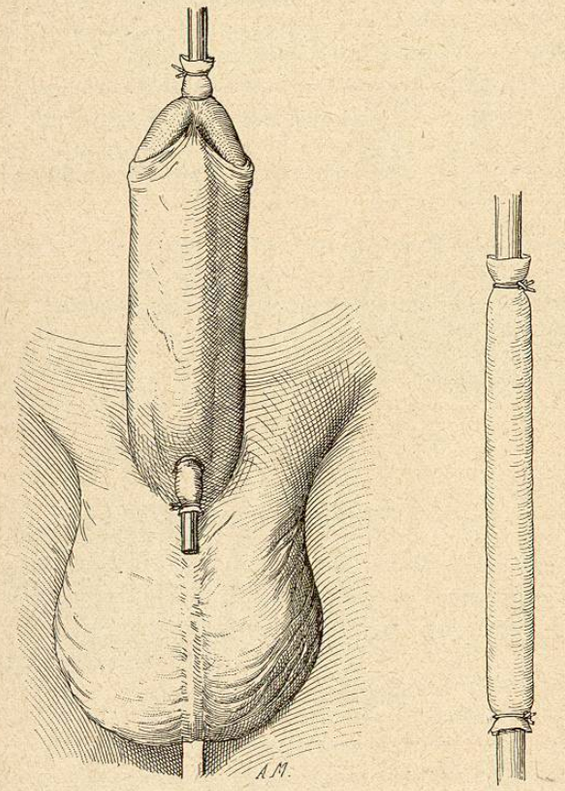

Fig. 167. — Mise en place de la greffe tubulaire dans le canal pénien ; la greffe est figurée fixée sur la sonde conductrice.

dermo-épidermique. La longueur de la greffe dépasse notablement, de 3 à 4 centimètres, la dimension du tunnel balano-pénien ; sa largeur est de un bon centimètre, son épaisseur la plus grande possible sans comprendre toutefois toute la peau.

Cette greffe est repliée et suturée à elle-même, face cruentée en dehors, sur une bougie urétrale n° 21 (*fig.* 167).

Elle est fixée au tiers postérieur de la bougie par une ligature circulaire placée à chacune de ses extrémités.

La bougie est alors introduite, revêtue de sa greffe, dans le tunnel balano-pénien, les ligatures de fixation de la greffe doivent dépasser les orifices du tunnel (*fig.* 167).

La bougie est coupée de façon à ne dépasser que de peu cet orifice; un point fixe son extrémité antérieure au gland.

Sonde urétrale à demeure par le méat hypospadique.

Le dixième jour les ligatures de la greffe sont coupées, et la bougie doucement retirée.

Dix jours après on commence le cathétérisme dilatateur du tunnel épidermisé.

Abouchement méato-urétral. — Au bout de vingt jours environ on ferme le méat hypospadique en le suturant par avivement à l'extrémité postérieure de l'urètre néoformé.

Sonde urétrale à demeure.

URÈTRE DE LA FEMME

URÉTROTOMIE INTERNE

L'urétrotomie interne chez la femme est pratiquée avec un urétrotome droit, et sa technique, en tout semblable à celle de l'urétrotome chez l'homme, ne comporte rien de particulier.

URÉTROTOMIE EXTERNE

L'urétrotomie externe chez la femme peut être faite : *a*, sur la paroi inférieure par voie vaginale; *b*, sur la paroi supérieure par voie sous-symphysaire.

Voie vaginale.

Position de l'opérée. — Position gynécologique; valve vaginale postérieure.

La paroi vaginale antérieure est déplissée, largement exposée.

Un cathéter est introduit si possible dans l'urètre.

Incision. — Sur la ligne médiane, sur la colonne antérieure du vagin, incision antéro-postérieure, qui débute derrière le méat, et se prolonge jusqu'au tubercule vaginal.

Dédoublement urétro-vaginal. — Les lèvres de l'incision vaginale sont disséquées sur une largeur de un demi-centimètre de chaque côté, et bien mobilisées en prévision de la suture ultérieure (*fig.* 168).

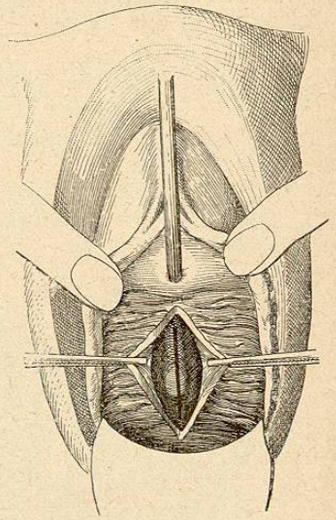

Fig. 168. — La paroi vaginale est incisée sur la ligne médiane. Le cathéter urétral fait saillir la paroi inférieure de l'urètre; en ▬ incision du canal sur la sonde.

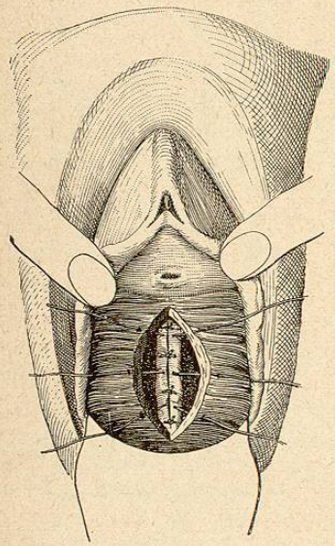

Fig. 169. — Suture de l'urètre incisé; suture vaginale solidarisant la paroi urétrale.

L'urètre est ainsi mis à nu sur toute sa longueur.

Incision de l'urètre. — Sur le cathéter tenu immobile en ligne médiane, incision nette du canal (*fig.* 168). Deux fils latéraux sont passés un dans chaque lèvre du canal; ces fils suspenseurs servent à exposer largement la muqueuse urétrale.

Urétrorraphie. — Suture à points non perforants et séparés, et sur sonde, de l'urètre incisé (*fig.* 169).

Si la taille est longue, la suture ne peut être que longitudinale; si l'incision de l'urètre ne dépasse pas deux centimètres, la