Elle est fixée au tiers postérieur de la bougie par une ligature circulaire placée à chacune de ses extrémités.

La bougie est alors introduite, revêtue de sa greffe, dans le tunnel balano-pénien, les ligatures de fixation de la greffe doivent dépasser les orifices du tunnel (*fig.* 167).

La bougie est coupée de façon à ne dépasser que de peu cet orifice; un point fixe son extrémité antérieure au gland.

Sonde urétrale à demeure par le méat hypospadique.

Le dixième jour les ligatures de la greffe sont coupées, et la bougie doucement retirée.

Dix jours après on commence le cathétérisme dilatateur du tunnel épidermisé.

**Abouchement méato-urétral.** — Au bout de vingt jours environ on ferme le méat hypospadique en le suturant par avivement à l'extrémité postérieure de l'urètre néoformé.

Sonde urétrale à demeure.

## URÈTRE DE LA FEMME

### URÉTROTOMIE INTERNE

L'urétrotomie interne chez la femme est pratiquée avec un urétrotome droit, et sa technique, en tout semblable à celle de l'urétrotome chez l'homme, ne comporte rien de particulier.

### URÉTROTOMIE EXTERNE

L'urétrotomie externe chez la femme peut être faite : *a*, sur la paroi inférieure par voie vaginale; *b*, sur la paroi supérieure par voie sous-symphysaire.

#### *Voie vaginale.*

**Position de l'opérée.** — Position gynécologique; valve vaginale postérieure.

La paroi vaginale antérieure est déplissée, largement exposée.

Un cathéter est introduit si possible dans l'urètre.



**Incision.** — Sur la ligne médiane, sur la colonne antérieure du vagin, incision antéro-postérieure, qui débute derrière le méat, et se prolonge jusqu'au tubercule vaginal.

**Dédoublement urétro-vaginal.** — Les lèvres de l'incision vaginale sont disséquées sur une largeur de un demi-centimètre de chaque côté, et bien mobilisées en prévision de la suture ultérieure (*fig.* 168).

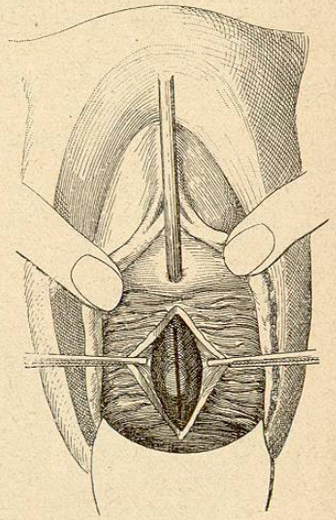

Fig. 168. — La paroi vaginale est incisée sur la ligne médiane. Le cathéter urétral fait saillir la paroi inférieure de l'urètre; en ▬ incision du canal sur la sonde.

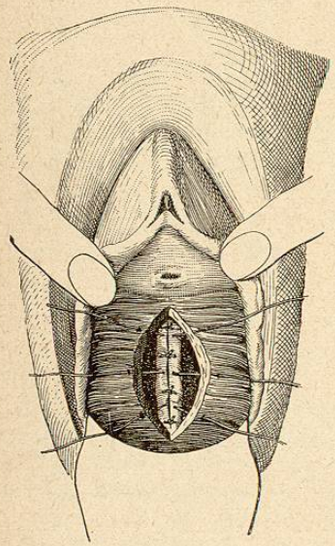

Fig. 169. — Suture de l'urètre incisé; suture vaginale solidarisant la paroi urétrale.

L'urètre est ainsi mis à nu sur toute sa longueur.

**Incision de l'urètre.** — Sur le cathéter tenu immobile en ligne médiane, incision nette du canal (*fig.* 168). Deux fils latéraux sont passés un dans chaque lèvre du canal; ces fils suspenseurs servent à exposer largement la muqueuse urétrale.

**Urétrorraphie.** — Suture à points non perforants et séparés, et sur sonde, de l'urètre incisé (*fig.* 169).

Si la taille est longue, la suture ne peut être que longitudinale; si l'incision de l'urètre ne dépasse pas deux centimètres, la

suture peut en être faite transversale, c'est une véritable urétroplastie.

**Suture du vagin.** — Suture à points séparés des lambeaux vaginaux (*fig.* 169); le point solidarise l'urètre.

Sonde vésicale à demeure.

### *Voie vestibulaire, sous-symphysaire.*

**Position de l'opérée.** — Position gynécologique. Les grandes lèvres sont écartées; deux pinces de Kocher, ou les doigts de l'aide (main gauche) écartent les petites lèvres à leur origine antérieure. Le vestibule vulvaire est largement étalé. La vessie est vide.

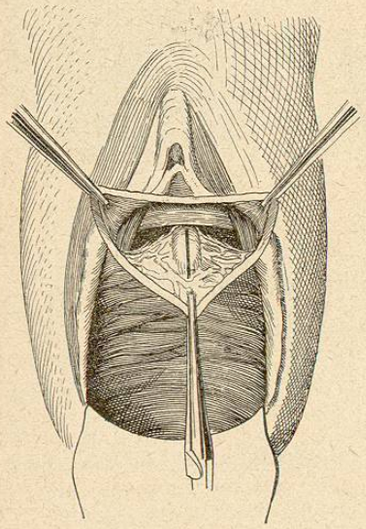

Fig. 170. — L'urètre est dégagé par voie sous-symphysaire jusqu'à l'aponévrose périnéale que l'on voit transversale. Incision sur la face dorsale du canal.

**Incision.** — Incision transversale légèrement convexe en avant, à mi-distance du clitoris et du méat, dans toute la largeur du vestibule.

**Dégagement sous-symphysaire.** — Une pince de Kocher mise au-dessus du méat sur la lèvre inférieure de l'incision, abaisse l'urètre. Le bistouri, tenu horizontal la pointe sous le pubis, et non point vertical pour ne pas blesser l'urètre, dégage la face supérieure du canal.

Un plexus veineux (plexus intermédiaire de Kobelt) est sectionné (*fig.* 170); puis on pénètre dans une zone de décollement sous-symphysaire; l'index dirigé vers le bord inférieur de la symphyse dégage le canal.

Latéralement les deux corps caverneux qu'il faut ménager



bordent, obliques en avant et vers la ligne médiane, le champ opératoire (*fig.* 170).

L'index butte bientôt de son extrémité sur un plan résistant, c'est l'aponévrose moyenne du périnée dans sa portion rétro-pubienne.

L'urètre est ainsi dégagé sur toute la longueur de sa face supérieure.

**Urétrotomie.** — Une sonde cannelée est introduite dans l'urètre, cannelure en haut, et sur elle, dans l'étendue nécessaire, depuis le méat jusqu'à la vessie, ou localement, l'urètre est sectionné sur sa face supérieure (*fig.* 170).

**Urétrorraphie.** — (V. p. 167).

**Suture vestibulaire** transversale avec drainage médian temporaire.

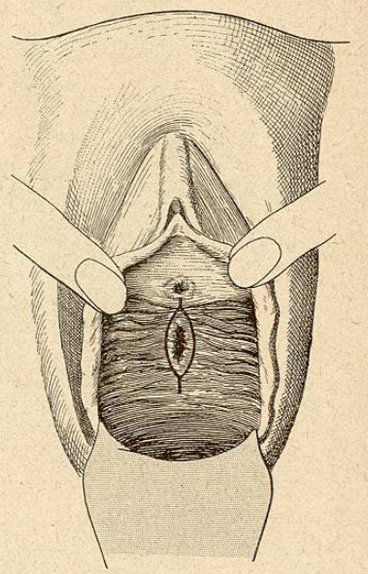

Fig. 171. — Fistule urétro-vaginale : incision péri-fistulaire à double prolongement antéro-postérieur.

## URÉTROPLASTIES

### *Urétroplastie partielle ; fermeture d'une fistule urétro-vaginale.*

**Incision.** — La fistule est circonscrite par une incision qui intéresse le vagin à 5 millimètres de ses bords, et se prolonge sur la ligne médiane en avant et en arrière sur la longueur de un centimètre environ (*fig.* 171).

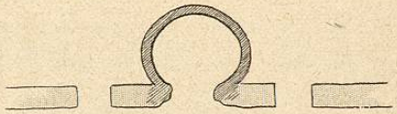

Fig. 171'. — Schéma de l'incision péri-fistulaire.

**Dédoublement.** — De chaque côté, la lèvre externe de l'incision vaginale est disséquée et mobilisée sur une largeur

de 1 centimètre environ ; la mobilisation de ces deux lambeaux vaginaux doit être parfaite. Au centre du champ opératoire la fistule urètro-vaginale est entourée d'une collerette vaginale (*fig.* 171').

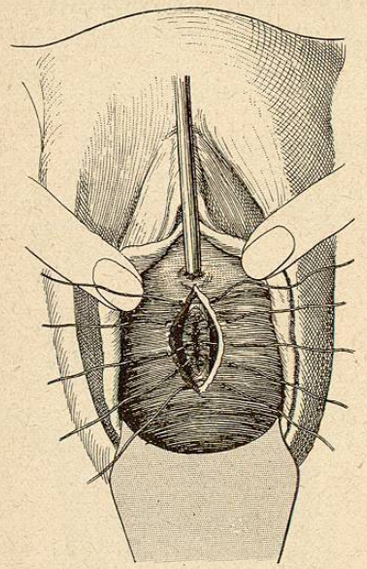

Fig. 172. — Suture sur sonde de la collerette vaginale retournée vers l'urètre; suture vaginale solidarisant l'urètre reconstitué.

Cette collerette est à son tour dédoublée de dehors en dedans jusqu'à 3 ou 4 millimètres des bords de la fistule, et relevée.

**Suture urétrale.** — La collerette vaginale est retournée du côté de l'urètre de façon que sa muqueuse forme la paroi inférieure du canal. Des points non perforants passés à la Lembert réalisent ce retournement face cruentée contre face cruentée de la collerette vaginale (*fig.* 172').

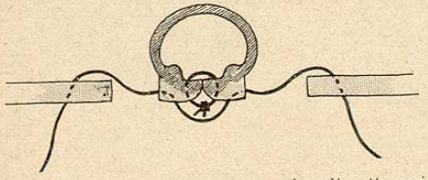

Fig. 172'. — Schéma de la suture : la collerette vaginale péri-fistulaire est retournée vers l'urètre, suturée ; le canal reconstitué ; suture du vagin.

**Suture vaginale.** — Les lambeaux vaginaux sont rapprochés sur la ligne médiane et suturés (*fig.* 172). Si l'affrontement ne s'opère qu'avec traction, on peut recourir à deux incisions transversales de libération aux extrémités de l'incision vaginale. Sonde vésicale à demeure.

### *Urétroplastie totale.*

Reconstitution totale de l'urètre aux dépens de la paroi vaginale.



**Incision.** — Incision rectangulaire à grands côtés latéraux (*fig.* 173). A 2 centimètres de la ligne médiane deux incisions antéro-postérieures parallèles sont menées de la région sous-clitoridienne au méat vaginal. En avant et en arrière une incision transversale complète le rectangle; l'incision postérieure passe au milieu même du méat sans intéresser sa paroi supérieure.

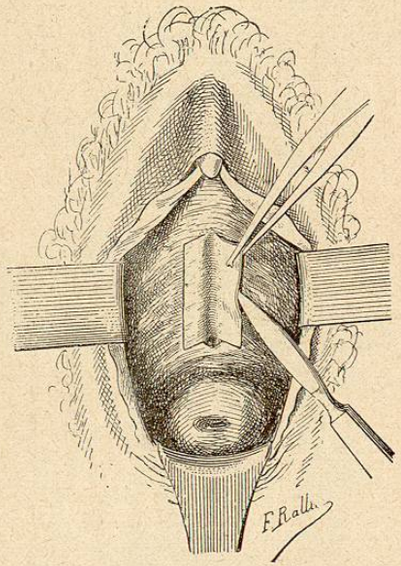

Fig. 173. — Dissection du lambeau vaginal rectangulaire; devant le col utérin, le méat urinaire. (D'après Legueu.)

**Dissection des lambeaux vaginaux.** — Les incisions vaginales sont disséquées de dehors en dedans sur une largeur de un centimètre et demi, et deux lambeaux rectangulaires sont ainsi formés à charnière médiane (*fig.* 173).

**Urétroplastie.** — Sur une sonde introduite dans le méat vaginal, et couchée sur le milieu du rectangle vaginal, les lambeaux vaginaux sont rabattus face muqueuse vers la sonde, et leurs bords suturés à points séparés non perforants.

**Suture vaginale.** — On procède à une libération plus ou moins étendue suivant nécessité, et complétée, si besoin est, par des incisions transversales de la paroi vaginale; les deux lambeaux vaginaux ainsi formés sont suturés sur la ligne médiane par-dessus l'urètre reconstitué (*fig.* 174).

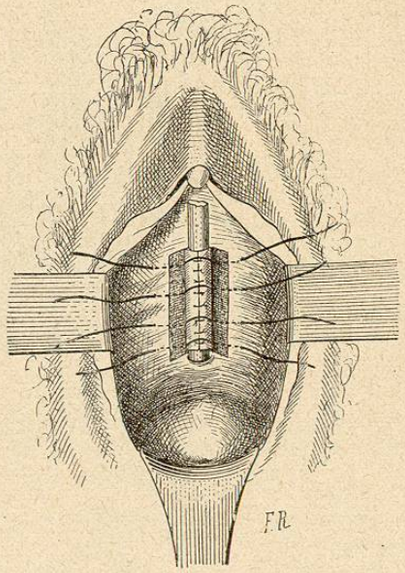


Fig. 174. — Urétroplastie par suture sur sonde du lambeau vaginal; vaginorraphie. (D'après Legueu.)

En avant le méat sous-clitoridien est ourlé muqueuse à muqueuse.

**Fermeture secondaire du méat vaginal.** — Secondairement, lorsque le canal antérieur est parfaitement reconstitué et bien calibré, on procède à la fermeture du méat vaginal en le traitant par dédoublement comme une fistule



### *Méatoplastie.*

**Incision.** — Incision circonférentielle périméatique avec prolongement vertical vestibulaire, sous-clitoridien (*fig.* 175).

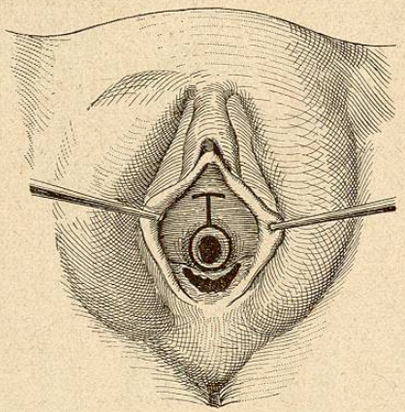

Fig. 175. — Vulve de petite fille; le méat urinaire est béant et distant du clitoris; incision vestibulaire et périméatique.

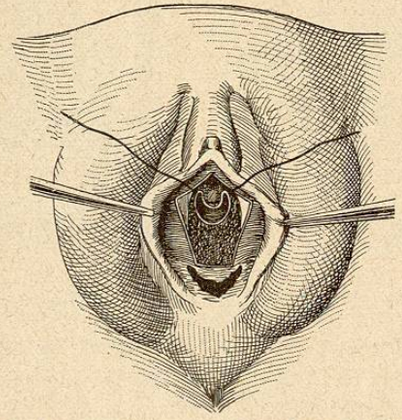

Fig. 176. — Dissection péri-urétrale; l'urètre est remonté sous le clitoris; sa paroi supérieure est plissée. (D'après Albarran.)

**Plicature longitudinale et coudure de l'urètre.** — L'urètre est disséqué et libéré sur une hauteur de un centimètre environ

(*fig.* 176). Sa paroi supérieure est invaginée en pli antéro-postérieur par deux points non perforants (*fig.* 177). Le méat est

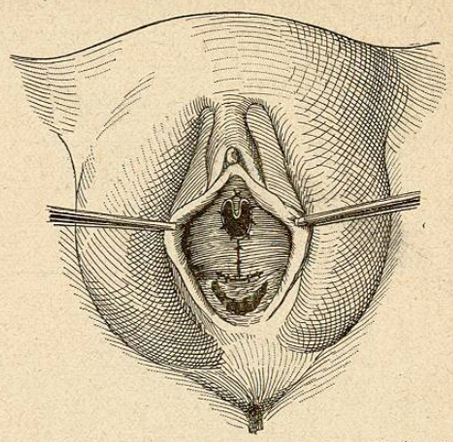

Fig. 177. — Suture muco-muqueuse de l'urètre plissé; suture vestibulaire; le méat rétréci est placé sous le clitoris. (D'après Albarran.)

élevé sous le clitoris et fixé par quatre points cardinaux dans l'angle supérieur de l'incision vestibulaire (*fig.* 177).

**Suture vulvo-vestibulaire.**

## URÉTRECTOMIE

L'urétrectomie est soit segmentaire, soit totale.

### *Urétrectomie segmentaire*

L'urétrectomie segmentaire est partielle ou totale suivant que la résection intéresse partie de la paroi inférieure du canal, ou son segment antérieur en totalité.

L'urétrectomie segmentaire partielle comprend la découverte de l'urètre (v. p. 166), la résection (v. p. 171) et la suture (v. p. 167).



### *Urétrectomie segmentaire totale*
### *Résection du segment antérieur de l'urètre.*

La résection peut comprendre la moitié antérieure du canal.

**Position de l'opérée.** — Position gynécologique, valve vaginale postérieure; le vestibule vulvaire, la paroi vaginale antérieure sont largement exposés.

**Incision.** — Incision vestibulaire transversale concave en bas, à mi-distance du clitoris et du méat; elle déborde le méat

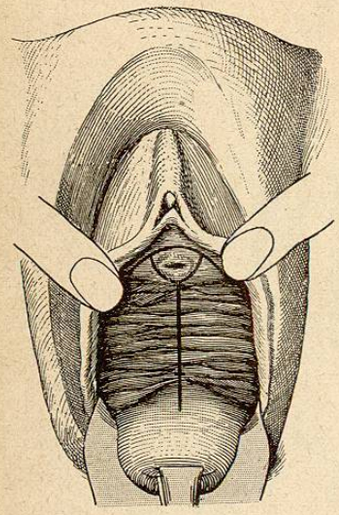

Fig. 178. — Incision médiane pour l'extirpation totale de l'urètre. La petite barre transversale pré-utérine indique la limite de l'incision pour l'extirpation partielle.

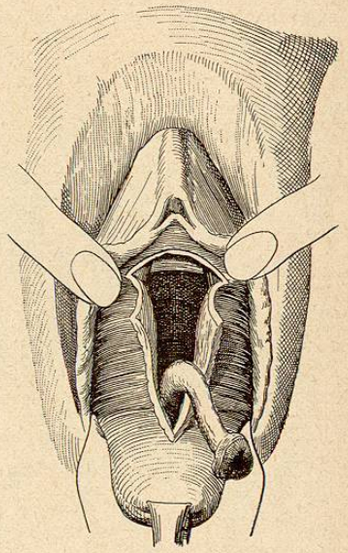

Fig. 179. Dégagement total de l'urètre; dissection des lambeaux vaginaux.

de un centimètre de chaque côté. Sur cette incision transversale est branchée une incision verticale en Y qui par sa fourche circonscrit le méat, et se prolonge jusqu'au tubercule vaginal (*fig.* 178).

**Dégagement de l'urètre.** — Le dégagement commence

par la paroi supérieure, et se poursuit jusqu'au tiers postérieur du canal, suivant la technique décrite page 167.

L'urètre une fois totalement dégagé par sa face supérieure, la pince méatique est relevée et confiée à l'aide qui la tient sur la ligne médiane. Les deux lambeaux vaginaux triangulaires sont disséqués et rabattus en dehors (*fig.* 179).

L'urètre est dégagé. Dans ses parois latérales un fil est passé

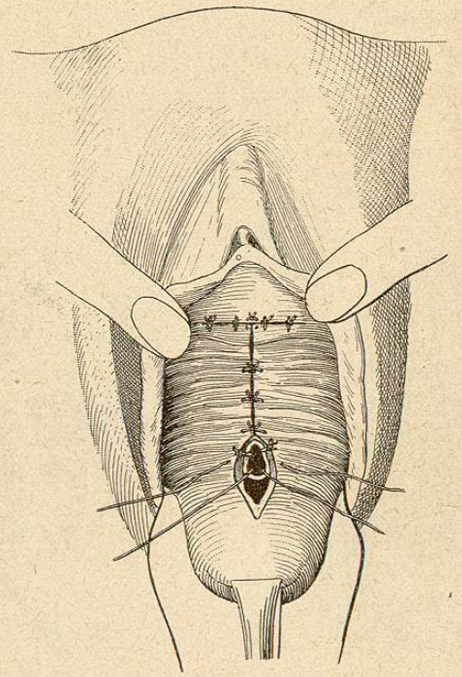

Fig. 180. — L'urètre est partiellement réséqué. Suture vestibulo-vaginale, et abouchement urétro-vaginal.

de chaque côté non perforant, fil repère. En avant l'urètre est sectionné. La section urétrale, si possible, est faite en bec de flûte, oblique en haut et en avant.

**Suture urétro-vaginale.** — L'urètre est suturé au vagin dans l'angle inférieur de l'incision vaginale. Points séparés en collerette qui embrassent la paroi urétrale et la paroi vaginale en totalité (*fig.* 180).



**Suture du vagin.** — Suture en **T** des lambeaux vaginaux. Points séparés faufilés dans les tissus sus-vaginaux.

Sonde vésicale à demeure.

### *Urétrectomie totale.*

**Incision.** — L'incision est la même que pour la résection partielle, mais sa branche antéro-postérieure est prolongée en arrière jusqu'à un centimètre et demi du col de l'utérus, au milieu du triangle vaginal (*fig.* 178).

**Dégagement de l'urètre.** — Ce temps est analogue à celui de la résection partielle, le dégagement se fait simplement plus

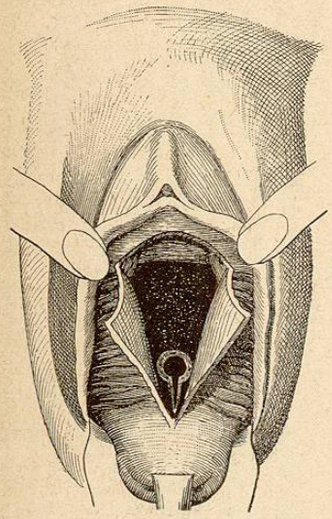

Fig. 181. — L'urètre est extirpé en totalité; on voit le col vésical circulaire agrandi par une fente médiane postérieure.

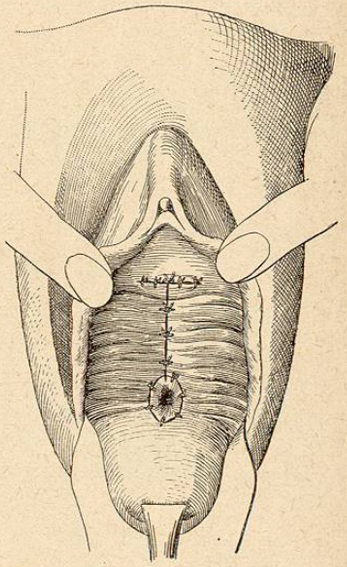

Fig. 182. — Suture vésico-vaginale du col vésical agrandi à la muqueuse vaginale. Suture vaginale.

loin jusqu'à ce que l'on mette à nu le col de la vessie sur tout son pourtour.

**Section de l'urètre.** — Au niveau du col, sur les parois latérales de la vessie, deux fils non perforants sont passés dans

le muscle vésical, fils repères. En avant d'eux, section horizontale de l'urètre au niveau du col. Si nécessité était, on pourrait joindre à cette urétrectomie totale une résection partielle de la vessie.

L'orifice vésical circulaire est agrandi par une fente médiane postérieure, il devient ainsi elliptique (*fig.* 181).

**Suture vésico-vaginale.** — Des points séparés disposés en collerette, comprenant la totalité des parois vaginale et vésicale, adossent les deux muqueuses sur tout le pourtour de l'orifice (*fig.* 182).

**Suture vaginale.** — Suture du vagin par des points séparés faufilés dans les tissus sus-vaginaux.

---

# APPAREIL GÉNITAL DE L'HOMME

## TESTICULE ET SES ENVELOPPES

### RÉSECTION DU SCROTUM

(Varicocèle.)

***Position de l'opéré.*** — Le malade est couché sur le dos, les membres inférieurs en extension, et légèrement écartés; le chirurgien à sa gauche, l'aide en face.

***Limitation de la résection et suture hémostatique.*** — L'opérateur de la main gauche saisit le scrotum par son

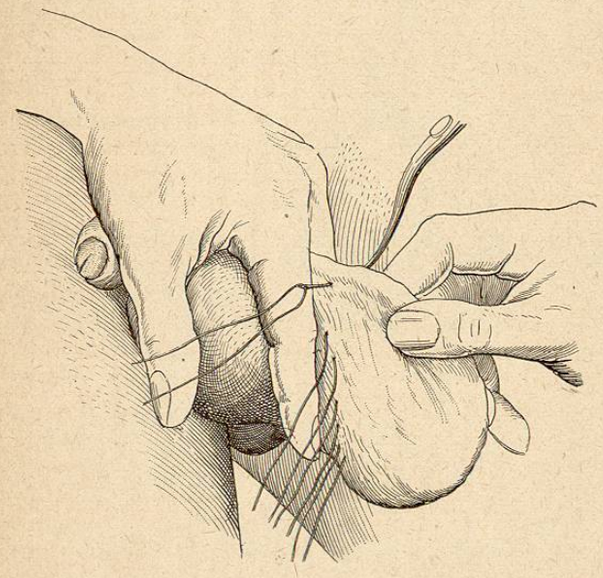

Fig. 183. — Une main refoule les testicules vers le pubis, le scrotum est tendu; points en U de suture profonde.