le muscle vésical, fils repères. En avant d'eux, section horizontale de l'urètre au niveau du col. Si nécessité était, on pourrait joindre à cette urétrectomie totale une résection partielle de la vessie.

L'orifice vésical circulaire est agrandi par une fente médiane postérieure, il devient ainsi elliptique (*fig.* 181).

Suture vésico-vaginale. — Des points séparés disposés en collerette, comprenant la totalité des parois vaginale et vésicale, adossent les deux muqueuses sur tout le pourtour de l'orifice (*fig.* 182).

Suture vaginale. — Suture du vagin par des points séparés faufilés dans les tissus sus-vaginaux.

APPAREIL GÉNITAL DE L'HOMME

TESTICULE ET SES ENVELOPPES

RÉSECTION DU SCROTUM

(Varicocèle.)

Position de l'opéré. — Le malade est couché sur le dos, les membres inférieurs en extension, et légèrement écartés; le chirurgien à sa gauche, l'aide en face.

Limitation de la résection et suture hémostatique. — L'opérateur de la main gauche saisit le scrotum par son

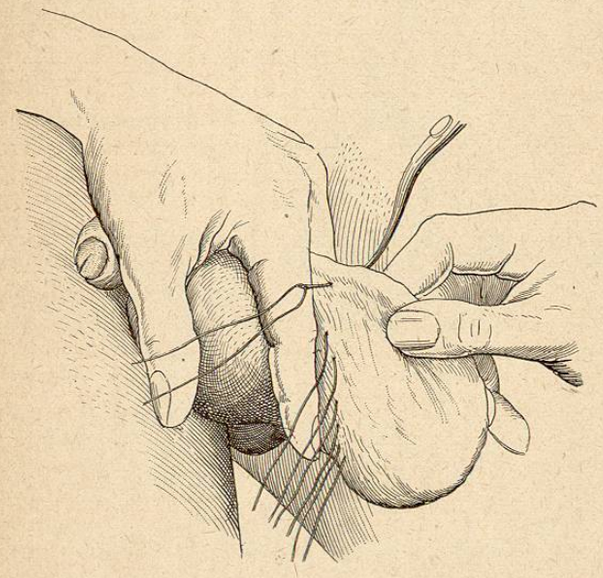

Fig. 183. — Une main refoule les testicules vers le pubis, le scrotum est tendu; points en U de suture profonde.

raphé, et le tend fortement, exactement dans le plan médian vertical. L'aide, de la main gauche, embrasse entre l'index et le troisième le scrotum, et, de la paume de la main, refoule les testicules vers les anneaux inguinaux. Il prend garde de ne point laisser échapper entre ses doigts le pôle inférieur d'une des glandes. L'extrémité des doigts doit être au périnée sous le bord inférieur du scrotum (*fig.* 183).

Le chirurgien place alors à travers tout le scrotum d'une face à l'autre une série linéaire de points en U immédiatement en avant des doigts de l'aide. Ces points sont modérément serrés.

Résection du scrotum. — A un demi-centimètre en avant de ces fils disposés suivant une ligne convexe en avant, le scrotum est sectionné au bistouri.

Suture cutanée à points séparés.

La résection à la pince, souvent pratiquée, expose à une insuffisance d'hémostase, et à un hématome sous-cutané. Il est du reste de multiples procédés de résection du scrotum; celui-ci est pratique et rapide.

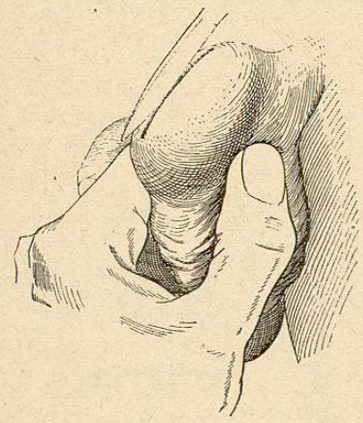

Fig. 184. — Manière de présenter le testicule à l'incision cutanée.

RETOURNEMENT DE LA VAGINALE

(Hydrocèle.)

Position de l'opéré. — Incision. — Le malade est couché à plat sur le dos, le chirurgien du côté malade; son aide en face de lui.

Incision sur la ligne médiane antérieure de la tumeur. Si le testicule est en inversion, l'incision est opposée, postérieure ou latérale.

L'opérateur, de la main gauche, saisit entre le pouce et les doigts la tumeur par sa partie postérieure, la fait saillir en tendant la peau à sa surface. L'incision est aussi haute que la tumeur (*fig.* 184).

La section est progressive, franche mais prudente; elle intéresse successivement toutes les couches scrotales.

La vaginale est largement ouverte; le liquide évacué, l'incision de la séreuse est agrandie aux ciseaux, et doit intéresser la tunique de son point le plus élevé, à son point déclive.

Retournement, fixation de la séreuse. — Le testicule est énucléé de ses enveloppes; le ligament scrotal le fixe en arrière et en bas à la peau, ce ligament est pincé, sectionné et lié (V. *Castration*, p. 188). Testicule et cordon sont alors complètement dégagés jusqu'à la limite supérieure de la vaginale.

La séreuse est totalement retournée de façon à présenter partout à l'extérieur sa surface lisse. Les deux bords de la vaginale viennent se placer verticalement au bord postérieur du testicule (*fig.* 185).

La vaginale est maintenue retournée par les points suivants :

1° point supérieur. A la limite toute supérieure de la vaginale, un point fixe la séreuse à la tunique superficielle du cordon;

2° points postérieurs. Les bords de la vaginale devenus postérieurs sont unis l'un à l'autre par plusieurs points séparés (*fig.* 185).

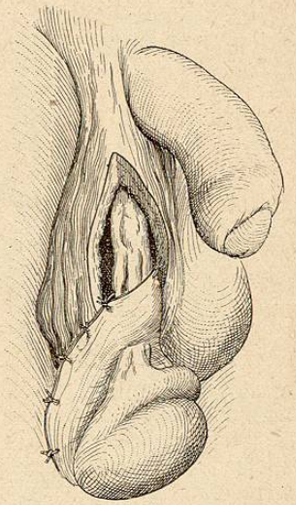

Fig. 185. — La vaginale retournée est attachée au cordon par un point supérieur et adossée à elle-même par des points postérieurs.

Replacement du testicule. — Le testicule et la vaginale retournée autour du cordon sont replacés dans le scrotum. Suture de la peau après hémostase soignée des veines cutanées.

RÉSECTION PARTIELLE DE LA VAGINALE

Position de l'opéré, incision, ouverture de la séreuse comme dans le retournement de la vaginale, page 180.

Dissection de la vaginale. — La séreuse ouverte, des pinces sont placées sur le bord même de sa section en prenant garde de ne pas saisir en même temps la fibreuse ; elles servent de point d'appui pour la dissection. Aux ciseaux tenus fermés, ou coupant, la vaginale, tendue par les pinces, est disséquée à sa face externe, sur un de ses côtés puis sur l'autre. Le feuillet disséqué ne doit être constitué que par la séreuse, plus ou moins épaisse. La dissection entre la vaginale et la fibreuse se fait dans un plan avasculaire ; pratiquée en dehors de la fibreuse elle coupe de nombreuses veinules.

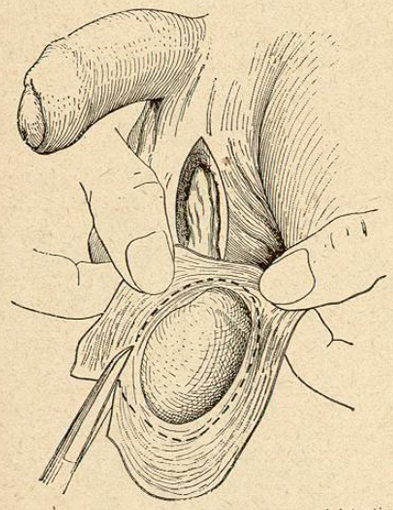

Fig. 186. — (Victor Veau). — Section péri-testiculaire de la vaginale.

Une fois la vaginale disséquée presque jusqu'à sa réflexion viscérale, on la sectionne verticalement de façon à ménager deux lambeaux latéraux qui, suturés sur la face antérieure du testicule, reconstituent la séreuse dans ses dimensions normales (*fig.* 186).

Avant de procéder à la suture, il faut examiner si au-dessus de la tête de l'épididyme, et non au culmen de l'hydrocèle, il n'existe pas un cul-de-sac séreux intra-funiculaire ascendant. En cas de présence, il est disséqué, extirpé.

Suture verticale de la vaginale sur la face antérieure du testicule à points séparés ; la séreuse doit être plutôt serrée que trop lâche.

Un second plan de suture réunit par-dessus la séreuse les enveloppes testiculaires moyennes.

Suture de la peau.

ÉPIDIDYMECTOMIE

L'épididymectomie est l'ablation isolée de l'épididyme, avec conservation du testicule.

Incision. — Incision verticale sur le milieu de la face antérieure du scrotum ; elle débute à un bon centimètre au-dessus de l'épididyme, et se termine au bord inférieur du scrotum. Elle intéresse successivement les enveloppes testiculaires.

Ouverture de la vaginale et énucléation du testicule. — Sur le milieu de la face antérieure du testicule, la vaginale est ouverte, au bistouri d'abord sur une faible étendue, puis aux ciseaux dans toute sa hauteur.

Le testicule saisi de la main droite est énucléé de ses enveloppes que la gauche retourne, vaginale comprise.

L'épididyme apparaît sur le bord supérieur de la glande.

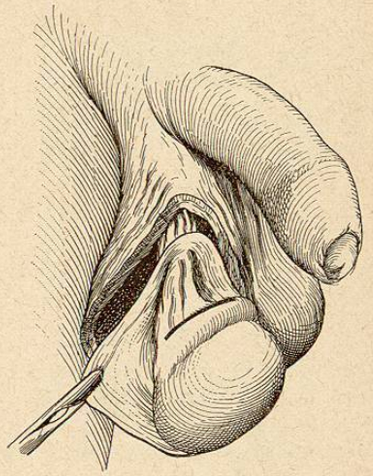

Fig. 187. — La vaginale est incisée dans toute sa hauteur. En ▬ incision du feuillet viscéral au-dessus du bord supérieur de l'épididyme.

Dissection de l'épididyme.

La dissection de l'épididyme doit épargner les vaisseaux spermatiques qui longent verticalement sa face postérieure ; ils sont à son contact direct. La dissection doit s'opérer entre eux et l'organe ; une artériole va de la spermatique à l'épididyme au niveau du col.

Au ras du bord supérieur de l'épididyme, parallèlement à lui et sur toute sa longueur, la vaginale est incisée, une pince mise sur la lèvre inférieure la récline aussitôt (*fig.* 187). La sonde cannelée est introduite verticale sous cette lèvre et derrière

l'épididyme ; elle détache des vaisseaux postérieurs l'organe sur toute sa longueur. Son extrémité apparaît dans le cul-de-sac sous-épididymaire, la séreuse y est effondrée, le corps de l'épididyme est totalement dégagé ; l'organe ne tient plus au testicule que par ses deux extrémités (*fig.* 188). Pendant cette manœuvre, le testicule est tiré en bas afin de tendre les vaisseaux rétro-épididymaires.

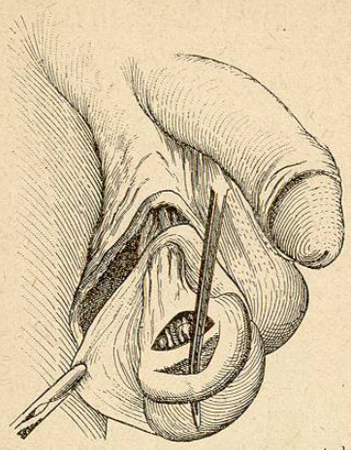

Fig. 188. — Le corps de l'épididyme est détaché et basculé en bas ; la tête et la queue restent adhérentes. A travers l'incision de la vaginale, on voit les vaisseaux testiculaires rétro-épididymaires.

L'épididyme est renversé sur la face antérieure du testicule, et d'arrière en avant, le bistouri sectionne les adhérences du globus major avec le pôle supérieur de la glande. A ce moment, à hauteur du col, l'artère épididymaire est sectionnée et pincée. De même, au niveau de la queue de l'épididyme, les adhérences, bien moins fortes à l'albuginée testiculaire, sont sectionnées d'arrière en avant.

Le bord inférieur de l'épididyme est détaché du ligament scrotal, et la dissection se poursuit ascendante le long du déférent. Celui-ci est coupé à hauteur voulue sous une ligature.

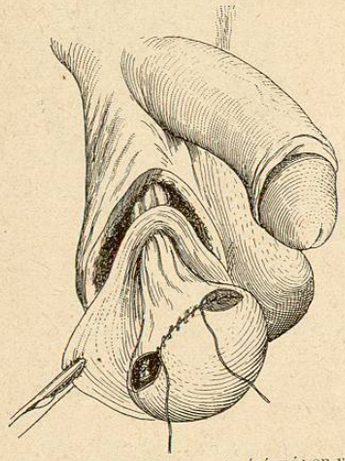

Fig. 189. — L'épididyme est réséqué ; on voit la suture de l'albuginée testiculaire au niveau de la tête ; au niveau de la queue, le canal déférent sectionné. Suture de la vaginale.

Suture du testicule et de la vaginale.— L'albuginée est suturée à points

très fins au niveau de ses adhérences avec le globus major (*fig.* 189). La vaginale est suturée parallèlement au bord supérieur du testicule, de façon à combler la loge épididymaire ; puis son incision antérieure de pénétration est suturée verticalement (*fig.* 189).

Suture simple du scrotum.

ORCHIDOTOMIE

Incision sur la face antérieure du testicule, pénétration dans la vaginale, énucléation du testicule, comme il est dit précédemment.

Section du testicule. — La main gauche, pouce d'un côté, doigts réunis de l'autre, embrasse le testicule par son bord postéro-supérieur, le maintient immobile.

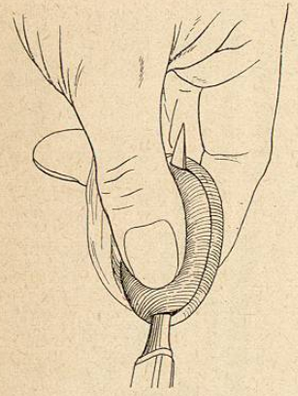

Fig. 190. — Orchidotomie. Le bistouri incise à fond entre les doigts qui fixent le testicule et ramènent les tissus par-dessus le dos de l'instrument.

Le bistouri est appliqué sur le bord inférieur de l'organe, à égale distance de l'extrémité des doigts (*fig.* 190).

D'un pôle à l'autre, largement, le bistouri pénètre parallèle aux doigts, afin de faire une section exactement médiane. Sitôt que la lame a pénétré en entier dans l'organe, les doigts rabattent les lèvres de section par-dessus le dos de l'instrument et l'enferment dans l'organe pendant la progression de l'incision ; ceci afin d'éviter l'issue fâcheuse des tubes séminifères (*fig.* 190).

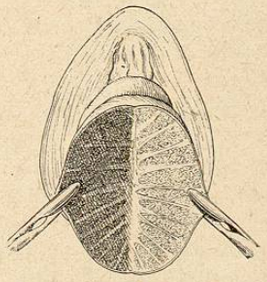

Fig. 191. — Orchidotomie médiane.

Le bistouri est arrêté lorsque sa pointe et son talon émer-

geant aux deux pôles, touchent respectivement la tête et la queue de l'épididyme. Deux pinces de Kocher mises par leur extrémité sur les lèvres de l'albuginée écartent les valves testiculaires et exposent l'organe fendu; la section doit intéresser largement le corps d'Highmore (*fig.* 191).

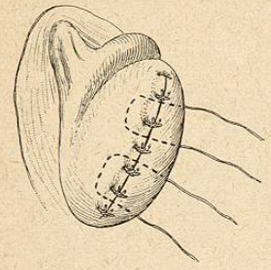

Fig. 192. — Orchidorraphie : points séparés superficiels; points en U profonds.

ORCHIDORRAPHIE

La suture du testicule est faite à un seul plan; points séparés très fins placés sur les lèvres de l'albuginée sectionnée. Un plan profond prenant largement un centimètre du tissu glandulaire ne serait nécessaire qu'en cas d'hémorragie si la compression est inefficace (*fig.* 192).

Orchidopexie.

Il ne saurait rentrer dans notre plan de décrire la technique de l'orchidopexie; l'ectopie testiculaire congénitale est beaucoup trop variable dans son anatomie pour que nous puissions donner une technique de sa réparation.

EXCLUSION DE L'ÉPIDIDYME

(Abouchement du canal déférent sur le testicule).

Incision large de la vaginale. Au-dessus de l'épididyme une incision oblique en haut et en dedans, du milieu de l'épididyme vers le cordon, intéresse la vaginale. A travers cette incision, par palpation et dissection à la sonde (voir *Castration*, page 189), le canal

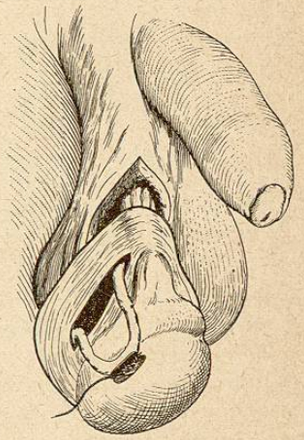

Fig. 193. — A travers l'incision sus-épididymaire de la vaginale viscérale, le canal déférent est amené par-dessus l'épididyme au contact de la face antérieure du testicule; anastomose des deux organes.

déférent est prudemment dégagé des vaisseaux spermatiques, et libéré sur une longueur de 4 centimètres (*fig.* 193).

Par-dessus l'épididyme, il est amené au contact de l'albuginée testiculaire sur sa face antérieure, et deux points le fixent à elle, distants de 2 centimètres environ.

La vaginale est suturée autour de l'anse que forme le déférent.

L'albuginée testiculaire est fendue sur une longueur de 1 centimètre, le canal déférent de même. L'incision testiculaire intéresse les tubes séminifères superficiels.

Suture très fine des deux lèvres correspondantes de ces deux incisions (*fig.* 193).

Fermeture de la vaginale par un surjet continu.

Suture des enveloppes testiculaires et de la peau.

CASTRATION

La castration est un terme général qui désigne l'extirpation de la glande génitale; elle est uni ou bi-latérale.

La castration peut être simple, se bornant à l'extirpation du testicule, de l'épididyme, et du segment terminal du canal déférent.

La castration s'accompagne dans certains cas de l'extirpation des ganglions lombaires.

La castration enfin peut comprendre l'extirpation totale de la voie génitale : testicule, épididyme, canal déférent, vésicule séminale.

Ces trois modes seront chacun décrits.

CASTRATION SIMPLE

Position de l'opéré. — Incision. — Le malade est couché à plat sur le dos, le chirurgien se place du côté malade, son aide en face de lui. L'incision est rectiligne sur le milieu de la face antérieure des bourses. Elle débute (ou se termine à gauche) sur le

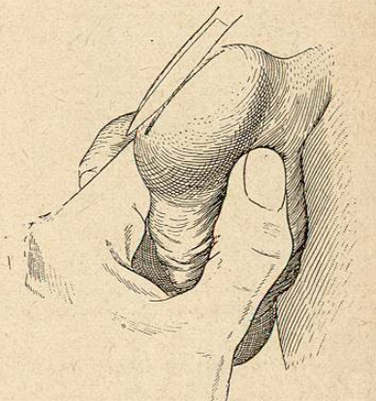

Fig. 194. — Manière de présenter le testicule à l'incision cutanée.