funicule à 1 centimètre sous l'anneau inguinal externe, et descend jusqu'au point inférieur du scrotum.

Pour la tracer, le chirurgien embrasse de la main gauche entre le pouce et les autres doigts poignet en haut à droite, en bas à gauche, le testicule par son bord postérieur, et le fait fortement saillir en tendant la peau sur sa face antérieure (*fig.* 194).

Dégagement du testicule. — La peau et le dartos sont incisés de bout en bout ; la section s'arrête en profondeur à la tunique celluleuse, premier feuillet blanchâtre qui apparaisse sous la peau. Une pince de Kocher est placée sur chaque lèvre de l'incision cutanée. Une légère traction exercée sur elle, en soulevant la peau, la sépare naturellement de la celluleuse, et indique ainsi le plan de dégagement du testicule. La main gauche soulève la pince, l'index droit poursuit le dégagement amorcé. Il libère la face antérieure, la face postérieure puis le bord supérieur du testicule.

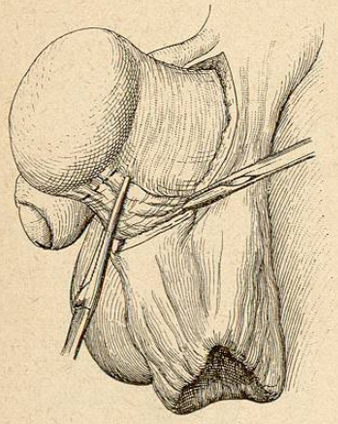

Fig. 195. — Le testicule est énucléé en masse avec ses enveloppes du scrotum. Le ligament scrotal le retient en bas et en arrière. Pincement et section en - - - de ce ligament.

Lorsque la peau est ainsi complètement dégagée la main gauche la rétracte vers le pubis, et la droite, par prise directe du testicule, l'énuclée du scrotum.

Le testicule tient en arrière et en bas à la peau au niveau du ligament scrotal; partout ailleurs il est dégagé (*fig.* 195).

La section du ligament scrotal est nécessaire pour le dégagement complet. Une pince est mise sur lui près de la peau à cause des veines qu'il contient, et, entre pince et testicule, le ligament est coupé (*fig.* 195). Sitôt cette section opérée, la main droite énucléant le testicule, la gauche peut refouler la peau jusqu'à la limite supérieure du funicule.

Ligature et section du cordon.

Il est divers modes de ligature et de section du cordon : ligature en masse, ligature isolée de ses divers éléments, section massive du cordon, section séparée des éléments avec résection partielle du déférent.

La main gauche embrasse le cordon entre pouce et index au tiers supérieur de sa découverte, et recherche en son milieu le canal déférent. Le pouce glisse sur toute la face antérieure du cordon, et sent le canal sous forme d'un cordon dur, régulier ou non, qui saute sous le doigt.

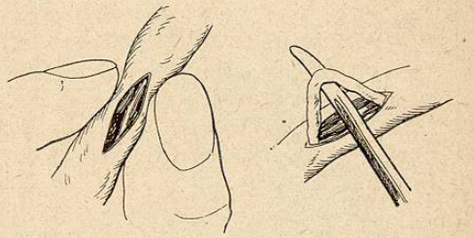

Fig. 196. — Le cordon spermatique; les doigts, après incision de la gaine énucléent le canal déférent, la sonde cannelée le charge.

Les doigts énucléent pour ainsi dire le canal de la profondeur, et directement sur lui les couches funiculaires sont incisées verticalement (*fig.* 196). La sonde cannelée dégage et charge le déférent qu'un fil repère. Les éléments vasculaires du cordon sont ainsi séparés suivant leur répartition anatomique; vaisseaux pré-déférentiels, grosses veines avec l'artère spermatique, veines

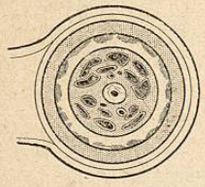

Fig. 197. — Coupe schématique du cordon; au centre le déférent; en avant le groupe veineux antérieur avec l'artère spermatique; en arrière le groupe veineux postérieur avec la déférentielle.

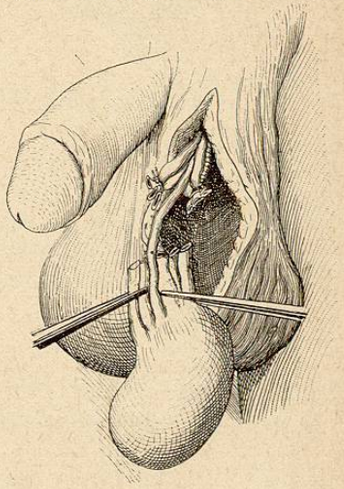

Fig. 198. — Les vaisseaux pré et rétro-testiculaires sont sectionnés; dans le groupe antérieur on voit la spermatique. Le déférent seul retient l'organe.

rétro-déférentielles (*fig.* 197). Ces deux groupes vasculaires sont chacun pincés, puis liés au-dessus de la pince, et sectionnés sous la ligature (*fig.* 198).

Le testicule n'est plus attaché que par le déférent. Celui-ci n'est sectionné qu'en un point plus élevé.

Une légère traction[1] est exercée sur lui, et l'index gauche dégageant sa périphérie, le cordon est attiré de quelques centimètres. A trois ou quatre centimètres au-dessus du niveau de la section de vaisseaux, le déférent est pincé, lié et sectionné entre pince et ligature. Sa section est traitée au thermocautère, les chefs du fil sectionnés, et le canal remonte dans le funicule.

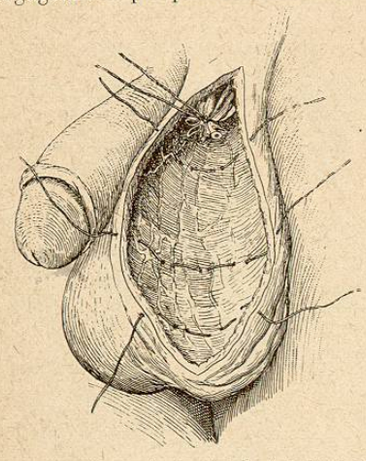

Fig. 199. — Le testicule est enlevé, la loge scrotale vide. En haut les fils qui lient chaque groupe veineux sont noués ensemble. Suture faufilée du sac scrotal.

Les deux fils de ligature des vaisseaux sont liés entre eux; au besoin, un fil passé en bourse enfouit les ligatures vasculaires.

Suture de la peau. — Après ligature des vaisseaux du ligament scrotal, la peau est suturée. Pour éviter l'accumulation de sérosité, on procède à une suture en capiton qui supprime la cavité scrotale (*fig.* 199).

Entre ces grands points de capiton, des points superficiels unissent les lèvres cutanées.

CASTRATION AVEC EXTIRPATION DES GANGLIONS LOMBAIRES VOIE SOUS-PÉRITONÉALE

L'opéré est couché sur le plan incliné (45°); l'opérateur se place du côté malade, son aide en face de lui. Longue incision

(1) La traction doit être légère, car la rupture du canal est très facilement produite.

qui débute ou se termine suivant le côté sur le funicule, gagne l'orifice inguinal externe, et suivant le bord externe du grand droit se termine à hauteur de l'ombilic.

Section des plans pariétaux jusqu'au péritoine. Décollement du péritoine (voir page 51).

Le cordon est recherché au niveau de l'épine pubienne. Le canal déférent dégagé est sectionné dans sa portion pelvienne.

Les vaisseaux spermatiques, qu'accompagnent les lymphatiques, sont isolés au-dessus et en dehors de lui.

Ils sont disséqués avec grande prudence à la face profonde du péritoine qui les recouvre immédiatement.

Leur dissection est ascendante vers la région lombaire. Au niveau du duodénum les ganglions dont on a pu rencontrer quelques-uns échelonnés sur le trajet vasculaire sont recherchés et si possible extirpés après ligature de leur pédicule.

Section haute des vaisseaux spermatiques.

Suture de la paroi à trois étages.

a. Petit oblique et transverse ;

b. Grand oblique ;

c. Peau.

Large drainage sous-péritonéal sus-pubien. Extirpation rétrograde du testicule.

EXTIRPATION TOTALE DE LA VOIE GÉNITALE

Extirpation du testicule, de l'épididyme, du canal déférent et de la vésicule séminale.

On peut, dans certains cas, laisser le testicule dans le scrotum et se contenter d'extirper l'épididyme, le déférent et la vésicule; pour la modification de technique, voir *Epididymectomie* (page 183).

Deux voies se présentent pour l'extirpation totale de la voie génitale.

1° Voie combinée scroto-périnéale ;

2° Voie unique scroto-inguinale.

La voie mixte est la combinaison de la castration simple et de la spermatocystectomie périnéale (voir page 187).

L'ablation doit commencer par le temps périnéal; dans le second temps scrotal, le canal déférent sectionné au périnée est extrait en totalité par traction simple.

VOIE SCROTO-INGUINALE

Position de l'opéré. — Le malade est sur le plan incliné (45°). Le chirurgien se place du côté malade, l'aide en face de lui.

Incision. — *Points de repère.* — L'épine iliaque antérieure et supérieure, l'épine pubienne, et l'orifice inguinal externe, le funicule.

Pour trouver l'épine du pubis, le pouce et l'index de la

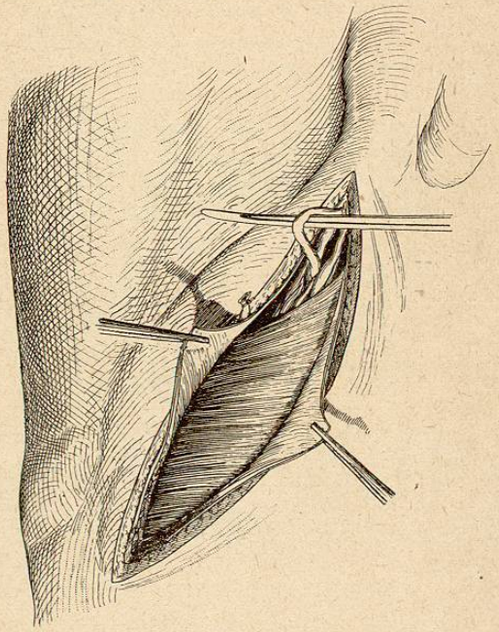

Fig. 200. — L'aponévrose du grand oblique est fendue dans l'axe du canal inguinal et ses lèvres réclinées. Transversalement le petit oblique; sous son bord inférieur, les éléments du cordon, d'où le canal déférent est dégagé.

main droite sont placés au tiers interne des arcades de Fallope, appuient fortement, et déprimant le pénil marchent à la rencontre l'un de l'autre vers la ligne médiane; on sent à la fois les deux tubérosités osseuses.

L'incision commence ou se termine à deux travers de doigt en dedans de l'épine iliaque, descend directement sur l'orifice inguinal en dehors de l'épine pubienne, et se prolonge sur les bourses dans la moitié supérieure du funicule.

L'attaque de la voie génitale porte d'abord sur le déférent, qui conduit jusqu'à la vésicule séminale par qui commence l'extirpation; l'ablation du testicule est pratiquée en dernier.

Ouverture du canal inguinal et effondrement de sa paroi postérieure. — La peau incisée, dans les deux tiers

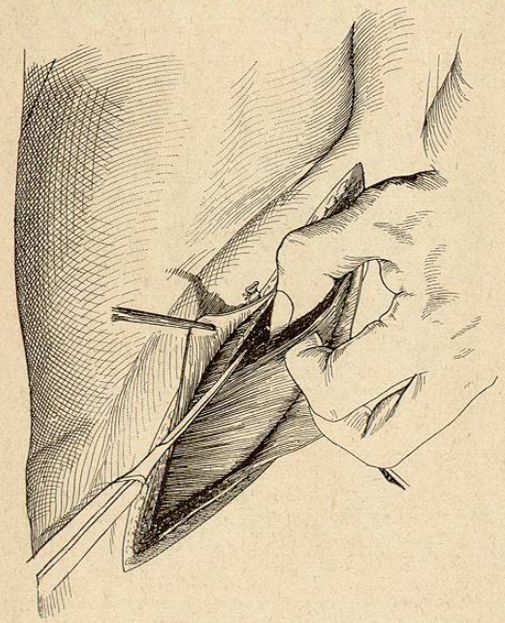

Fig. 201. — Incision du petit oblique et du transverse tendus par la main gauche.

supérieurs de l'incision apparaît l'aponévrose du grand oblique reconnaissable à ses longues fibres nacrées obliques en bas et en dedans.

Dans le tissu cellulaire sous-cutané, à la partie moyenne de l'incision la veine tégumenteuse abdominale est sectionnée (souvent deux branches) : au tiers inférieur, funiculaire, les vaisseaux honteux externes sont coupés. Ils sont pincés et liés.

Au-dessus de l'épine pubienne, l'orifice inguinal externe est repéré, et d'un coup de bistouri limité dans sa pénétration, l'aponévrose du grand oblique est fendue de bout en bout, dans l'axe du trajet inguinal; on peut facilement épargner les fibres en passant entre deux.

Deux pinces sont mises par le bec sur les lèvres aponévroti-

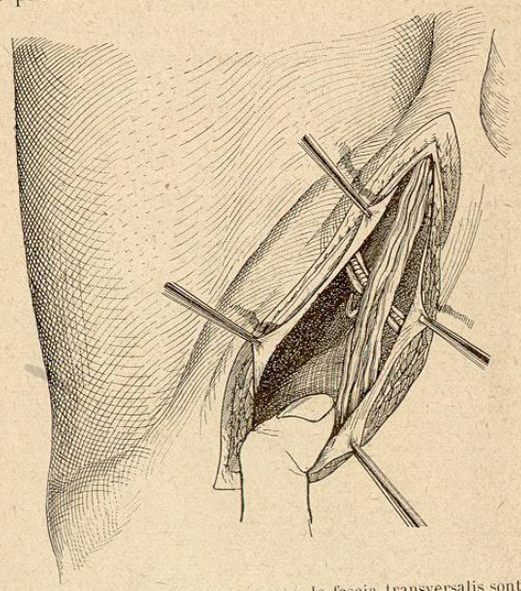

Fig. 202. — Le petit oblique et le transverse, le fascia transversalis sont incisés; le pouce rétracte vers l'ombilic le péritoine. Les vaisseaux spermatiques apparaissent verticaux. Derrière eux, l'épigastrique; on voit le canal déférent plonger en crosse dans le bassin.

ques, elles sont réclinées respectivement en haut et en bas; la paroi antérieure du canal inguinal est largement ouverte (*fig.* 200).

Apparaît aussitôt le petit oblique reconnaissable à ses fibres presque horizontales; son bord inférieur libre est recherché et isolé. Sous lui apparaît le cordon (*fig.* 200).

La main gauche soulève le bord inférieur du petit oblique et l'attire en dedans et en haut, le muscle est ainsi tendu. Le bistouri, tenu parallèle à la paroi abdominale, le tranchant vers l'arcade de Fallope, incise progressivement le petit oblique, tandis que l'aide rétracte progressivement ses fibres (*fig.* 201).

Sous lui, séparé par un mince feuillet blanchâtre, le transverse est incisé de même.

Sous le transverse, une seconde aponévrose peu résistante, et qui, par transparence, laisse voir de la graisse jaune; c'est le fascia transversalis.

Au tiers moyen du canal inguinal, à un centimètre au-

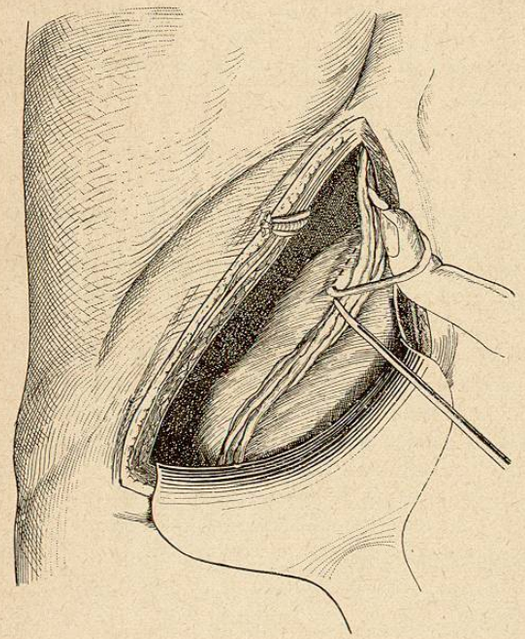

Fig. 203. — L'épigastrique est sectionnée, le canal déférent est disséqué dans le bassin; on voit sa gaine celluleuse et en - - - la section qu'il convient d'en faire.

dessus de l'arcade de Fallope le fascia transversalis est incisé horizontalement sur une longueur de un centimètre.

Immédiatement, le pouce est enfoncé vertical sous la lèvre inférieure de cette incision vers la fosse iliaque, et, recourbé en crochet, refoule vers l'ombilic toute la paroi abdominale. Le péritoine est refoulé, la fosse iliaque dégagée, les éléments du cordon sont repoussés en dedans avec la séreuse (*fig.* 202).

Le décollement doit être exactement sous-péritonéal; il faut laisser sur la paroi de la fosse iliaque le feuillet aponévrotique qui la recouvre, car, si l'on s'engage sous ce feuillet, on pénètre dans la loge vasculaire. Il faut rester immédiatement sous la séreuse.

A l'union du tiers externe et du tiers moyen de l'incision, ce décollement dénude les vaisseaux épigastriques; ils sont coupés entre deux ligatures (*fig.* 203).

Recherche et dissection du canal déférent. — Au-dessus de l'épine pubienne, l'index, au ras de l'os, charge en masse le cordon, et, en son centre, au milieu des vaisseaux que la sonde cannelée épargne, le canal déférent est isolé, dégagé, chargé (voir p. 189).

Au-dessus et en dehors de lui, les vaisseaux spermatiques forment un groupe isolé, qui, loin de descendre avec le canal vers le bassin, monte sous le péritoine vers les lombes. Ils sont isolés, liés en masse et sectionnés.

Une large valve récline en haut et en dedans la paroi et le péritoine; la dissection du déférent est poursuivie vers la vésicule.

L'index gauche soulève le canal, mais sans exercer sur lui aucune traction; il le tend simplement [1], le rejette sous le péritoine, et la sonde connelée le libère en l'attaquant par sa face externe, pelvienne (*fig.* 203).

Des tractus celluleux triangulaires à base inférieure sont aussi soulevés, ils sont sectionnés aux ciseaux au ras du canal.

L'artère ombilicale se présente chemin faisant sous forme d'une corde oblique en haut et en avant qui se détache de la paroi; elle est isolée, refoulée vers la paroi pelvienne, et la dissection du déférent se poursuit dans la concavité de sa courbe.

Bientôt, le canal se renfle et de la paroi pelvienne se détache une saillie transversale en forme de tente, ce sont les vaisseaux vésiculaires et la vésicule.

Dégagement et extirpation de la vésicule. — A bout de pinces et de sonde, très profondément, la loge vésiculaire est ouverte. Sur l'arête de la tente, transversalement, la sonde ouvre la loge aponévrotique, et rejette en avant et en

(1) La rupture du déférent se produit facilement sous la moindre traction.

arrière ses deux feuillets. Le fond de la vésicule apparaît dénudé, flanqué en dehors de ses vaisseaux.

La vésicule est reconnaissable à sa forme sinueuse et à sa coloration blanchâtre.

Une pince en cœur est mise sur son fond, et par prises successives la vésicule et le déférent sont progressivement élevés et disséqués.

Le pédicule vasculaire externe est isolé, pincé au bord de la vésicule, sectionné.

La dissection de la vésicule rompt les fins tractus qui l'unissent à sa loge.

Bientôt on butte sur la saillie dure, résistante que forme la prostate. La vésicule et le déférent sont basculés en dedans, et d'un coup de ciseaux courbes, de dehors en dedans, au ras de la prostate, tous deux sont coupés.

Le moignon est touché au thermocautère, le pédicule vasculaire est lié.

La vésicule et le déférent, formant bloc unique, sont extraits de la profondeur et rabattus en dehors de la région opératoire.

Suture de la portion inguinale de l'incision. — Immédiatement, en laissant dans la loge vésiculaire un gros drain qui sort au-dessus du pubis, on procède à la suture du canal inguinal.

Suture à trois plans, *a.* fascia transversalis et muscles obliques et transverse; *b.* grand oblique; *c.* peau. (Voir *Hernie inguinale* dans le livre *Chirurgie de l'abdomen.*)

Extirpation récurrente du déférent et du testicule. — Par la portion funiculaire de l'incision on procède alors à l'extirpation totale du déférent combinée, suivant nécessité, à une simple épididymectomie ou à une castration (voir la technique de ces opérations).