PÉNIS

CIRCONCISION

(Opération du phimosis

Libération du gland. — Il faut tout d'abord détruire les adhérences balano-préputiales, et libérer le prépuce sur toute son étendue jusqu'au fond du sillon. Deux pinces de Kocher sont placées latéralement sur les bords de l'orifice préputial et le tendent légèrement (*fig.* 210). Une sonde cannelée ordinaire est glissée immédiatement sous la peau sur la ligne médiane dorsale, et par va-et-vient à droite et à gauche, progressant lentement, détruit les adhérences (*fig.* 210). La sonde doit en fin de compte faire le tour complet du gland, depuis la face gauche du frein jusqu'à sa face droite, son extrémité restant au contact du sillon balano-préputial.

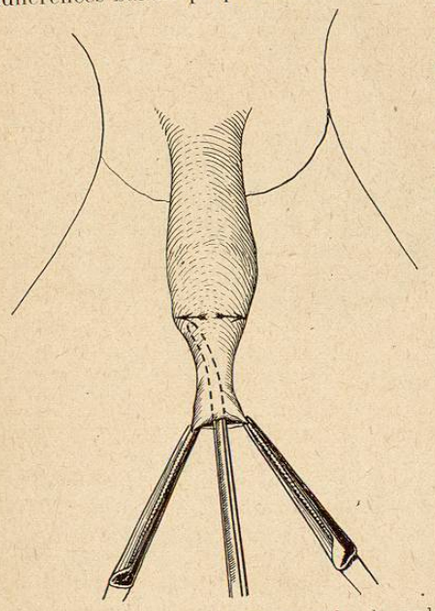

Fig. 210. — L'orifice préputial est tendu; la sonde cannelée glissant entre le prépuce et le gland détache à gauche et à droite les adhérences.

Placement de la pince préputiale. — Les pinces qui fixent l'orifice préputial sont confiées à l'aide, qui les tenant horizontales et symétriques exerce une traction uniforme sur le prépuce.

De la main gauche placée sous la verge, l'opérateur saisit à

travers la peau l'extrémité du gland, et la refoule légèrement vers le pubis (*fig.* 211).

De la main droite, en avant de ses doigts gauches, il place de haut en bas une pince de Kocher sur le prépuce (*fig.* 211).

La direction de la pince ne doit pas être trop oblique, parallèle à l'axe du gland, mais faire avec ce dernier un angle de 45° ouvert en haut (1).

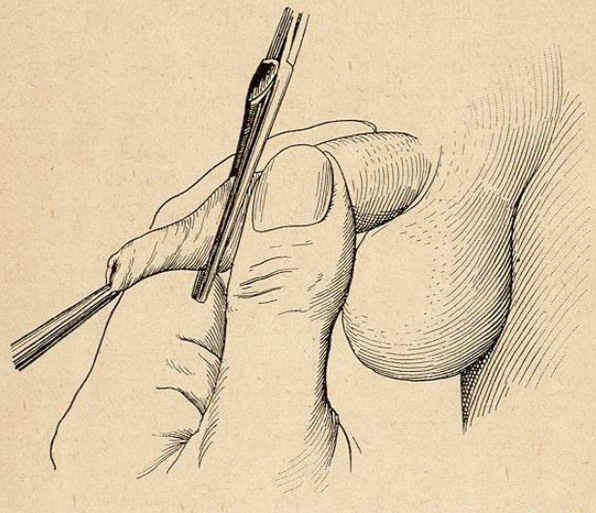

Fig. 211. — Le prépuce est tendu; la main gauche refoule le gland vers la racine de la verge. Au ras des doigts, une pince est mise oblique en avant et en bas sur le fourreau.

Section du prépuce. — Au ras du bord postérieur de la pince, le prépuce est coupé au bistouri; une légère traction en avant sur la pince évite l'offense du gland.

La peau pénienne se rétracte d'elle-même et découvre la face dorsale de la muqueuse qui ne subit pas une rétraction parallèle.

Ligature des veines préputiales. — Chez l'adolescent et parfois chez l'enfant, sous peine d'hématome sous-cutané, il est bon de lier les veines préputiales : on les voit ramper sur la face dorsale de la muqueuse (fig. 212), elles sont individuellement pincées au ras de la peau, et liées.

(1) La pince trop oblique laisse persister sous le frein un repli cutané disgracieux.

Résection de la muqueuse. — La muqueuse est secondairement résectionnée.

Aux ciseaux mousses enfoncés une branche entre muqueuse

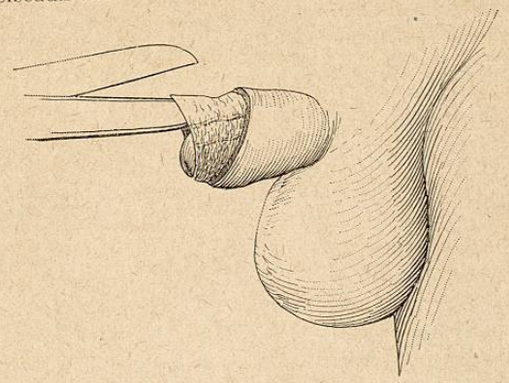

Fig. 212 (Victor Veau). — Le prépuce est réséqué; la muqueuse qui se rétracte moins que la peau est sectionnée jusqu'au fond du cul-de-sac balano-préputial par une incision dorsale.

et gland, une fente médiane dorsale est pratiquée jusqu'à quelques millimètres du sillon (*fig.* 212).

La muqueuse est rabattue en deux lambeaux latéraux qui forment cornes.

Ces pointes sont saisies avec la pince à griffes par leur extrémité, et aux ciseaux sectionnées circulairement à leur base (*fig.* 213).

La section de la muqueuse est alors parallèle à la peau.

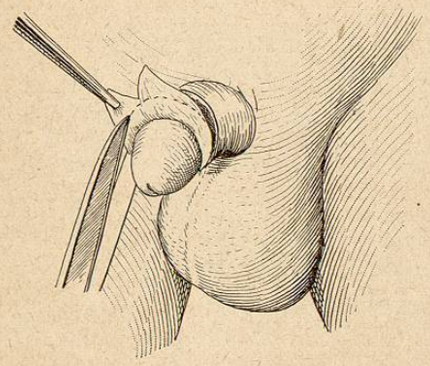

Fig. 213 (Victor Veau). — Ablation aux ciseaux des angles des lambeaux muqueux; les sections de la muqueuse et de la peau seront alors parallèles.

Suture. — Suture muco-cutanée à points séparés (catgut). Un premier point est mis dorsal sur la ligne mé-

diane; un second à l'opposé, sous le frein; puis deux à égale distance des deux premiers sur les côtés. Entre ces quatre fils cardinaux que le chirurgien tend de la main gauche des fils intermédiaires sont placés à distances égales, jusqu'à ce que la collerette soit complète, et réalise un affrontement muco-cutané parfait (*fig.* 214).

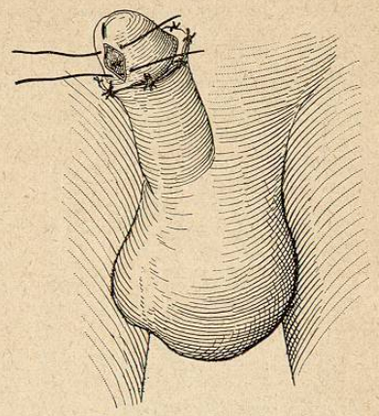

Fig. 214. — Sutures muco-cutanées. Section transversale du frein de la verge; ligature de l'artère du frein. Suture transversale de cette incision.

Section et suture du frein balano-préputial. — Le frein presque toujours trop court et incurvant le gland, est tendu par redressement.

En son milieu et perpendiculairement à sa direction, une incision transversale est faite jusqu'à ce que le redressement du gland soit parfait. (L'artère du frein est toujours coupée.)

Cette incision transversale est suturée longitudinalement par deux ou trois points hémostatiques (*fig.* 214).

L'artère du frein, si possible, doit être isolément liée (*fig.* 214).

AMPUTATION DE LA VERGE

Amputation dans la continuité. — ***Incision.*** — Incision en raquette à queue inférieure et postérieure longue de un petit centimètre.

L'opérateur saisit le gland de la main gauche, exerce une légère traction sur la verge et par rotation de l'organe se présente la face droite et inférieure (*fig.* 215).

Le bistouri, croisant la main gauche, attaque la peau sur la ligne médiane à la face inférieure de la verge, descend vertical sur un petit centimètre, et par une courbe régulière remonte sur la face droite de la verge, traverse transversalement sa face dorsale. La main gauche détord progressivement l'organe, puis

présente par torsion inverse sa face gauche et inférieure; le bistouri poursuivant sa courbe rejoint sur la ligne médiane le segment antéro-postérieur de l'incision.

L'incision est presque une circulaire à fente inférieure et médiane (*fig.* 215).

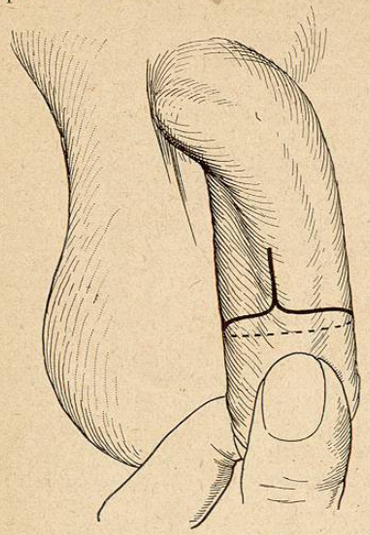

Fig. 215. — La verge est tordue face inférieure en avant. Incision en raquette à queue inféro-postérieure.

Ligature des vaisseaux. — L'aide rétracte très légèrement la peau vers le pubis. A la face dorsale, le bistouri coupe légèrement le tissu cellulaire, et met bientôt à nu les veines dorsales superposées, et les deux artères dorsales latérales. Ces vaisseaux sont pincés avant leur section, puis liés (*fig.* 216).

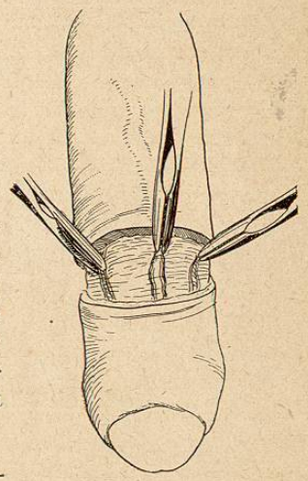

Fig. 216. — A la face dorsale, pincement des artères dorsales latérales, et de la veine médiane.

Section des corps caverneux et de l'urètre. — Transversalement, sur le dos de la verge, les corps caverneux sont sectionnés jusqu'à l'urètre, puis à un centimètre en avant de leur section, l'urètre disséqué est lui-même coupé perpendiculairement à son axe.

Suture des corps caverneux. — L'albuginée de chaque corps caverneux est suturée par des points verticaux qui pénètrent de quelques millimètres dans le tissu spongieux (*fig.* 217).

Ces points sont parfaitement hémostatiques.

La ligature isolée des artères caverneuses est de ce fait inutile.

Suture urétro-cutanée. — La section de l'urètre est agrandie par une fente antéro-postérieure longue de un centimètre sur le milieu de sa paroi inférieure (*fig.* 217).

Cette méatoplastie évite le rétrécissement ultérieur.

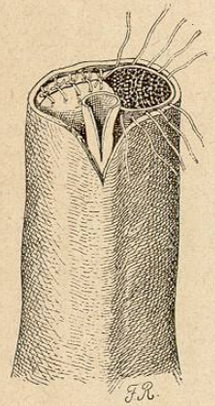

Fig. 217.

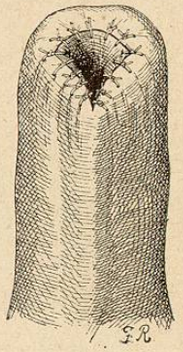

Fig. 218.

Fig. 217 (d'après Monod et Vanverts). — La verge est sectionnée; suture des corps caverneux; fente d'agrandissement sur la paroi inférieure de l'urètre.
Fig. 218 (d'après Monod et Vanverts). — Suture urétro-cutanée; grâce à la fente urétrale, l'orifice est large.

Les lèvres de l'urètre sont unies par des points séparés rapprochés aux lèvres de la peau (*fig.* 218). Cette suture rabat la peau exubérante par-dessus les corps caverneux.

ÉMASCULATION TOTALE

L'émasculation totale est l'extirpation de tous les organes génitaux externes, verge, testicules et leurs enveloppes.

Position de l'opéré. — Malade à plat, légèrement incliné tête en bas, les cuisses fortement écartées. Le siège déborde l'extrémité de la table.

L'opérateur se place entre les membres inférieurs, l'aide à la droite du malade.

Incision. — Incision en T à branche verticale double. La partie transversale va convexe en bas d'un orifice inguinal à l'autre, et passe sur le pubis à un demi-centimètre au-dessus de l'attache pénienne.

Les incisions verticales descendent sur le funicule parallèles

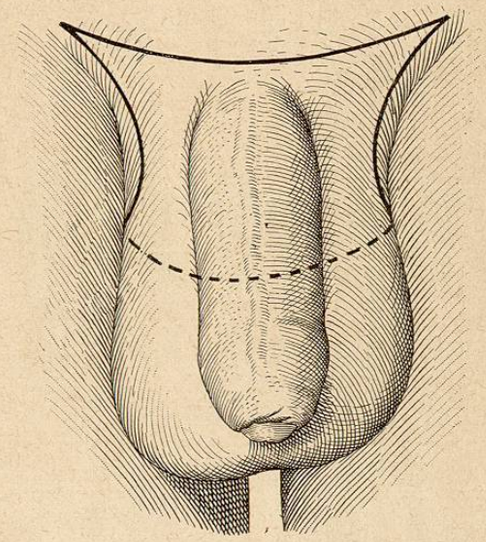

Fig. 219. — Incision pour l'émasculation totale. Le trait pointillé est au périnée.

à lui sur une hauteur de 3 centimètres, puis contournent le scrotum à 1 centimètre au-dessus du pli périnéo-scrotal, et se rejoignent sur le raphé ano-scrotal à 3 centimètres devant l'anus (*fig.* 219).

Section et ligature des cordons. — A la sortie du canal inguinal de chaque côté, le cordon spermatique est isolé, ses éléments liés séparément (*fig.* 220). (Voir *Castration*, page 189.)

Section des attaches péniennes. Ablation. — L'incision pré-pubienne est poussée jusque sur la symphyse, la veine dorsale est coupée, liée (*fig.* 220).

Le ligament suspenseur de la verge tendu par abaissement est attaqué aux ciseaux au ras de la symphyse, sa section découvre les artères dorsales, elles sont pincées, puis liées. Par traction en bas sur la verge, et par dissection aux ciseaux, le pénis est dégagé du sous-pubis. De chaque côté le corps caver-

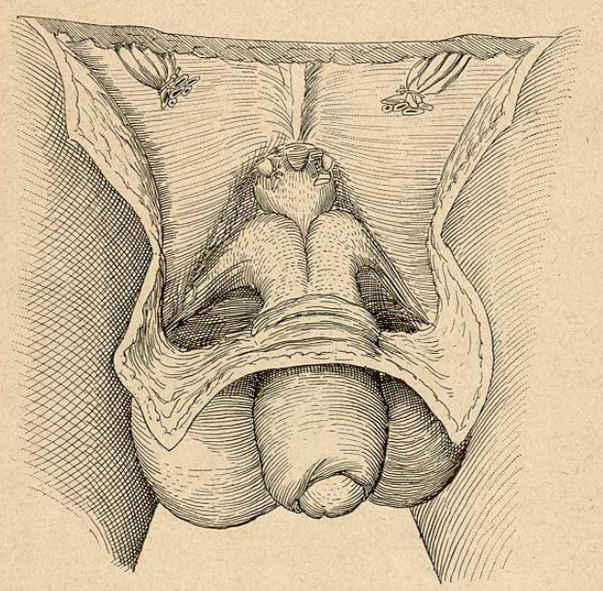

Fig. 220. — Section des deux cordons. Section du ligament suspenseur de la verge et des vaisseaux dorsaux ; on voit les deux corps caverneux converger sur le dos du pénis (schéma).

neux se détache de l'os pour gagner la verge (*fig.* 220). Au ras de l'os, mordant le périoste plutôt que l'organe, de forts ciseaux les séparent du pubis sur la longueur nécessaire.

Puis d'un seul coup le corps caverneux est coupé, et immédiatement étreint dans une forte pince.

Si nécessaire, on pratique l'ablation totale aux ciseaux du corps caverneux. Une pince est difficilement mise sur l'artère caverneuse.

La verge est abaissée et sa face supérieure disséquée au plus près de l'aponévrose périnéale.

Puis l'urètre est coupé perpendiculairement à son axe. Si cette section porte en avant du bulbe, elle intéresse le corps spongieux, qu'une pince enserre immédiatement. Les incisions latérales sont poussées à fond, les honteuses externes sont coupées, liées, testicules et verge sont extirpés en bloc.

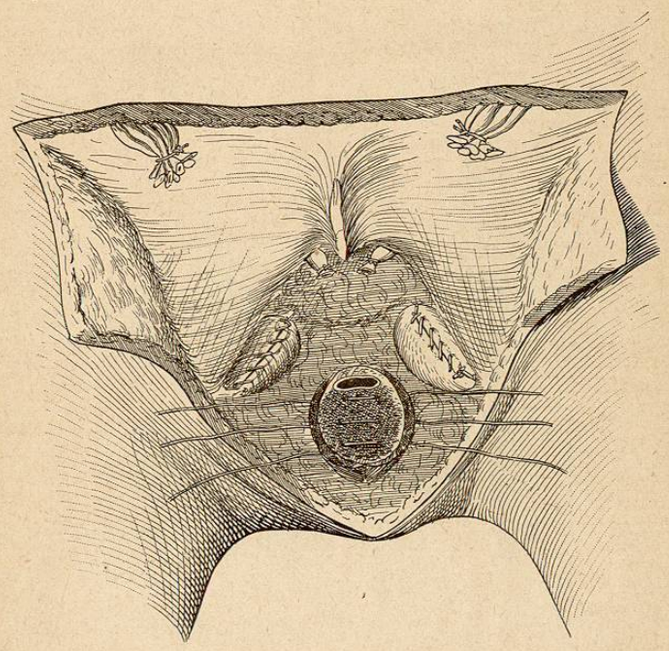

Fig. 221. — Section de l'urètre et suture du bulbe. Section et suture des deux corps caverneux.

Suture des corps caverneux, du bulbe (*fig.* 221). — Si les corps caverneux ont été partiellement et non totalement extirpés, et si l'urètre a été sectionné dans sa portion spongieuse, il faut pratiquer sur les tissus vasculaires une suture hémostatique. Suture à points séparés sur les lèvres de la tunique fibreuse des corps caverneux et du cylindre spongieux.

Suture urétro-cutanée. — L'urètre agrandi par une petite fente pratiquée sur sa paroi inférieure est suturé en collerette aux lèvres de l'incision cutanée, soit dans l'angle postérieur, soit un peu en avant (*fig.* 222).

Suture en T de la peau (*fig.* 222).

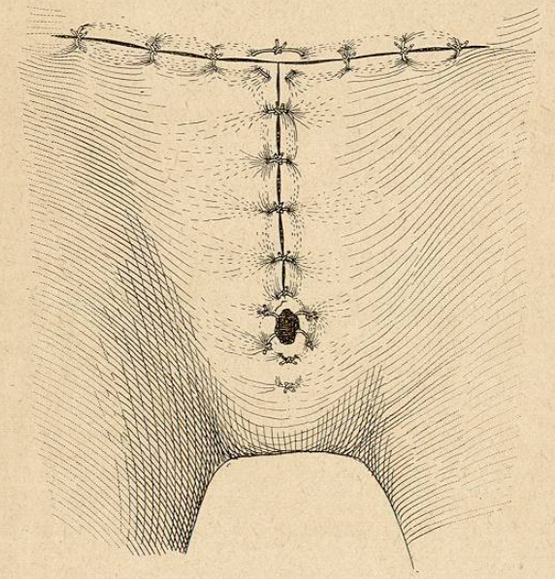

Fig. 222. — Suture cutanée; abouchement de l'urètre à l'angle inférieur de la suture.

Évidement ganglionnaire inguinal. — Si nécessaire, l'incision transversale est prolongée dans les régions ganglionnaires, et les ganglions extirpés.