

EXPLICATION DE LA PLANCHE 61.

Nerf sciatique poplité externe.

Cette planche est destinée à faire voir le nerf sciatique poplité externe ainsi que le saphène externe et ses deux racines, la branche cutanée péronière et toutes les branches collatérales dorsales du pied en rapport avec les veines superficielles. — Figure 1, origine et trajet du nerf saphène externe à la partie postérieure de la jambe. — La figure 2 a surtout pour objet de montrer, sur le côté externe de la jambe et du pied, l'épanouissement des nerfs cutané péronier, musculo-cutané et saphène externe.

FIGURE 1. — **Parties accessoires.** — a, a. Jumeaux. — b. Aponévrose jambière. — c. Portion du biceps fémoral. — d. Portion du demi-membraneux. — e. Veine saphène externe.

Système nerveux. — 1. Nerf sciatique poplité externe. — 2. Nerf cutané péronier. — 3. Racine externe du saphène externe. — 4. Nerf sciatique poplité interne en rapport avec les vaisseaux poplités. — 5, 5. Racine interne du saphène externe traversant l'aponévrose et recevant plusieurs filets de la racine externe. — 6. Saphène externe résultant de la jonction de ces deux racines. — 7. Rameaux calcaniens du saphène externe; on voit aussi du côté opposé, 8, les rameaux calcaniens fournis par le tibial postérieur. — 9, 9. Rameaux postérieurs du nerf saphène interne, accompagnés par quelques ramifications de la veine du même nom.

FIGURE 2. — **Système vasculaire.** — A. Arcade dorsale du pied formée par les veines collatérales des orteils. — B. Veine saphène externe naissant à l'extrémité

externe de cette arcade. — C. Veine saphène interne tirant son origine de l'extrémité interne de la même arcade.

Système nerveux. — 1. Nerf sciatique poplité externe, s'enfonçant dans l'épaisseur du muscle long péronier latéral. — 2. Branche cutanée péronière. — 3. Son rameau récurrent. — 4, 4. Ses rameaux directs. — 5, 5. Branches du nerf musculo-cutané qui perforent séparément l'aponévrose jambière et se subdivisent sur le dos du pied pour concourir à former les collatéraux dorsaux des trois premiers orteils et le collatéral dorsal interne du quatrième. — 6. Branche dorsale interne profonde provenant du nerf tibial antérieur et fournissant, après s'être anastomosée avec le musculo-cutané, les collatérales externe du premier orteil et interne du second. — 7. Nerf saphène externe qui contourne la malléole externe, s'anastomose avec le nerf musculo-cutané et complète les collatéraux dorsaux des orteils. — 8, 8. Branches antérieures du nerf saphène interne.

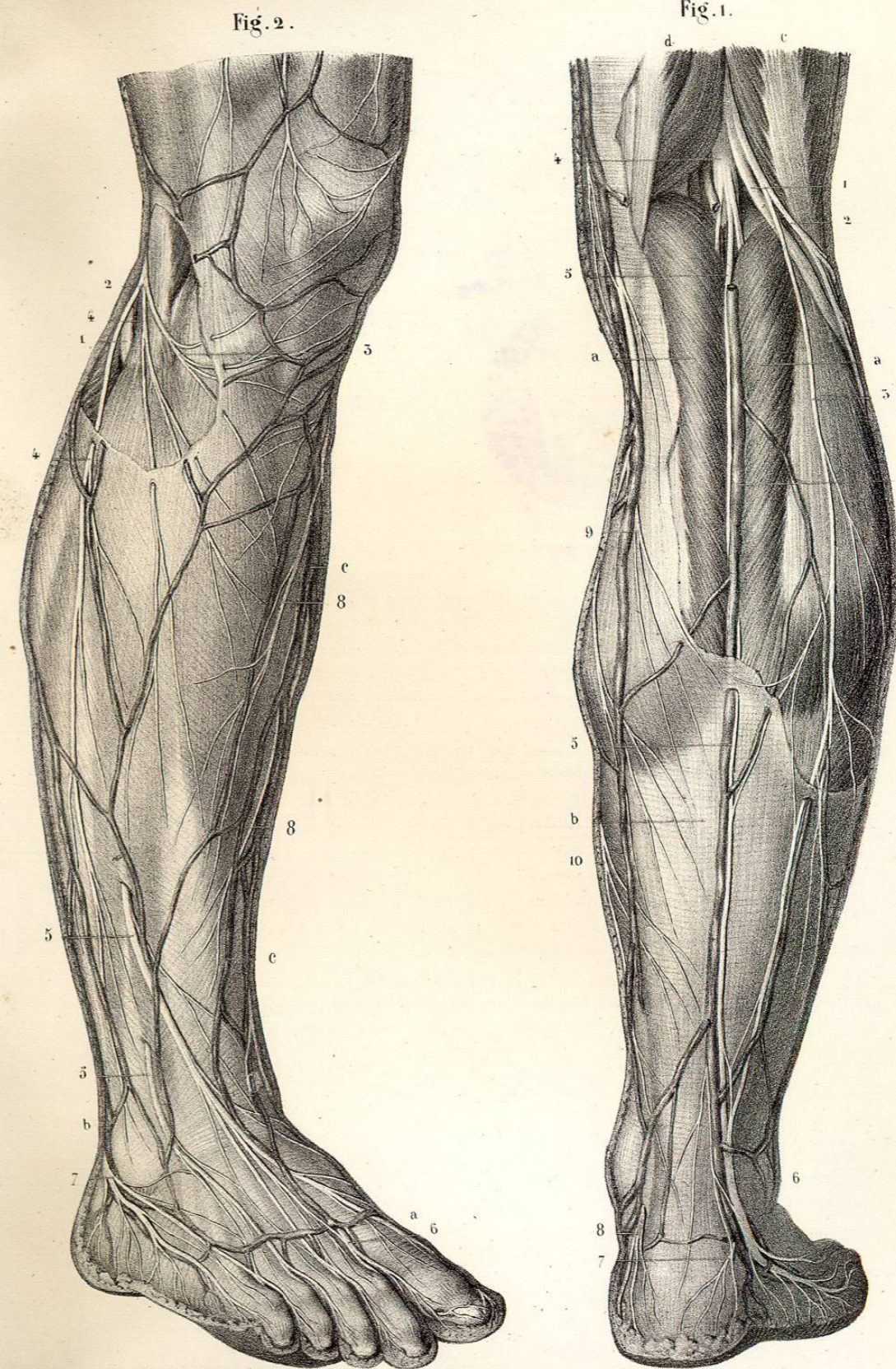
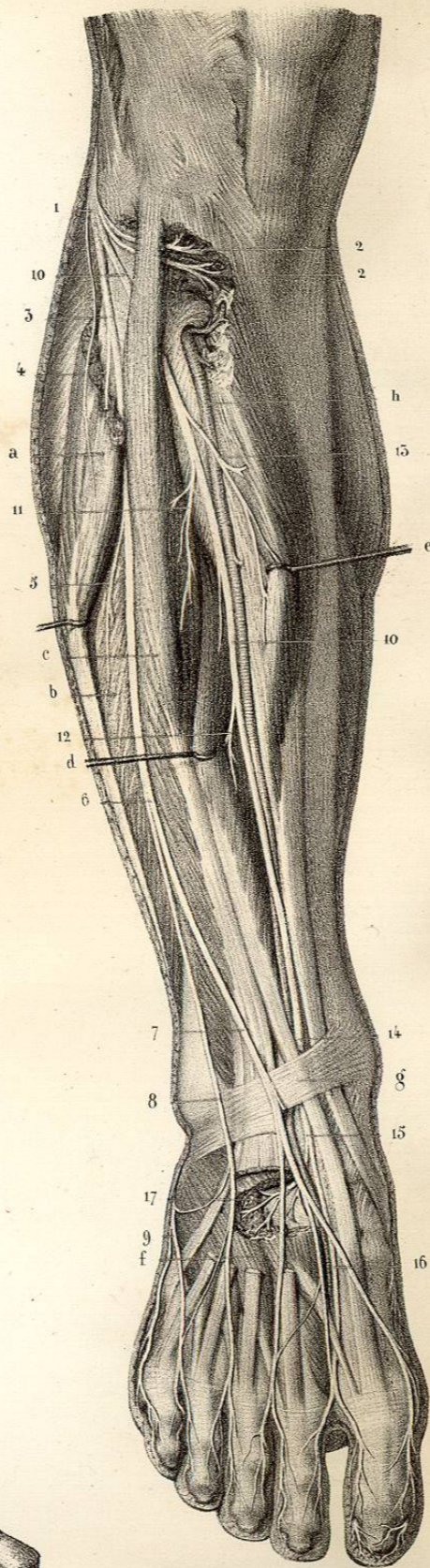


Fig. 1.

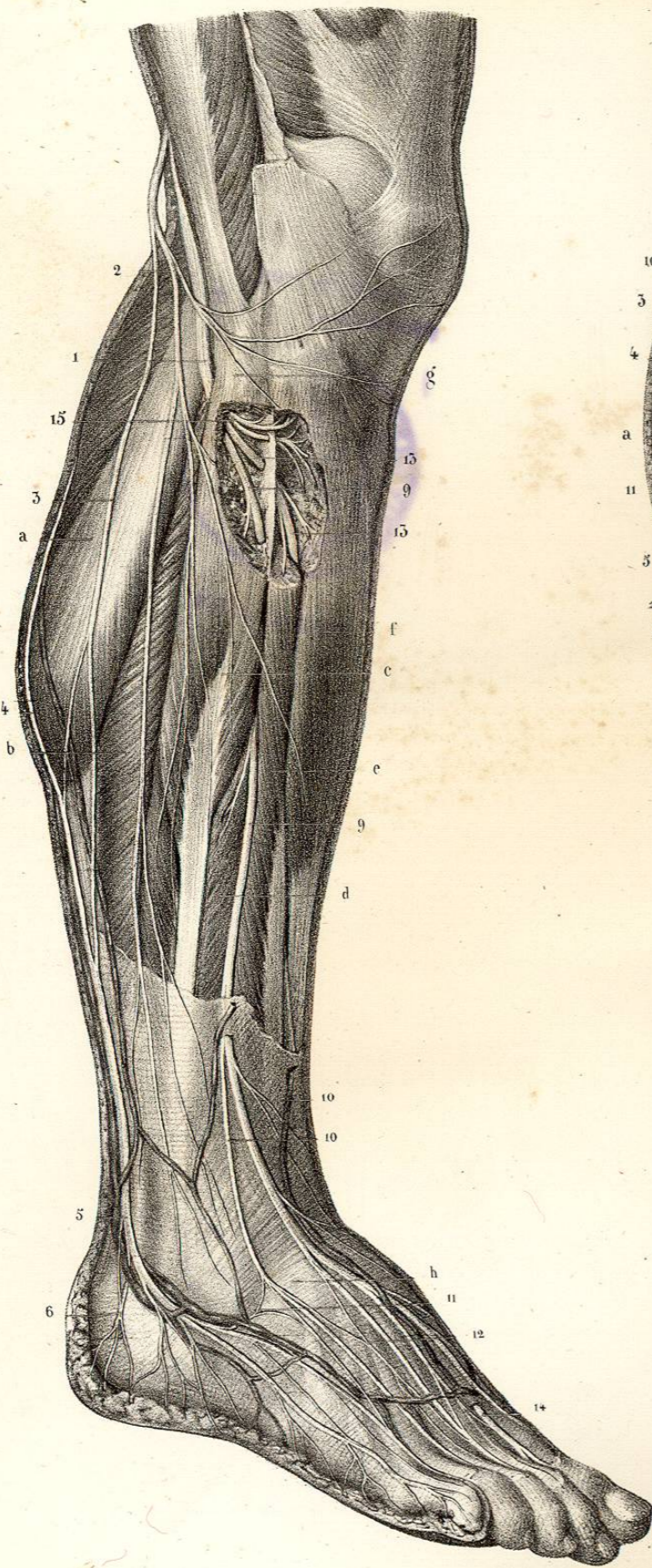

Fig. 2.



EXPLICATION DE LA PLANCHE 62.

Suite du nerf sciatique poplité externe.

Branches collatérales et terminales du nerf sciatique poplité externe, musculo-cutané et saphène externe. — La figure 1 représente sur le côté externe de la jambe les nerfs sciatique poplité externe, musculo-cutané et saphène externe. — La figure 2 représente les branches terminales du poplité externe. Le nerf tibial antérieur est en rapport avec l'artère tibiale antérieure.

FIGURE 1. — **Parties accessoires.** — *a.* Jumeau externe. — *b.* Soléaire. — *c.* Long péronier latéral. — *d.* Court péronier latéral. — *e.* Extenseur commun des orteils. — *f.* Tibial antérieur. Ces deux derniers muscles, ainsi que le long péronier latéral, sont échancrés supérieurement pour voir dans leur épaisseur le passage des nerfs musculo-cutané, tibial antérieur et les rameaux récurrents. — *g.* Tête du péroné. — *h.* Aponévrose dorsale du pied.

Système nerveux. — 1. Nerf sciatique poplité externe, contournant en dehors le col du péroné, dans l'épaisseur du long péronier latéral. — 2. Son rameau cutané péronier. — 3. Saphène péronier ou racine externe du nerf saphène externe. — 4. Saphène tibial ou racine interne du même nerf. — 5. Saphène externe accompagné par la veine du même nom. — 6, 6. Ses rameaux calcaniens. — 7. Rameau collatéral interne du cinquième orteil. — 8. Tronc commun des rameaux collatéraux interne du cinquième orteil et externe du quatrième. — 9, 9. Nerf musculo-cutané. — 10, 10. Les deux branches superficielles interne et externe du dos du pied. — 11. Anastomose entre la branche externe et le saphène externe. — 12. Anastomose des deux branches interne et externe entre elles. Ces deux branches se terminent en formant des collatéraux dorsaux interne et externe des orteils, dont le nombre est en raison inverse de ceux fournis par le tibial antérieur et le saphène externe. — 13, 13. Nerf tibial antérieur, traversant la cloison intermusculaire et se perdant entre les muscles tibial antérieur et extenseur commun des orteils. — 14. Branche dorsale interne profonde,

traversant l'aponévrose et recevant une anastomose du nerf musculo-cutané. — 15. Rameaux récurrents musculaires et articulaires.

FIGURE 2. — **Parties accessoires.** — *a.* Long péronier latéral coupé supérieurement. — *b.* Court péronier latéral. — *c.* Extenseur commun des orteils. — *d.* Extenseur propre du gros orteil érigné. — *e.* Tibial antérieur érigné également. — *f.* Muscle pédieux échancré. — *g.* Ligament annulaire dorsal du tarse. — *h.* Artère tibiale antérieure.

Système nerveux. — 1. Sciatique poplité externe. — 2, 2. Ses rameaux récurrents, musculaires et articulaires. — 3. Branche musculo-cutanée fournissant, 4, un rameau au long péronier latéral, et, 5, un rameau au court péronier. — 6. Division du musculo-cutané en deux branches. — 7. Sa branche interne, et, *b*, sa branche externe, s'anastomosant avec, 9, le nerf saphène externe. — 10, 10. Tibial antérieur accompagné par l'artère du même nom. — 11. Rameau du muscle extenseur commun des orteils. — 12. Rameau de l'extenseur propre. — 13. Rameau du tibial antérieur. — 14. Point où le nerf tibial antérieur croise le tendon de l'extenseur propre du gros orteil, auquel il est subjacent. — 15. Division du tibial antérieur en deux branches, l'une, 16, branche interne et profonde du dos du pied, l'autre, 17, externe et profonde. La branche interne, après s'être anastomosée avec le nerf musculo-cutané, donne les collatérales dorsale externe du gros orteil et interne du second; le rameau externe se perd dans le muscle pédieux et les articulations du tarse.

EXPLICATION DE LA PLANCHE 63.

Distribution du sciatique poplité interne.

Cette planche présente la bifurcation du grand nerf sciatique en sciatique poplité externe et sciatique poplité interne, les rapports et la distribution de ce dernier, ainsi que le trajet, les rapports et les branches du tibial postérieur. La figure 1 montre spécialement le nerf sciatique poplité interne en rapport avec la veine et l'artère poplitée, et ses branches collatérales. La figure 2 a surtout pour but de faire voir le trajet du nerf tibial postérieur, depuis l'anneau du soléaire jusqu'au moment où il se divise en plantaire interne et plantaire externe, ses rapports et ses branches. La figure 3 montre, en haut, la situation des vaisseaux et nerfs tibiaux postérieurs entre la couche musculaire profonde et la couche superficielle, dont ils sont séparés par l'aponévrose profonde; en bas, la réflexion des vaisseaux et des nerfs plantaires dans la gouttière calcanéo-astragalienne, et leurs rapports réciproques.

FIGURE 1. — **Parties accessoires.** — *a.* Courte portion du biceps. — *b.* Sa longue portion coupée. — *c.* Vaste interne. — *d.* Demi-membraneux. — *e.* Grand adducteur. — *f.* Anneau de ce muscle servant de limite supérieure aux vaisseaux poplités. — *g, g.* Jumeaux coupés. — *h.* Plantaire grêle érigé. — *i.* Soléaire dont l'anneau sert de limite inférieure aux vaisseaux et nerfs poplités.

Système vasculaire. — A. Veine poplitée. — B, B. Veine saphène externe. — C. Artère poplitée.

Système nerveux. — 1. Grand nerf sciatique. — 2. Sciatique poplité externe. — 3. Tronc commun des nerfs cutané péronier et saphène péronier. — 4. Anastomose de ce dernier avec le saphène tibial. — 5. Nerf sciatique poplité interne. — 6, 6. Saphène tibial. — 7, 7. Branches des jumeaux. — 8. Branche du plantaire grêle. — 9. Nerf du muscle poplité. — 10. Nerf du soléaire.

FIGURE 2. — **Parties accessoires.** — *a.* Coupe du soléaire au-dessous de son anneau. — *b.* Section du

tendon d'Achille. — *c.* Muscle poplité. — *d.* Fléchisseur commun des orteils. — *f, f.* Tibial postérieur.

Système vasculaire. — A. Artère tibiale antérieure traversant la partie supérieure du ligament interosseux. — B. Tronc tibio-péronier. — C. Artère péronière. — D. Artère tibiale postérieure. — E. Bifurcation de cette dernière en plantaire externe et interne.

Système nerveux. — 1. Nerf sciatique poplité externe contournant l'extrémité supérieure du péroné dans l'épaisseur du muscle long péronier latéral. — 2. Nerf sciatique poplité interne qui traverse l'anneau du soléaire, au-dessous duquel il prend le nom de 3, tibial postérieur. — 4. Une des branches articulaires fournies par le nerf du muscle poplité. — 5, 5. Branches du tibial postérieur. — 6. Nerf du fléchisseur propre. — 7, 7. Nerfs du fléchisseur commun. — 8. Branches malléolaires et plantaires du tibial postérieur. — 9. Bifurcation de ce dernier en plantaires externe et interne.

Fig. 1.

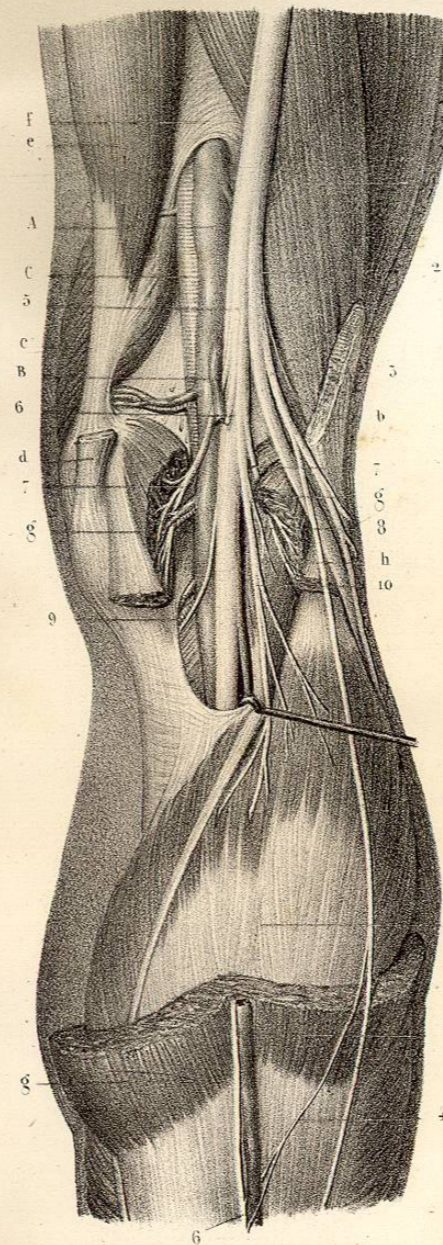


Fig. 2.

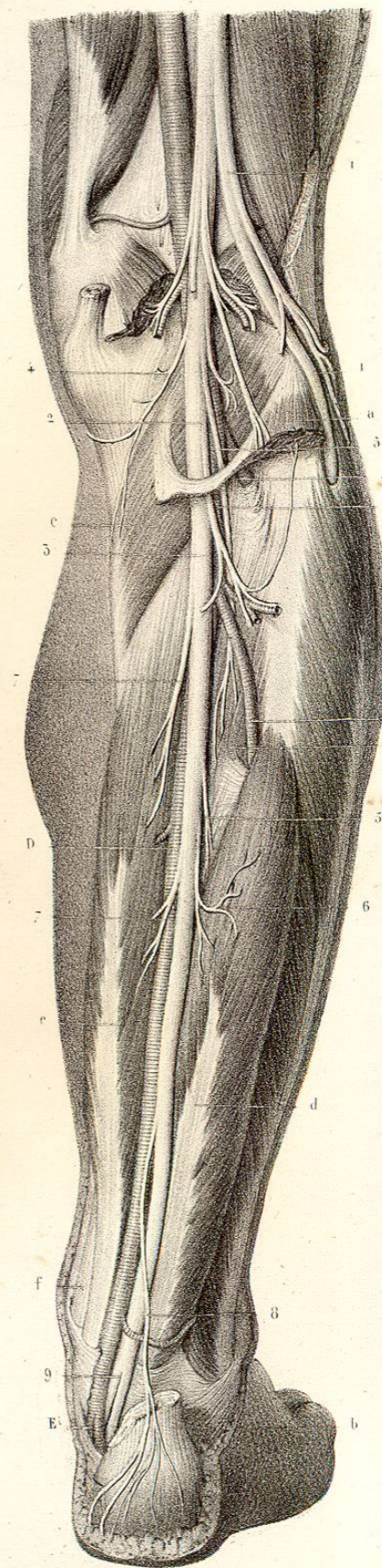


Fig. 3.

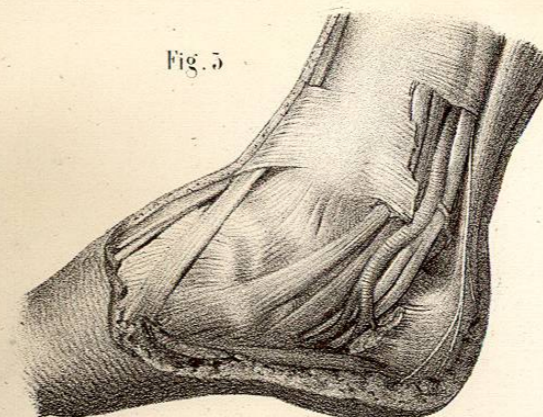


Fig. 1.

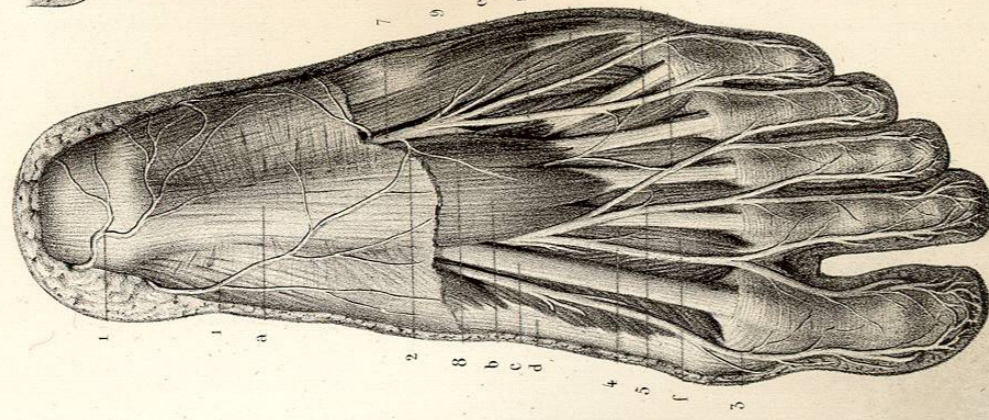


Fig. 4.

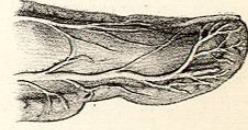


Fig. 2.

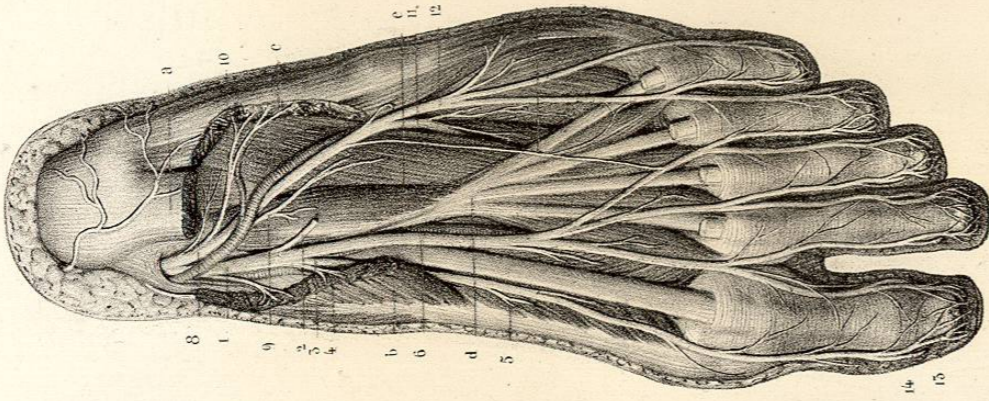
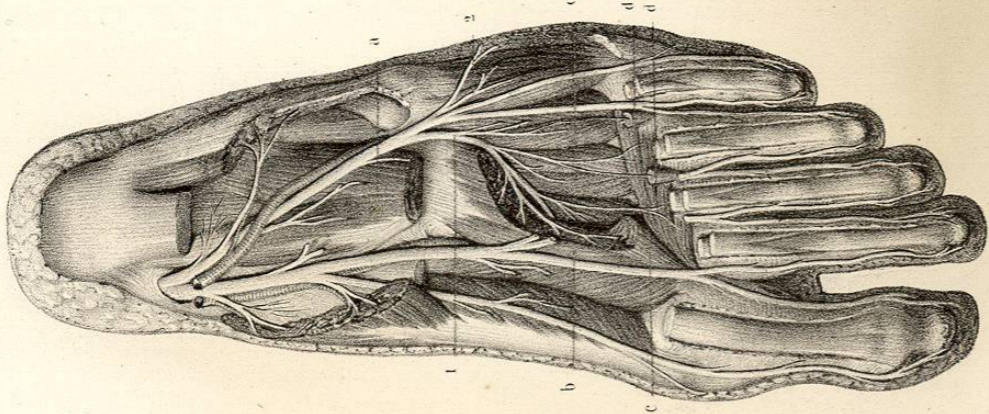


Fig. 5.



Dessiné d'après nature par Leveillé.

Préparé par Ludovic.

Imp. Lemercier à Paris.

EXPLICATION DE LA PLANCHE 64.

Nerfs plantaires.

Trajet, rapports et distribution des nerfs plantaires interne et externe. La figure 1 représente les nerfs plantaires interne et externe se dégageant de dessus le court fléchisseur commun. — La figure 2 montre les nerfs plantaires depuis leur point de séparation du nerf tibial postérieur jusqu'à leur terminaison. — La figure 3 fait voir surtout la distribution de la branche profonde de la branche externe. — La figure 4 offre, sur une portion du gros orteil vu de profil, le rameau sous-unguéal d'une des branches collatérales.

FIGURE 1. — Parties accessoires. — a. Aponévrose plantaire. — b. Muscle court fléchisseur commun. — c. Tendon du long fléchisseur propre. — d. Adducteur et court fléchisseur du gros orteil. — e. Adducteur et court fléchisseur du petit orteil. — De f à f. Muscles lombrireaux.

Système nerveux. — 1, 1. Rameaux cutanés plantaires du tibial postérieur, anastomosés avec, 2, le rameau cutané du plantaire externe. — 3. Collatérale plantaire interne du gros orteil. — 4. Tronc commun des branches collatérales externe du gros orteil et interne du second, fournissant au premier lombrireaux. — 5. Tronc commun des branches collatérales externe du second orteil et interne du troisième, qui donne un rameau au deuxième lombrireaux. — 6. Tronc commun des collatérales externe et interne du quatrième orteil, anastomosé avec le plantaire externe. Ces quatre dernières branches sont fournies par le plantaire interne, comme on le voit dans la figure 2. — 7. Nerf plantaire externe. — 8. Sa branche musculaire ou profonde. — 9. Sa branche cutanée ou superficielle. — 10. Tronc commun des collatérales plantaires externe du quatrième orteil et interne du cinquième. — 11. Collatérale externe du cinquième orteil.

FIGURE 2. — Parties accessoires. — a. Coupe du court fléchisseur commun des orteils. — b. Adducteur du gros orteil écharcé à son extrémité postérieure. — c. Adducteur du petit orteil écharcé aussi à son extrémité postérieure. — d. Long fléchisseur commun des orteils. — e. Son accessoire.

Système nerveux. — 1. Nerf plantaire interne accompagné de l'artère du même nom, fournissant, 2, un rameau au court fléchisseur commun. — 3. Branche interne du plantaire interne, constituant la collatérale interne du gros orteil, et fournissant,

4, des rameaux pour le muscle adducteur du gros orteil et, 5, pour le court fléchisseur du même orteil. — 6. Branche interne du plantaire interne divisée bientôt en trois troncs communs qui, par leurs bifurcations, donnent les branches collatérales externe du gros orteil, interne et externe du second et du troisième, et interne du quatrième. — 7. Anastomose entre les deux nerfs plantaires. — 8. Nerf plantaire externe accompagné par l'artère du même nom. — Rameau de l'accessoire du long fléchisseur commun. — 10. Rameau de l'adducteur du petit orteil. — 11. Branche musculaire, profonde, s'enfonçant entre l'accessoire et l'adducteur oblique. — 12. Branche superficielle donnant la collatérale externe du quatrième orteil et les collatérales interne et externe du cinquième. Toutes les branches collatérales se divisent au niveau de l'extrémité postérieure de la dernière phalange en deux rameaux : l'un, 13, plantaire, qui se termine dans la pulpe de chaque orteil en s'anastomosant avec celui du côté opposé; l'autre, 14, dorsal ou unguéal, qui se perd dans le derme sous-unguéal.

FIGURE 3. — Parties accessoires. — a. Accessoire du long fléchisseur commun, coupé. — b. Adducteur oblique écharcé. — c. Abducteur transverse. — d, d. Troisième et quatrième lombrireaux coupés. — e. Plan des muscles interosseux dorsaux et plantaires.

Système nerveux. — 1. Branche profonde du nerf plantaire externe, se ramifiant dans l'abducteur oblique, l'abducteur transverse, les deux derniers muscles lombrireaux et tous les muscles interosseux, dorsaux et plantaires. — 2. Rameau du court fléchisseur fourni par la branche superficielle du plantaire externe.