leuse du temporal, puis sur la face interne du même os, se ramifie comme la branche antérieure, et s'anastomose avec elle, avec celle du

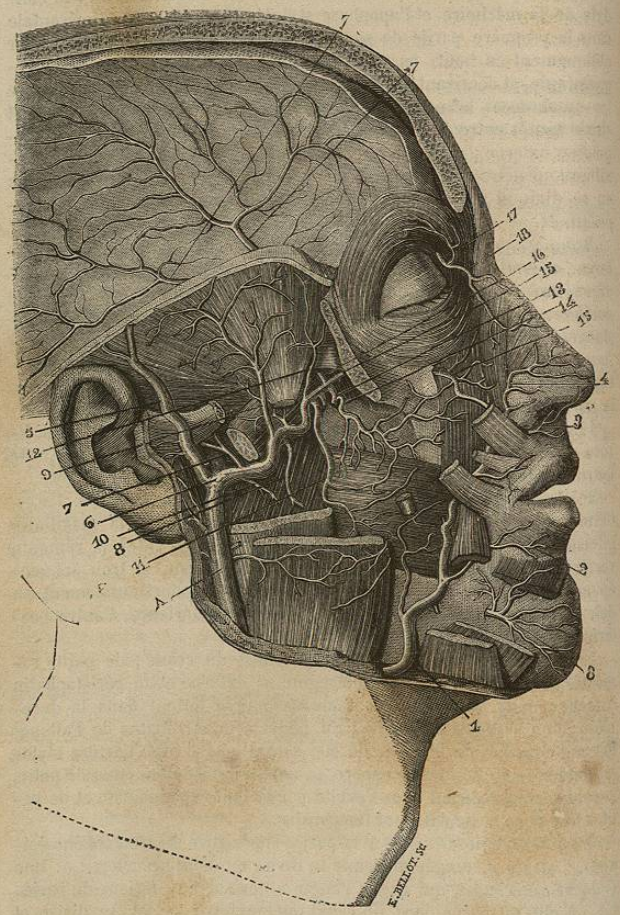

FIG. 119. — Artères faciale et maxillaire interne.

A. Tronc de la carotide externe. — 1. Artère faciale. — 2. Artère coronaire labiale inférieure. — 3. Artère coronaire labiale supérieure. — 4. Artère de l'aile

côté opposé et avec les branches méningées antérieure et postérieure.

Les ramifications des artères méningées sont placées dans l'épaisseur du feuillet externe de la dure-mère; elles se perdent dans cette membrane et dans les os du crâne auxquels la dure-mère sert de périoste interne.

3° *Artère dentaire inférieure* (fig. 119. 8). — Elle naît au niveau de la précédente, descend le long de la branche de la mâchoire inférieure, entre cet os et le ptérygoïdien interne dont elle est séparée par le ligament sphéno-maxillaire ; fournit un petit rameau qui se perd dans le muscle mylo-hyoïdien ; puis pénètre dans le canal dentaire, qu'elle parcourt avec le nerf dentaire dans toute sa longueur, fournissant aux dents et au tissu de l'os. Arrivée au trou mentonnier, la dentaire inférieure se divise en deux rameaux : l'un, qui passe par le trou mentonnier, se distribue aux parois latérales du menton, et s'anastomose avec la sous-mentale et la coronaire labiale inférieure; l'autre rameau continue le trajet primitif de l'artère et fournit aux dents incisives.

4° *Artère temporale profonde postérieure* (fig. 119. 9.). — Petit rameau qui se porte directement en haut entre le temporal et le ptérygoïdien externe, gagne le bord postérieur du muscle temporal entre le muscle et le périoste, et se perd dans l'épaisseur du muscle, s'anastomosant avec les artères temporales moyennes et l'artère temporale profonde antérieure.

5° *Artère massétérine.* — Petit rameau qui passe dans l'échancrure corono-condylienne, se jette dans le masséter par la face interne de ce muscle, et s'anastomose avec l'artère massétérine de la transversale de la face.

6° *Artères ptérygoïdiennes* (fig. 119. 10). — Branches souvent nombreuses qui se jettent dans les deux muscles ptérygoïdiens.

7° *Artère petite méningée.* — Petite branche dont l'existence n'est pas constante, qui se porte entre les deux muscles ptérygoïdiens, auxquels elle fournit, ainsi qu'au voile du palais ; pénètre dans le crâne par le trou ovale, fournit au nerf de la cinquième paire, au ganglion de Gasser, et se termine dans la dure-mère, au voisinage du sinus caverneux.

8° *Artère buccale* (fig. 119. 11). — Branche quelquefois très-grêle, qui naît le plus souvent au voisinage de la tubérosité maxillaire, descend entre le ptérygoïdien interne et la branche de la mâchoire, puis se porte en avant et se perd dans le buccinateur, où elle s'anastomose avec la faciale et la transversale de la face.

du nez. — 5. Artère temporale. — 6. Artère maxillaire interne.— 7, 7, 7. Artère méningée moyenne. — 8, 8. Artère dentaire inférieure. — 9. Artère temporale profonde postérieure. — 10. Artère ptérygoïdienne. — 11. Artère buccale. — 12. Artère temporale profonde antérieure.— 13. Origine de la palatine supérieure. — 14. Artère alvéolaire. — 15, 15. Artère sous-orbitaire. — 16. Origine de l'artère sphéno-palatine. — 17 et 18. Branches terminales de l'artère ophthalmique. — 17. Rameau frontal. — 18. Rameau nasal, artère angulaire.

9° *Artère temporale profonde antérieure* (fig. 119. 12). — Elle se porte en haut sur le bord antérieur du muscle temporal, où elle se perd en s'anastomosant avec les branches temporales moyennes et profonde postérieure. Elle fournit des rameaux orbitaires, très-ténus, qui traversent les conduits de l'os malaire.

10° *Artère alvéolaire ou dentaire supérieure* (fig. 119. 14). — Se porte en avant et en bas sur la tubérosité maxillaire, où elle décrit un grand nombre de flexuosités, et se divise en rameaux qui vont aux gencives et au périoste, en rameaux qui pénètrent dans les canaux dentaires postérieurs et se distribuent aux dents molaires, au tissu de l'os et à la muqueuse du sinus maxillaire. Elle se termine par de petites branches qui se distribuent aux gencives et au périoste de la partie postérieure de la mâchoire supérieure.

11° *Artère sous-orbitaire* (fig. 119. 15). — Elle naît au niveau de la fente sphéno-maxillaire, gagne le canal sous-orbitaire, qu'elle parcourt dans toute sa longueur, sort par le trou sous-orbitaire, où elle se distribue à la peau et aux muscles de la partie moyenne de la face, s'anastomosant avec la faciale et la transversale de la face par ses ramifications descendantes, et avec l'ophthalmique par ses ramifications ascendantes qui se jettent dans l'orbiculaire des paupières. Dans son trajet, elle fournit : *a.* un *rameau orbitaire*, qui se divise en deux branches : l'une, supérieure, qui se perd dans la glande lacrymale ; l'autre, inférieure, qui se jette dans la paupière inférieure ; *b.* un *rameau dentaire*, qui se rend aux dents canines et incisives.

12° L'*artère vidienne* ou *ptérygoïdienne*, qui naît, ainsi que les deux suivantes, dans le fond de la fosse zygomatique, pénètre dans le canal vidien ou ptérygoïdien, et se distribue au pharynx et à l'orifice de la trompe d'Eustache.

13° *Artère ptérygo-palatine ou pharyngienne supérieure.* — Très-petite branche qui passe dans le canal ptérygo-palatin, et se porte à la partie supérieure du pharynx et à l'orifice postérieur des fosses nasales.

14° *Artère palatine supérieure.* — (fig. 119. 13, et fig. 118. 11). — Branche volumineuse qui se porte verticalement en bas dans le canal palatin postérieur. Après avoir franchi l'orifice de ce canal, elle se porte d'arrière en avant entre la voûte palatine et la membrane muqueuse, à laquelle elle se distribue en s'anastomosant avec celle du côté opposé. Dans son trajet, elle fournit des rameaux qui se perdent dans le voile du palais, dans la muqueuse et les glandules palatines et gingivales. Cette artère se termine par un petit rameau qui pénètre dans le canal palatin antérieur et s'anastomose avec la sphéno-palatine.

Branches terminales de la maxillaire interne. — Dans le fond de la fosse ptérygo-maxillaire, l'artère maxillaire interne devient très-grêle, et se termine par deux ou trois rameaux désignés sous le nom d'*artères sphéno-palatines* (fig. 119. 16, et fig. 118. 10). Cette artère s'engage dans le trou sphéno-palatin, pénètre dans les fosses nasales et se divise en deux branches : l'une, *interne*, artère de la cloison des fosses nasales, se ramifie sur cette cloison ; l'autre, *externe*, artère des cornets et des méats, se subdivise en trois rameaux qui se distribuent aux cornets et aux méats, et pénètrent dans les divers sinus des fosses nasales et dans le canal nasal.

ARTÈRE CAROTIDE INTERNE.

Préparation. — 1° Enlevez la mâchoire inférieure et les muscles qui s'y attachent. On peut encore, à l'aide de la coupe du pharynx, découvrir ce vaisseau dans toute sa longueur.

2° Ouvrez le canal carotidien à l'aide du ciseau et du marteau.

3° Disséquez l'artère dans le sinus caverneux.

4° Pour étudier les divisions de l'artère carotide interne dans le cerveau, il faut enlever la masse encéphalique, comme nous l'avons indiqué dans la préparation de la maxillaire interne. Nous conseillons de n'étudier les artères du cerveau qu'avec les artères vertébrales, afin d'examiner dans leur ensemble tous les vaisseaux qui se rendent à l'encéphale.

Branche de bifurcation de la carotide primitive, l'artère carotide interne (fig. 117. 2.) est destinée à la partie antérieure du cerveau, à l'œil et à ses annexes. Elle est chez l'adulte, d'un volume à peu près égal à celui de la carotide externe.

Elle naît de la carotide primitive en dehors de la carotide externe, mais ne tarde pas à lui devenir postérieure, puis interne ; elle continue son trajet rectiligne jusqu'à la base du crâne, où elle pénètre dans le canal carotidien dont elle suit les courbures ; au sortir de ce canal, elle est placée dans le sinus caverneux, sur les côtés de la selle turcique. Après avoir traversé ce sinus, elle se réfléchit de bas en haut en dedans de l'apophyse clinoïde antérieure, et se divise en trois branches : la *cérébrale antérieure*, la *cérébrale moyenne*, la *communicante postérieure*.

Rapports. — *Au cou.* Située au côté externe de la carotide externe, elle lui devient postérieure, puis interne ; elle est en rapport, en dedans, avec le pharynx et l'amygdale, et en dehors, avec la veine jugulaire interne, les nerfs pneumogastrique, spinal, glosso-pharyngien, hypoglosse ; en arrière, avec la colonne vertébrale, les muscles prévertébraux, l'artère pharyngienne inférieure ; en avant, avec les muscles styliens.

Dans le crâne, elle traverse le canal carotidien, où elle est enveloppée d'un grand nombre de filets nerveux du sympathique qui forment le plexus carotidien. Plus loin, elle se trouve appliquée contre la paroi interne du sinus caverneux ; les nerfs moteur oculaire externe, moteur oculaire commun, pathétique, l'ophthalmique, sont en dehors de l'artère ; enfin, plus en avant, elle répond au côté externe du nerf optique.

Branches collatérales. — La carotide interne ne fournit aucun rameau le long du cou ; dans le canal carotidien, elle donne un petit rameau qui se porte dans la caisse du tympan ; dans le sinus caverneux, naissent de très-petites branches qui se jettent dans la dure-mère, dans le nerf trijumeau ; enfin, au niveau de l'apophyse clinoïde, elle fournit l'artère ophthalmique.

ARTÈRE OPHTHALMIQUE.

Préparation. — Injection. — Cette artère est rarement injectée complétement dans les injections générales ; nous conseillons surtout, si l'on veut étudier les vaisseaux dans le globe de l'œil, de pousser une injection partielle dans le tronc de la carotide interne, en ayant soin de lier le tronc de l'artère au-dessus de l'apophyse clinoïde antérieure et de l'origine de l'ophthalmique. M. Sappey a parfaitement réussi en poussant l'injection par l'artère cérébrale moyenne, après avoir lié le tronc de la carotide à sa sortie du canal carotidien.

Dissection. — 1° Incisez le cuir chevelu verticalement d'un conduit auditif à l'autre, rabattez les téguments et le muscle frontal en avant. Cette première partie de la préparation doit être faite avant l'injection partielle.

2° Enlevez la voûte orbitaire en ayant soin de ménager l'artère sus-orbitaire.

3° Disséquez les muscles et la glande lacrymale en ayant soin de conserver tous les vaisseaux.

4° Pour étudier les branches qui se rendent aux parties centrales de l'œil, enlevez la sclérotique en ménageant les points traversés par les vaisseaux.

5° Faites une coupe antéro-postérieure de la tête pour suivre les branches terminales de l'ophthalmique dans les fosses nasales.

L'*artère ophthalmique* (fig. 120. 2, 2, 2), remarquable surtout par le grand nombre de branches qu'elle fournit, pénètre dans l'orbite par le trou optique en dehors et au-dessous du nerf optique ; dans la cavité orbitaire, cette artère est placée d'abord entre le nerf moteur oculaire externe et le droit externe, puis se porte en dedans, passe au-dessus du nerf optique, se porte ensuite horizontalement d'arrière en avant le long de la paroi interne de l'orbite, en rapport avec le muscle grand oblique, et parvenue à la base de l'orbite, elle se termine en se divisant en deux branches : l'*artère nasale* et l'*artère frontale interne*.

Branches collatérales. — Elles sont très-nombreuses et généralement divisées en branches qui naissent : 1° en dehors du nerf optique, les *artères lacrymale* et *centrale de la rétine* ; 2° au-dessus du nerf optique, les *artères sus-orbitaires*, *ciliaires postérieures*, *moyennes* et *antérieures*, *musculaires supérieure* et *inférieure* ; 3° en dedans du nerf optique, les *artères ethmoïdales postérieure* et *antérieure*, *palpébrales supérieure* et *inférieure*.

1° *Artère lacrymale* (fig. 120. 5). — Cette artère est une des branches les plus volumineuses de l'artère ophthalmique ; elle se porte d'arrière en avant, le long de la paroi externe de l'orbite, en dehors du muscle droit externe ; elle se jette dans la glande lacrymale, dans laquelle

elle s'épuise presque complétement et se termine dans la paupière supérieure.

Dans son trajet, elle fournit un *rameau méningien*, qui traverse la fente sphénoïdale et se jette dans la dure-mère ; quelques *rameaux musculaires* (fig. 120. 6), qui fournissent à l'élévateur de la paupière supérieure et dans le muscle droit supérieur ; enfin, un *rameau malaire*, qui traverse l'os de la pommette, et va s'anastomoser sur l'os malaire avec la transversale de la face, et dans la fosse temporale avec la temporale profonde antérieure.

2° *Artère centrale de la rétine* (fig. 120. 4). — Branche très-grêle qui pénètre dans l'intérieur du nerf optique, marche d'arrière en avant au centre de ce nerf, et se divise en rameaux divergents qui s'épanouissent contre la face interne de la rétine. Chez le fœtus, un rameau se porte d'arrière en avant, traverse le corps vitré dans le canal hyaloïdien, et se jette dans la partie postérieure de la capsule cristallinienne.

3° *Artère sus-orbitaire* (fig. 120. 13, 14). — Branche souvent volumineuse qui se porte d'arrière en avant entre l'élévateur de la paupière supérieure et la voûte orbitaire, sort de l'orbite par l'échancrure sourcilière, se réfléchit sur cette échancrure, devient ascendante et se divise en deux branches : l'une, *superficielle*, qui se porte entre la peau et le muscle frontal, se distribue à ce muscle et aux téguments ; l'autre, *profonde*, qui fournit aux muscles et au périoste entre lesquels elle est située.

4° *Artères ciliaires postérieures*, *ciliaires courtes*, *artères choroïdiennes* (fig. 120. 3). — Au nombre de deux, l'une qui naît de l'ophthalmique en dehors du nerf optique, l'autre qui naît au-dessus de ce nerf. Ces artères ne tardent pas à se diviser en un grand nombre de rameaux extrêmement flexueux qui entourent le nerf optique, traversent la sclérotique autour de l'insertion de ce nerf et se répandent dans la choroïde et dans les procès ciliaires.

5° *Artères ciliaires moyennes*, *ciliaires longues*, *artères iriennes*. — Au nombre de deux, l'une *interne*, l'autre *externe*, elles pénètrent dans la sclérotique à une certaine distance du nerf optique, rampent entre cette membrane et la choroïde, et arrivées au niveau du cercle ciliaire, aux deux extrémités du diamètre transversal, elles se bifurquent, s'anastomosent en arcade et forment le *grand cercle de l'iris*. De la concavité de ce cercle partent d'autres rameaux qui s'anastomosent en se bifurquant dans l'épaisseur de l'iris et donnent naissance au petit cercle de l'iris.

6° *Artères ciliaires antérieures*, *petites iriennes*. — Elles naissent des musculaires, de la lacrymale ou de la sous-orbitaire ; elles traversent la sclérotique dans le voisinage de la cornée, et se jettent dans le grand cercle de l'iris, qu'elles contribuent à former.

7° *Artère musculaire supérieure* (fig. 120. 12). Branche assez grêle, destinée aux muscles élévateur de la paupière supérieure, grand oblique, droit supérieur et droit interne.

8° *Artère musculaire inférieure* (fig. 120. 8). — Plus considérable que la précédente, elle fournit la plupart des ciliaires courtes et se distribue aux muscles droit externe, droit inférieur, petit oblique; elle se termine en s'anastomosant avec l'artère sous-orbitaire, branche de la maxillaire interne.

9° *Artère ethmoïdale postérieure* (fig. 120. 15, et fig. 118. 13). — Souvent volumineuse, quelquefois très-grêle, elle pénètre dans le crâne par le canal orbitaire interne postérieur, fournit un rameau méningé qui se porte à la faux du cerveau, sort du crâne par les trous de la lame criblée, et, sous le nom de *rameau nasal*, se distribue aux fosses nasales et s'anastomose avec les ramifications de la sphéno-palatine.

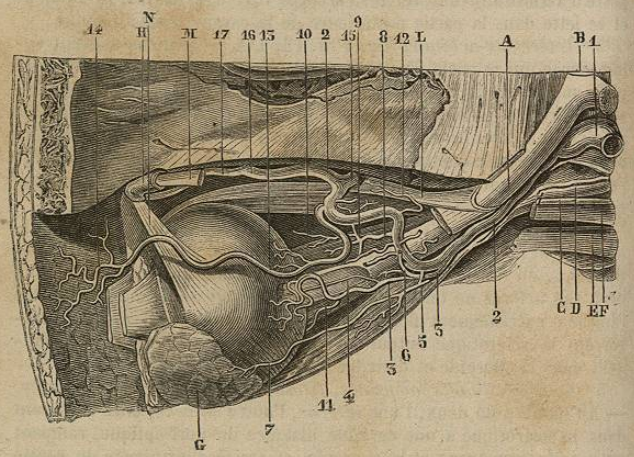

FIG. 120. — Artère ophthalmique.

Nerf optique. — B. Chiasma des nerfs optiques. — C. Nerf pathétique. — D. Moteur oculaire commun. — E. Nerf maxillaire supérieur. — F. Branche ophthalmique de Willis. — G. Glande lacrymale. — H. Poulie du muscle grand oblique. — L. M. N. Muscle grand oblique : — L. Son extrémité postérieure. — M. Son extrémité antérieure. — N. Sa portion réfléchie. — 1. Artère carotide interne. — 2,2,2. Artère ophthalmique. — 3,3. Artères ciliaires postérieures. — 4. Artère centrale de la rétine. — 5. Artère lacrymale. — 6. Rameaux musculaires de l'artère lacrymale. — 7. Rameau de la glande lacrymale. — 8. Artère musculaire inférieure. — 9. Rameau du droit supérieur et de l'élévateur de la paupière. — 10. Rameau du droit inférieur. — 11. Rameau du petit oblique. Ce rameau passe sous le nerf optique. — 12. Rameau du grand oblique. — 13. Artère sus-orbitaire. — 14. Sa terminaison. — 15. Artère ethmoïdale postérieure. — 16. Artère ethmoïdale antérieure. — 17. Branche terminale de l'artère ophthalmique.

10° *Artère ethmoïdale antérieure* (fig. 120. 16, et fig. 118. 12). — Son calibre est en raison inverse de celui de la précédente; elle pénètre dans le crâne par le canal orbitaire antérieur, s'y comporte comme l'ethmoïdale postérieure, et se termine comme cette dernière par un rameau nasal.

11° *Artère palpébrale supérieure.* — Elle naît, ainsi que l'inférieure, au niveau de la poulie du grand oblique, se porte d'abord de haut en bas ; puis, au niveau du point lacrymal supérieur, se dirige en dehors, décrit entre l'orbiculaire des paupières et le cartilage tarse une arcade à concavité inférieure, et se termine en s'anastomosant avec la branche zygomato-orbitaire, qui complète l'arcade en dehors. Elle fournit au muscle orbiculaire, à la peau, à la muqueuse, et aux glandes de Meibomius.

12° *Artère palpébrale inférieure.* — Elle se porte en bas et en dehors, forme une arcade semblable à la précédente, mais à concavité tournée en haut; elle se distribue, comme l'artère palpébrale supérieure, à la peau, à la muqueuse, aux glandes de Meibomius, au cartilage tarse et au muscle orbiculaire; elle fournit en outre un rameau qui pénètre dans le canal nasal et se distribue à la muqueuse de ce conduit.

Branches terminales de l'ophthalmique. — Parvenue à la partie antérieure de l'orbite (fig. 120. 17), à l'angle formé par la paroi supérieure et la paroi interne, l'artère ophthalmique se divise en deux branches, qui sont :

1° L'*artère nasale* (fig. 119. 18), branche très-volumineuse qui sort de l'orbite au-dessus du tendon de l'orbiculaire, s'anastomose avec l'artère faciale : cette anastomose augmente considérablement son volume. Elle fournit une petite branche qui se distribue à la muqueuse du sac lacrymal et se divise en deux branches : l'une l'*artère angulaire*, qui se continue avec la faciale dans le sillon qui sépare le nez de la joue; l'autre, l'*artère dorsale du nez*, qui longe le dos du nez et s'anastomose avec l'artère de l'aile du nez. Ces deux branches sont destinées aux muscles et à la peau du nez.

2° L'*artère frontale interne* (fig. 119. 17), branche peu volumineuse qui se porte de bas en haut, parallèlement à la sous-orbitaire avec laquelle elle s'anastomose, et qui, comme elle, se divise en rameaux superficiels et en rameaux profonds.

BRANCHES TERMINALES DE LA CAROTIDE INTERNE.

Au niveau de l'apophyse clinoïde antérieure, à l'extrémité de la scissure de Sylvius, l'artère carotide interne se divise en quatre branches, qui sont : les *artères cérébrale antérieure*, *cérébrale moyenne*, *communicante postérieure* et *choroïdienne*.

1° *Artère cérébrale antérieure.* — L'artère cérébrale antérieure

(fig. 121. 2) se porte immédiatement après son origine en dedans et en avant, et arrive à la scissure qui sépare les deux lobes antérieurs du cerveau ; là elle se trouve très-rapprochée de l'artère du côté opposé, avec laquelle elle communique par une branche très-courte et volumineuse : c'est la *communicante antérieure* (fig. 121. 3) ; de là les artères cérébrales antérieures se portent d'arrière en avant, se ré-

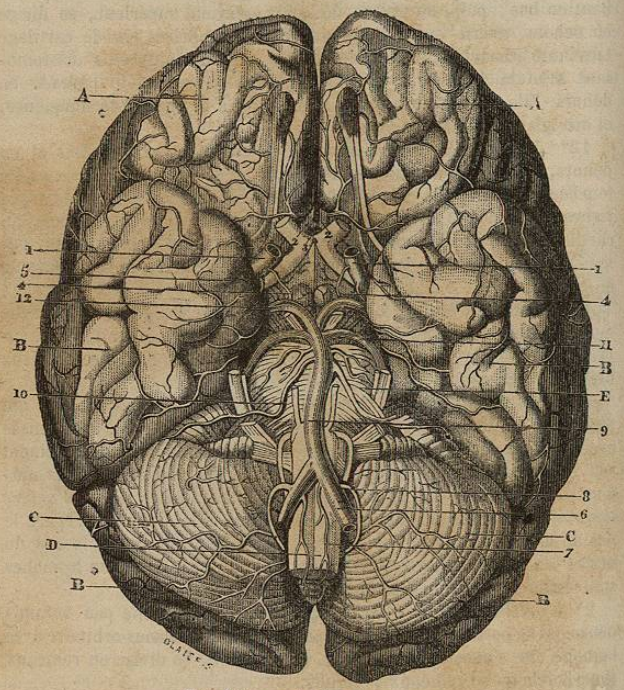

Fig. 121. — Artères du cerveau.

A, A. Lobes antérieurs du cerveau. — B, B, B, B. Lobes postérieurs du cerveau — C, C. Cervelet. — D. Bulbe rachidien. — E. Protubérance annulaire. — 1, 1. Artère carotide interne. — 2, 2. Artère cérébrale antérieure. — 3. Artère communicante antérieure. (L'artère cérébrale moyenne est cachée dans la scissure de Sylvius.) — 4, 4. Artère communicante postérieure. — 5. Artère choroïdienne. — 6. Artère vertébrale. — 7. Artère spinale antérieure. — 8. Artère cérébelleuse inférieure et postérieure. — 9. Tronc basilaire. — 10. Artère cérébelleuse inferieure et antérieure. — 11. Artère cérébelleuse supérieure. — 12. Artère cérébrale postérieure.

fléchissent sur le bord antérieur du corps calleux, et se dirigent d'avant en arrière jusqu'à l'extrémité postérieure de ce corps.

Elles fournissent : par leur concavité, des branches très-grêles qui se distribuent au corps calleux ; par leur convexité, des rameaux beaucoup plus volumineux qui se portent dans toutes les directions sur les hémisphères cérébraux, se logent entre les circonvolutions cérébrales et fournissent des rameaux capillaires qui pénètrent dans la substance cérébrale elle-même. Elles se terminent en s'anastomosant avec des branches qui viennent de la cérébrale moyenne et de la cérébrale postérieure.

2° *Artère cérébrale moyenne.* — Branche volumineuse qui se dirige en dehors et en arrière, gagne la scissure de Sylvius, fournit des rameaux assez volumineux qui se jettent dans le corps strié ; se divise en trois branches, lesquelles se portent, l'*antérieure* au lobe antérieur, la *moyenne* et la *postérieure* à la partie moyenne du lobe postérieur. Ces divers rameaux se distribuent dans le cerveau comme les branches qui viennent de la cérébrale antérieure, et s'anastomosent avec cette artère et la cérébrale postérieure.

3° *Artère communicante postérieure, ou communicante de Willis* (fig. 121. 4). — Branche de volume très-variable, qui naît de la partie postérieure de la carotide interne et fait communiquer cette artère avec la cérébrale postérieure fournie par l'artère vertébrale.

4° *Artère choroïdienne* (fig. 121. 5). — Petite branche qui naît en dehors de la communicante postérieure, se porte en arrière et en dehors le long de la bandelette optique, contourne le pédoncule cérébral, pénètre dans le ventricule latéral par la partie latérale de la grande fente cérébrale, fournit à la corne d'Ammon et se termine dans le plexus choroïde du ventricule latéral.

ARTÈRE SOUS-CLAVIÈRE.

Préparation. — Les troncs d'origine des deux sous-clavières sont préparés quand on a enlevé la partie supérieure du thorax pour étudier l'origine des carotides et la crosse de l'aorte ; sciez ensuite la clavicule au niveau de son quart externe, et renversez-la en dehors. Disséquez avec soin les scalènes.

Les *artères sous-clavières* (fig. 117. 22), tronc commun des artères destinées au membre supérieur, à la partie postérieure du cou et du cerveau, au cervelet et à la partie antérieure et latérale du thorax, etc., naissent, la droite du tronc brachio-céphalique, la gauche de la crosse de l'aorte, et se terminent au moment où l'artère, passant sous la clavicule, prend le nom d'*axillaire*. Il résulte de cette différence d'origine, que la sous-clavière gauche est plus longue que la sous-clavière droite de toute la longueur du tronc innominé, que leur direction n'est point la même : ainsi la sous-clavière droite se porte un peu en