Disons encore un mot sur les différentes méthodes opératoires et le choix que vous devez en faire. Sachez qu'il s'était à peine écoulé une trentaine d'années depuis les remarquables travaux de *Daviel*, qu'on en était déjà arrivé à disposer de dix-neuf méthodes d'opération, que mon prédécesseur d'un siècle, dans un semblable cours, *Pellier de Quengsy*, décrit en les embellissant de nombreuses planches. A ceux qui trouvent un attrait dans la recherche de découvertes et de méthodes de « l'auteur même » il faut conseiller de consulter tout d'abord ce livre, afin de les mettre en garde contre le danger de redécouvrir, par exemple, l'ouverture simultanée de la cornée et de la cristalloïde, que nombre d'opérateurs pratiquaient déjà (mais non à l'avantage de leurs malades) il y a plus d'un siècle. Ils cesseront de croire, en outre, que le kystitome soit d'invention récente, et ils pourront se convaincre que, si beaucoup des données subtiles de notre science moderne manquaient à nos ancêtres, une chose ne leur faisait certes pas défaut, c'est un parfait bon sens. Ceux qui, dans un siècle, feuilletteront par hasard les comptes rendus de nos sociétés savantes, en pourront-ils dire autant de nous lorsqu'ils trouveront, entre autres procédés, la description d'une nouvelle méthode d'opération de la cataracte, l'extraction par lambeau quadrangulaire, ou bien le conseil de transformer la cataracte sénile en cataracte traumatique, pour procéder ultérieurement à la réclinaison du noyau rebelle à la résorption?

DEUXIÈME LEÇON

EXTRACTION LINÉAIRE SIMPLE.

Historique. L'extraction par une section linéaire, ou pour mieux dire par la section d'un lambeau d'une hauteur insignifiante, remonte au commencement de ce siècle. Il est incontestable que ce sont les Anglais qui ont primitivement appliqué cette méthode d'extraction à un cristallin liquéfié, dont la sortie fut obtenue à travers une section droite de peu d'étendue. *Gibson*[1] est le premier qui fit passer par une pareille section un cristallin préalablement ramolli à l'aide d'une discision; il appliqua aussi plus tard cette méthode à des cataractes molles par leur nature même. *Travers*[2] fit à peu près à la même époque de pareilles extractions de cristallins peu consistants, qu'il avait tout d'abord luxés dans la chambre antérieure; puis il attaqua ensuite ce même genre de cataractes, sans y avoir primitivement touché avec une aiguille. Il réduisit même l'opération à un seul temps, en incisant à la fois, avec le couteau à cataracte, la cornée et la cristalloïde, et il fit déjà usage d'une curette pour débarrasser le champ pupillaire, non du noyau, car des cristallins durs ne furent pas opérés par lui avec cette méthode, mais de masses un peu plus résistantes. Il est vrai que *Pallucci*[3], déjà au milieu du siècle dernier, et *Fred. Jæger*, tout au début de ce siècle, pratiquèrent aussi des extractions par une section linéaire, mais il s'agissait alors de cataractes capsulaires (arides-siliqueuses), que *Jæger* père enlevait avec un crochet, ou de cataractes secondaires.

L'extraction linéaire, tout d'abord destinée à des cataractes molles et d'une consistance telle que leur sortie s'opère avec la plus grande facilité, n'a naturellement pas échappé aux abus. C'est ainsi que nous devons, en premier lieu, regarder la proposition de *Desmarres*, d'après laquelle il voulait, avec la curette de *Daviel*, broyer contre la surface postérieure de la cornée le noyau de cataractes consistantes qui mettait

[1] *Practical observations*, etc., London, 1811, et *New Engl. Journ. of medecine and surgery*, t. III, nos 1-4, 1819.

[2] *Further observation of the cataract. Medico-chirurg. Transactions*, t. V. London, p. 406, 1814.

[3] Histoire de l'opération de la cataracte faite à six soldats invalides, Paris, 1750.

obstacle à leur sortie. Comme de véritables abus de la méthode doivent aussi être envisagées les tentatives de combiner ce procédé avec une iridectomie, dans le but de pouvoir saisir le noyau d'une cataracte sénile, en introduisant derrière lui des cuillers plus ou moins volumineuses ; et *Waldau*, *Critchett* et *Bowman*, se sont vainement efforcés de faire adopter une semblable opération, essentiellement blessante. Nous devons encore noter parmi les modifications du même procédé, qu'on a inutilement essayé d'introduire, l'usage d'instruments aspirateurs, dont nous reparlerons encore tout à l'heure, ainsi que *Bowman*, *Teale*, etc., les ont employés.

La méthode d'extraction linéaire de *Gibson* et *Travers* ne doit trouver son emploi que dans le cas de cristallins absolument mous ; si elle est susceptible d'une modification, celle-ci doit consister dans une application plus large, en rendant, par une discision préalable et comme d'ailleurs ces opérateurs l'avaient déjà fait, des cristallins peu consistants encore plus aptes à sortir par une étroite section. Mais il faut s'abstenir dès qu'on a affaire à une cataracte munie d'un noyau, que la dilacération préalable de la capsule ne réussirait pas à ramollir, et qui, pour être extraite à travers une aussi étroite section, nécessiterait l'introduction d'instruments à traction. Nous pouvons ici faire observer que tout instrument de ce genre, dont on propose un emploi généralisé, est à rejeter ; et il est possible de prédire que toute méthode qui implique pour l'enlèvement du cristallin l'usage de pareils instruments peut, ainsi que l'histoire de notre spécialité nous l'enseigne, être regardée déjà comme mort-née.

Il est vrai que dans le procédé qui suivit ceux de *Waldau*, *Critchett*, *Bowman*, c'est-à-dire l'extraction linéaire combinée de *de Graefe*, on se servait aussi au début d'un crochet pour l'extraction ; mais il est certain que, si *de Graefe* n'avait pas donné à la section une étendue et un emplacement tels que la simple pression eût suffi à chasser le cristallin, sa méthode serait aussi rapidement tombée que celle de ses prédécesseurs, qui réclamait pour son exécution des instruments à traction.

Extraction linéaire simple.

Pour procéder à l'extraction linéaire simple, on se sert d'un petit écarteur à ressort qui s'applique contre le dos du nez. Nous l'employons d'ailleurs pour toutes les extractions attendu qu'il nous paraît beaucoup plus commode que le grands écarteurs qui se replient sur la tempe et encombrent davantage. Ce petit écarteur (voy. fig. 1) offre encore l'avantage de pouvoir, pendant toute la durée de l'opération, être soulevé par l'aide, sans gêner en rien l'opérateur, de façon à s'opposer ainsi à toute pression des paupières sur le globe oculaire. Les autres instruments nécessaires sont : une pince à fixation, qui peut être utilement munie d'un revêtement de petites plaques en caoutchouc, l'emploi de la fixation étant ici de très-courte durée ; un large couteau lancéolaire droit ; un kystitome portant à l'extrémité de son manche une curette de *Daviel*, ou une spatule de caoutchouc.

Fig. 1.

On écarte les paupières, et, sans trop forcer cet écartement, on saisit près du bord interne de la cornée, au voisinage du diamètre horizontal, un pli de la conjonctive, de manière à bien fixer l'œil. Avec le couteau lancéolaire, on pénètre dans la chambre antérieure perpendiculairement au milieu du rayon externe, c'est-à-dire à égale distance du centre de la cornée et de l'extrémité externe du diamètre horizontal. Dès qu'on a traversé, avec la pointe de l'instrument, la cornée, on fait glisser parallèlement à l'iris le couteau dans la chambre antérieure, jusqu'à ce que sa pointe atteigne la limite interne du diamètre horizontal de la cornée transparente (voy. fig. 2). Arrivé là, on relève la

pointe de la lance vers la surface postérieure de la cornée, et l'on retire bien doucement le couteau, sans avoir besoin d'aucune autre inclinaison pour agrandir la section, qui se trouve suffisamment étendue, si la largeur de la lance a été bien choisie (8 à 10 millimètres). On peut, en retirant avec précaution le couteau, éviter tout prolapsus de l'iris dans la plaie, cette membrane ne se trouvant entraînée à travers la section que par une sortie trop précipitée de l'humeur aqueuse, ou par une pression exagérée faite par le malade.

Il est utile, pour ne pas entrer trop en collision avec l'iris

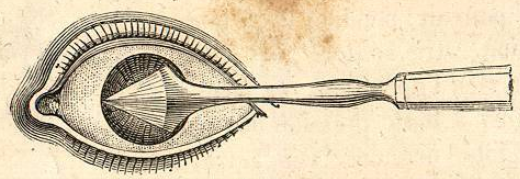

Fig. 2.

pendant l'introduction du kystitome, et afin de ne pas voir des masses cristalliniennes s'empocher dans le prolapsus iridien, de placer, ainsi que l'a indiqué du reste également *de Arlt*, la section de manière qu'elle partage le rayon externe, en évitant de la faire tomber, comme l'enseignaient *de Graefe* et, après lui, ses élèves, à 2 millimètres du bord cornéen. Comme il est formellement indiqué de n'employer cette méthode que pour les cataractes molles (ou presque fluides), il n'y a aucune nécessité à augmenter les chances d'un prolapsus, pendant et après l'opération, en reculant la section aussi près du bord cornéen. En outre, si l'on a soin de ne pas perdre d'humeur aqueuse pendant la manœuvre nécessaire pour mettre le couteau dans un plan parallèle à l'iris, on obtient, en poussant la pointe jusque vers le bord transparent de la cornée, une section, variant, il est vrai, suivant le diamètre de la cornée, mais qui atteint toujours une étendue minima de 8 millimètres pour l'ou-

verture externe, ce qui implique une plaie interne de 6 millimètres, amplement suffisante pour laisser échapper un cristallin liquide.

J'insiste pour que l'introduction soit faite jusqu'à ce que la pointe de la lance arrive à l'extrémité opposée de la cornée, de manière que la section ait lieu d'un seul trait, et qu'on ne se trouve pas dans l'obligation de l'agrandir au moment du retrait du couteau ; autrement il en résulterait une certaine inégalité de la plaie, outre que la pression qu'on doit forcément exercer avec l'instrument pour agrandir la section faciliterait, en même temps qu'un brusque écoulement de l'humeur aqueuse, le prolapsus de l'iris. On est, bien entendu, forcé de procéder nécessairement à un pareil agrandissement, lorsque la sortie prématurée de l'humeur aqueuse n'a pas permis à la pointe de la lance d'arriver jusqu'au bord opposé de la cornée; mais, en ayant eu soin de pénétrer tout d'abord perpendiculairement à la surface cornéenne, et de placer ensuite le plan de l'instrument parallèlement à l'iris, la section interne acquiert une suffisante étendue pour n'avoir besoin d'aucun mouvement d'inclinaison du couteau destiné à égaliser les sections externe et interne.

L'ouverture de la capsule est pratiquée en dirigeant le dos du kystitome, couché à plat, vers la lèvre inférieure de la section, s'il s'agit de l'œil gauche, l'opérateur se trouvant placé au devant du malade; vers la lèvre supérieure, si l'on a dû se placer, pour l'œil droit, derrière le malade. Le kystitome étant arrivé près du bord interne de la pupille, on lui imprime un quart de rotation, et on lui fait parcourir toute l'étendue de la pupille. Le bord pupillaire externe ayant été ainsi atteint, on remet le kystitome à plat, et on le retire, le dos de l'instrument regardant l'une des encoignures de la plaie (la supérieure pour l'œil gauche, l'inférieure pour l'œil droit).

Une fois cette ouverture capsulaire pratiquée, et qui se

révèle, lorsque l'opération a été faite sur un sujet approprié, par l'issue d'une assez grande quantité de masses cristalliniennes, nous avons l'habitude de déposer la pince à fixation et de retirer l'écarteur. Il suffit, pour faire échapper le restant du cristallin et des masses corticales, de relever la paupière supérieure de manière à pouvoir, avec le même doigt employé à cet effet, exercer simultanément une douce pression sur la partie interne du globe oculaire, pendant qu'on fait entrebâiller la plaie en déprimant légèrement, avec la curette ou la spatule, la lèvre externe de la section. Avec un peu d'exercice, on arrive aisément à se passer de toute assistance, en écartant en même temps les paupières supérieure ou inférieure au moment où l'on presse doucement sur le globe oculaire. Si toutes les masses cristalliniennes ne se sont pas échappées, on les ramasse dans le champ pupillaire par un massage pratiqué délicatement sur le globe oculaire à travers la paupière supérieure, et l'on attend quelques instants, afin que l'accumulation de l'humeur aqueuse facilite leur dégagement de la capsule et leur sortie, lors d'un nouvel entrebâillement de la section.

L'évacuation, au moyen d'une curette introduite à diverses reprises, ne pourrait être réclamée que dans le cas où une erreur de diagnostic aurait été commise relativement à la consistance de la cataracte, qui, tout en ne présentant pas de noyau, aurait, par la déperdition d'eau, subi un épaississement de ces masses cristalliniennes. En pareille circonstance, il est préférable, lorsqu'il s'agit d'enfants et de sujets peu dociles, de ne pas insister sur l'évacuation par introductions réitérées de la curette, mais d'abandonner une plus ou moins grande portion de la cataracte dans l'œil, et d'avoir recours après trois à quatre semaines à une discision, si la résorption ne marche pas assez rapidement. Lorsque le diagnostic a bien exactement été établi, il faut même n'avoir besoin, outre le couteau lancéolaire et la pince, d'aucun autre instrument qu'un kystitome portant à

l'extrémité de son manche ma spatule en caoutchouc (voy. fig. 3).

L'âge des sujets chez lesquels on est autorisé à pratiquer ce mode d'opération (qui ne peut guère être appliqué après

Fig. 3.

vingt-cinq ans) n'exposera pas l'opérateur à faire une erreur telle qu'il puisse rencontrer un véritable noyau, incapable de franchir la plaie linéaire sans un instrument de traction, et après agrandissement préalable de la plaie. Pareille méprise serait fort regrettable, vu que l'emplacement de la section, même après que celle-ci a acquis un degré d'entrebâillement suffisant pour n'être pas trop froissée par la curette, rend très-difficile la saisie du noyau : aussi ne devons-nous pas procéder à une pareille manœuvre sans avoir au préalable, en faisant une iridectomie très-incomplète, excisé le pourtour de l'iris, qui pourrait apporter une gêne aux mouvements de l'instrument à traction.

Si, ayant procédé à l'opération sur un jeune sujet, mais sans avoir suffisamment étudié la consistance de la cataracte, on se trouvait en présence d'une cataracte en quelque sorte membraneuse (aride-siliqueuse), dont aucune parcelle ne peut plus s'échapper de la plaie, on devrait essayer, soit au moyen de pinces à griffes inférieures, soit mieux encore à l'aide d'un petit crochet, de saisir la cataracte et de l'extraire. Mais, dans ce cas aussi, il ne faudrait pas violenter l'œil, et, si l'on s'apercevait que le détachement de cette cataracte de la zonule dût rencontrer une résistance par trop considérable, il serait préférable de remettre l'opération, et, après cicatrisation de la plaie (quatre à six semaines), de procéder à une dilacération avec deux aiguilles.

Qu'on n'oublie pas que, si l'on n'a pas fait subir à un œil

d'autre traumatisme que cette simple incision cornéenne, la cicatrisation s'opère avec la plus grande facilité, sans laisser de cicatrice visible à l'œil nu, en sorte qu'il vaut beaucoup mieux ne pas brusquer les choses, en exposant de jeunes sujets à des accidents dont ils porteraient les traces pendant de longues années.

Avant d'aborder les *indications* de l'extraction simple, les *modifications* qu'elle a subies, nous avons à nous occuper des *accidents* qui peuvent se montrer au cours de l'opération.

Accidents. Nous venons d'indiquer comment on peut abandonner dans l'œil une certaine quantité de masses cristalliniennes ; elles présentent d'autant moins d'inconvénients que le sujet est plus jeune, et qu'on a pris plus de précautions, par l'introduction de la spatule, pour s'assurer qu'aucune de ces masses ne se trouve interposée dans les lèvres de la plaie. Cette même introduction de la spatule serait aussi réclamée, si l'iris venait à se trouver engagé dans la plaie. La tendance au prolapsus de l'iris est de beaucoup amoindrie, lorsque, se gardant de suivre la routine en recourant à plusieurs instillations d'atropine, on a procedé à l'extraction sans faire subir aucune préparation à l'œil. Qu'on ait instillé ou non un mydriatique, la pupille se contracte violemment dès que l'humeur aqueuse s'est écoulée, et l'on n'a qu'à attendre quelques instants, afin qu'une nouvelle quantité d'humeur aqueuse s'accumule, pour se trouver en présence de conditions favorables à la manœuvre du kystitome. Aussitôt que, dans un cas véritablement approprié à ce genre d'opération, la capsule a été incisée, les masses déliquescentes du cristallin se projettent en dehors en dilatant fortement la pupille.

Prolapsus du corps vitré. Un second accident consiste dans le prolapsus du corps vitré. On peut voir, s'il s'agit d'une cataracte déliquescente, cette complication se produire au moment de l'ouverture de la capsule, lorsqu'on n'a pas, dès que la capsule s'est

brusquement rompue au contact du kystitome, eu le soin de mettre celui-ci à plat, afin que la capsule postérieure ne vienne pas se jeter sur la pointe de l'instrument. Il est possible, en pareil cas, que le corps vitré, se répandant dans la chambre antérieure, refoule les masses cristalliniennes sous l'iris, et que le résultat immédiat, quoique brillant, se trouve, au moins pour quelques jours, annulé, les masses cristalliniennes, après fermeture de la plaie, ayant repris leur place dans le champ pupillaire.

Nous n'avons guère à parler de la possibilité d'une issue du corps vitré, survenant sur un sujet peu docile (un enfant mal endormi), chez lequel on aurait imprudemment introduit la curette dans la chambre antérieure, attendu que nous avons déjà insisté sur ce fait que, dans de bonnes conditions, l'emploi de toute curette pour une pareille opération est inutile. Outre que la sortie du corps vitré peut faciliter un prolapsus de l'iris, elle a toujours le très-grand désavantage d'accentuer la cicatrice qui persiste après l'opération (et l'on peut en dire de même de l'interposition de masses cristalliniennes ou de fragments de capsule qui n'auraient pas été réduits). Ajoutons que l'iris repoussé par le corps vitré contre la plaie contracte souvent des adhérences en ce point avec la surface postérieure de la cornée, et qu'il en résulte une synéchie antérieure avec tous ses inconvénients, qui ne se révèlent souvent qu'après des années, et cela en dépit de tous les efforts que l'on a pu faire avec les myotiques pour obtenir un dégagement de l'iris.

Les *indications* de l'extraction linéaire simple résultent de l'existence d'une cataracte absolument molle, ainsi qu'on la rencontre congénitalement, ou qu'on la voit se développer chez de très-jeunes sujets, ou enfin comme on l'observe, dans certaines familles prédisposées à la cataracte, à l'âge de la puberté (à l'occasion des premières grossesses chez les jeunes femmes). Ce mode d'extraction ne peut guère être exécuté lorsque les sujets ont dépassé vingt-cinq ans, Indications.

pourtant on peut encore rencontrer tardivement des cataractes absolument molles, lorsque le début de l'opacité remonte à l'enfance. Ainsi, il y a peu de temps, j'ai pratiqué ce genre d'extraction chez une demoiselle de vingt-neuf ans ; dans ce cas, le liquide du cristallin s'échappa instantanément et en totalité, au moment où le kystitome toucha la capsule, de façon à laisser une pupille absolument noire. En résumé, on peut dire que la trentaine représente en quelque sorte la limite d'âge pour une pareille opération, et que celle-ci ne trouve un véritable terrain d'application que chez des sujets qui n'ont pas atteint ou qui ont à peine dépassé la vingtaine.

Il est regrettable que cette opération si brillante, et qui se fait en outre remarquer par la facilité de son exécution et le peu de dangers auxquels elle expose, ne puisse trouver un emploi plus étendu : aussi peut-on se demander s'il ne serait pas possible de revenir à ce qu'avaient déjà tenté *Gibson* et *Travers*, c'est-à-dire de préparer certains yeux de façon à les rendre aptes à pareille opération. Actuellement que les pansements antiseptiques ont éliminé en grande partie les dangers des piqûres de la cornée, et que l'on a reconnu que de très-larges dilacérations de la cristalloïde peuvent-être faites impunément, si l'on a pris soin de ne pas ébranler les attaches du cristallin (en produisant des sub-luxations), on peut évidemment appliquer cette méthode aux cataractes traumatiques de très-jeunes sujets, et aux cataractes zonulaires des enfants, en ayant soin de faire précéder l'extraction d'une large discision exécutée deux à trois semaines auparavant. Mais remarquons bien que, si l'extraction linéaire simple peut rationnellement gagner du terrain, ce ne peut être que par un plus ample emploi, chez de jeunes sujets, tandis que, plus on a de présomptions pour admettre qu'il s'est formé un noyau, c'est-à-dire lorsque le malade se rapproche de la trentaine, plus aussi il y a de raisons pour que cette extraction simple cède le pas à une extraction combinée.

Une restriction à l'emploi de l'extraction simple, en ce qui concerne l'âge, était encore apportée dans les cas où il s'agissait de très-petits enfants : là on craignait qu'au sortir de l'anesthésie les efforts violents qu'ils feraient en criant ne fussent une cause prédisposante pour les enclavements iridiens. Notons que l'usage de myotiques peut, dans ces circonstances, écarter sensiblement le danger, au point de nous permettre actuellement de recourir à ces extractions à un âge très-peu avancé.

Les *modifications* qu'a subies, dans ces derniers temps, l'opération, et sur lesquelles j'insisterai à chaque procédé opératoire dont je vous entretiendrai, afin que vous saisissiez bien, messieurs, dans quel sens tend à progresser la chirurgie oculaire, sont les suivantes : Modifications

1° Le changement d'emplacement de la section qui ne doit plus être située aussi périphériquement qu'on le conseillait autrefois. Si, pour l'extraction linéaire combinée, la tendance à vouloir transporter davantage les sections dans le terrain de la cornée peut à juste titre être critiquée, à cause des désavantages qui en résultent pour le mécanisme de la sortie du cristallin, ces considérations tombent absolument lorsqu'il s'agit d'évacuer des masses complétement molles, et rien ne s'oppose ici à ce que l'on bénéficie du reculement de la section en dedans, qui rend bien moins faciles le prolapsus et les enclavements de l'iris.

2° L'achèvement de la section d'un seul trait doit aussi être regardé comme un perfectionnement, favorisant surtout une cicatrisation très-régulière (sans produire d'astigmatisme).

3° Une autre modification, que nous avons fait subir à cette opération, c'est que, non-seulement nous ne nous servons pas d'instillation préparatoire d'atropine (à moins qu'une discision préalable n'ait été pratiquée), mais encore que nous faisons suivre l'évacuation du cristallin liquéfié d'une instillation d'ésérine, qu'on remplacerait le lende-