douter la chute de l'épée de Damoclès. Pour le quatrième l'opération est capable de détruire l'œil. Dans certaines formes de glaucome secondaire, par exemple à la suite de luxation et de choroïdite séreuse, ainsi que dans le glaucome hémorrhagique, et enfin dans le glaucome absolu, les adhérents conditionnels à la sclérotomie préféreraient aussi probablement celle-ci à l'iridectomie. Mais, en outre, les adeptes les plus absolus de la sclérotomie ne penseront pas que dans des cas exceptionnels, comme le glaucome aigu peut en donner l'exemple, la chambre antérieure étant excessivement étroite, l'exécution de la sclérotomie puisse être rendue presque impossible, et que, pour sauver le principe, il faille exposer l'œil à un danger. Non-seulement la sclérotomie est exécutable dans un pareil cas de glaucome aigu ; mais encore elle jouit aussi d'une parfaite efficacité, ainsi que le prouve l'observation fournie par la première catégorie de cas. »

On voit donc que nos opinions ne diffèrent guère de celles de notre confrère de Vienne. Ce qui, à notre avis, aidera beaucoup la sclérotomie à se répandre, sera la combinaison de cette opération avec des cures prolongées d'ésérine ou de pilocarpine adjointes à l'usage de la quinine.

QUINZIÈME LEÇON

SCLÉROTOMIE (SUITE). OPÉRATION DU DÉCOLLEMENT RÉTINIEN. DRAINAGE. NÉVROTOMIES

Opération du décollement rétinien. Historique.

Appropriée à *l'opération du décollement de la rétine*, la sclérotomie peut trouver une application des plus rationnelles, si on la combine à la fois avec l'emploi du bandeau compressif, le décubitus dorsal et un traitement mercuriel proportionné aux forces du malade.

C'est *Sichel* père[1] qui, le premier, recommanda la sclérotomie contre le décollement de la rétine; mais il se proposait ainsi d'agir à l'instar de ce que, déjà trente ans auparavant, *Mackenzie* avait conseillé, c'est-à-dire à l'aide d'un couteau lancéolaire, de faire échapper le liquide sous-rétinien, sur des yeux que l'on savait être atteints de décollement, et qui devenaient le siège de symptômes glaucomateux. Cette opération, conseillée par *Sichel*, ne visait pas autre chose que de rendre à des yeux perdus leur allure antérieure, sans avoir pour cela la prétention d'enrayer le mal; il n'appliquait même pas ici le raisonnement très juste qu'avait tenu *Mackenzie*, lorsqu'il voulait par sa sclérotomie détendre les membranes de l'œil trop distendues et obtenir ainsi une guérison.

Ces opérations, comme je l'ai entendu exposer en 1859 par *Sichel* lui-même, n'étaient nullement exécutées dans le but de rendre la vision (ainsi que le prétend M. *Hirschberg*[2]); mais elles furent très peu de temps après recommandées par *Kittel*[3] et de *Arlt* pour des cas récents, où l'on cherchait surtout à obtenir une restitution ou une amélioration de la vue perdue. Pendant une certaine période, elles furent délaissées pour la dilacération rétinienne; mais on les a depuis reprises, et actuellement elles constituent la méthode la plus répandue qui est mise en usage pour traiter chirurgicalement le soulèvement de la rétine.

L'observation qu'on avait faite que les cas de décollement qui offraient le plus de tendance à rester longtemps stationnaires, et qui se montraient même susceptibles parfois de rétrograder partiellement, étaient ceux dans lesquels une déchirure de la rétine s'était produite, de manière à laisser communiquer le liquide sous-rétinien avec celui placé au-dessus de la membrane détachée, engagea *Bowman* et *de*

1. *Clinique Europ.*, n° 29, 1860.
2. *Archiv für Augenheilkunde*, t. VIII, 1, p. 58.
3. *Wiener med. Zeitschrift*, n° 22, 1860.

Graefe à procéder à cette dilacération, soit au moyen de deux aiguilles suivant *Bowman*, soit avec une simple aiguille falciforme comme *de Graefe* l'a conseillé.

Bien que nous soyons encore actuellement bien peu fixés sur les données étiologiques qui, dans chaque cas particulier, ont été l'origine de ce déplacement de la rétine si préjudiciable pour la vue, il est cependant déjà acquis qu'il faut absolument éviter de toucher aux parties sus-jacentes à la rétine, afin de ne pas encore désorganiser le corps vitré, dont l'altération morbide joue un rôle des plus importants dans l'étiologie du décollement.

Tout en admettant la justesse de cette observation, que ce sont principalement les décollements ayant été le siège d'une déchirure au moment où la rétine s'est détachée de la choroïde, qui permettent le mieux aux éléments rétiniens d'être conservés, et montrent le moins de tendance à progresser, on devait aussi reconnaître, en considérant la persistance de pareils soulèvements, que dans le simple établissement d'une telle déchirure ne devait pas être cherché le point essentiel de l'opération.

M. *Secondi*[1] a eu l'idée de combiner ce déchirement avec l'évacuation à travers la sclérotique du liquide sous-rétinien, ce que nous avions du reste cherché déjà à obtenir, il y a dix ans, en enfonçant dans la sclérotique un étroit couteau de *de Graefe* que l'on faisait pénétrer à une suffisante profondeur pour traverser la rétine, de manière qu'en inclinant le couteau sur son axe, on incisait cette membrane et on laissait échapper le liquide sous-rétinien. Incontestablement ces combinaisons multiplient le traumatisme; et ce qui rend surtout leur application difficile, c'est qu'on opère sans contrôle direct sur le point qu'on doit attaquer dans la partie décollée : on reste à la fois dans l'incertitude pour savoir si l'on a réussi à établir une dilacération, et si

1. *Cura radicale del distacco retinico mediante la idrodictiotomia.* Genova, in-8°, p. 19, 1878.

l'on n'a pas dépassé, par une déchirure trop étendue, le but proposé.

Une tentative bien justifiée au point de vue étiologique du décollement, était de chercher à procurer au liquide sous-rétinien, au fur et à mesure de sa production, un écoulement au dehors à l'aide d'un drain placé dans la sclérotique et que l'œil pût supporter sans inconvénient. Ce sont ces trois procédés : la *dilacération*, la *simple ponction* et le *drainage* que nous avons à passer successivement en revue.

Aspiration.

Il me paraît inutile de parler de l'*aspiration* du liquide sous-rétinien, pour laquelle ne plaide aucun avantage, tandis qu'elle présente de graves inconvénients, à moins qu'on ne montre la même hardiesse opératoire que M. *Weber*, qui veut obvier aux fâcheux effets de l'aspiration, en restituant à l'œil la quantité de liquide qu'il en retire.

Ce que l'on pourrait tenter à cet égard serait d'employer une pompe à double effet, munie de deux canules, dont une aboutirait, une fois enfoncée dans l'œil, à la poche sous-rétinienne, tandis que l'autre plongerait dans la partie de l'œil située au-devant du décollement. Cette petite pompe serait destinée, lorsqu'on la mettrait en mouvement, à chasser au-devant de la rétine le liquide situé au-dessous d'elle. Le principal obstacle dans l'emploi d'un pareil instrument ne résiderait pas dans la difficulté de sa construction (pour éviter de chasser de l'air dans l'œil), mais bien dans l'absence de contrôle pour pouvoir juger de l'emplacement des extrémités des deux canules, de façon à être assuré de toujours soustraire et injecter le liquide aux endroits convenables.

La simple aspiration, connue du reste depuis assez longtemps, n'a aucune raison d'être : car combien de fois ne vous ai-je pas montré avec quelle facilité le liquide sous-rétinien, lorsqu'on pratique la ponction, s'insinue, uniquement par la pression intra-oculaire, sous la conjonctive qu'il soulève en un large bourrelet? Une pareille aspiration

exercée sur un liquide tellement fluide qu'il s'échappe, sous l'action de la pression intra-oculaire, à travers la plus étroite ouverture, ne présente donc que tous les inconvénients de ce mode d'opération, sans offrir le moindre avantage sur les simples ponctions au moyen d'étroits sclérotomes[1].

Voici ce que dit M. *de Arlt*[2] relativement à la tentative de M. *Weber* : « M. *Weber* m'a montré, en septembre 1873, un instrument pour la ponction de la rétine qu'il emploie depuis plusieurs années dans des cas appropriés. Cet instrument ressemble à une seringue de *Pravaz*, avec une canule extrêmement fine, à laquelle vient s'adosser à 4 ou 5 millimètres de distance une seconde canule, de manière à former ensemble vers l'extrémité une aiguille qui va en s'épaississant en arrière. La canule la plus courte qui doit aboutir dans l'espace sous-rétinien est destinée à amener le liquide au dehors; par la plus longue canule, on peut injecter du liquide dans le corps vitré, de façon à presser l'épanchement sous-rétinien vers l'extérieur. » Évidemment ces deux canules ne peuvent aboutir à un seul corps de pompe, ou au moins ne doivent à la fois rester perméables lorsqu'un unique corps de pompe fonctionne.

Dilacération. La dilacération de la rétine, telle que *de Graefe* l'a conseillée, se pratique de la manière suivante. Comme je n'exécute jamais moi-même ce genre d'opération, que je crois irrationnel, j'en emprunte la description à mon ancien maître *de Arlt*[1]. « Après s'être bien renseigné sur l'emplacement et l'étendue de la partie décollée, la pupille ayant été dilatée *ad maximum*, on enfonce, le globe de l'œil étant tout d'abord fixé, une fine aiguille à discision falciforme en un point situé un peu au-devant de l'extrémité dentée de la rétine, c'est-à-dire à 6 millimètres derrière le bord cornéen, et occupant le méridien qui correspond à peu près au milieu du décollement. L'aiguille pénètre verticalement comme pour l'abaissement, et on la pousse vers le centre du corps vitré, en allant au besoin encore plus profondément, afin d'être bien assuré qu'en soulevant ensuite le manche de l'instrument, on pourra arriver avec la pointe de l'aiguille jusqu'à la partie décollée de la rétine. Dès qu'on croit avoir atteint ce but (une inspection précise n'est pas toujours possible), on retire l'aiguille en la pressant doucement contre la rétine, à mesure qu'on la ramène vers son point de pénétration.

1. M. *A. Weber* a déjà eu l'idée, il y a de nombreuses années, d'aspirer le liquide sous-rétinien en même temps qu'il obviait aux inconvénients de l'aspiration, et qu'il facilitait par pression l'écoulement de la sérosité aspirée, par une injection de liquide dans le corps vitré. Il faut reconnaître que c'est imposer un sérieux traumatisme à un œil atteint déjà d'une grave désorganisation, et qu'on expose encore cet organe aux grands inconvénients d'un excès de pression. La seule chose qu'on puisse se permettre de tenter, c'est de faire usage de la collection sous-rétinienne, pour injecter dans le corps vitré ce même liquide fort albumineux, sans qu'il ait été mis en contact avec l'air, et à mesure qu'on le soustrait de l'œil.

2. *Graefe-Sœmisch*, t. III, p. 372.

« Dans cette manœuvre, on incise la rétine par un mouvement de pression et de section d'arrière en avant suivant la direction du méridien. *Graefe* se servait pour attaquer la rétine « d'avant en arrière » d'une aiguille à discision *ad hoc*, dont l'extrémité très ténue présentait deux tranchants parfaitement aiguisés. Cette aiguille peut être enfoncée jusqu'à un arrêt sphérique situé à 17 millimètres Pour la pénétration, on choisira de préférence un point placé dans la moitié extérieure du globe de l'œil, si toutefois l'emplacement du décollement ne s'y oppose pas, et on engagera l'instrument dans le méridien qui correspond à la partie décollée. On pénètre (suivant *Graefe*) à 9 à 11 millimètres derrière le bord cornéen, en dirigeant presque verticalement l'instrument dans l'espace occupé par le corps vitré jusqu'à une profondeur de 13 millimètres. On tourne alors un des tranchants vers la rétine, en exécutant tout d'abord un simple mouvement de

1. *Loc. cit.*, p. 371.

levier autour du point de pénétration, la pointe regardant le fond de l'œil; cette position de l'aiguille étant maintenue, on y adjoint un mouvement de retrait. »

« *Bowman*[1] fait usage pour le même but de deux aiguilles semblables à celles qui servent pour la discision. Il les enfonce en deux points différents sous le décollement, et, après qu'elles ont traversé le liquide sous-rétinien et la membrane détachée, il détermine une dilacération de la rétine par l'écartement des pointes de ces aiguilles, qui ont tout d'abord été réunies. » En retirant les aiguilles, il s'échappe une certaine quantité de liquide, tandis qu'en suivant le procédé d'après lequel *de Arlt* et *de Graefe* opèrent, il n'y a pas le moindre écoulement de liquide sous-rétinien.

J'ai pendant quelque temps fait des efforts pour combiner, au moyen d'une aiguille trocart, la dilacération et l'écoulement du liquide sous-rétinien, en ne pénétrant avec cet instrument au-dessus de la partie décollée pour procéder au déchirement qu'après qu'une grande partie de l'épanchement s'était écoulée, et seulement au moment du retrait du trocart. A part que le meilleur de ces instruments ne pénètre encore que fort difficilement à travers l'enveloppe résistante constituée par la sclérotique (et il doit aussi forcément en être de même pour la double canule de *Weber*), il faut reconnaître que cette méthode, aussi bien que toutes celles qui ont pour effet d'agir plus ou moins brutalement sur la rétine et le corps vitré, est à abandonner.

Ponction.

La *simple ponction* à travers la sclérotique a été pendant longtemps pratiquée à cette clinique, au moyen d'un couteau de *de Graefe* très effilé qu'on faisait pénétrer jusqu'au delà de la rétine décollée, c'est-à-dire à une profondeur telle que, d'après l'examen que l'on avait préablement fait pour reconnaître l'élévation de la partie décollée, l'on pouvait présumer que la pointe avait franchi le décollement. Par

1. *Ophthalm. Hosp.*, Rep. IV, 1864, et *Ann. d'ocul.*, t. LII, p. 222.

une inclinaison du manche du couteau, je tâchais d'agrandir encore la ponction rétinienne avant de retirer l'instrument, auquel on avait préalablement fait exécuter un quart de rotation, afin de faciliter l'écoulement du liquide épanché sous la membrane nerveuse. Déjà, avant que *M. Alf. Graefe* en eût fait la proposition, je m'étais aussi contenté de la simple ponction sclérale, en n'enfonçant pas le couteau au delà de la partie décollée.

Ponction du décollement avec le sclérotome.

Actuellement nous avons encore remplacé le couteau de *de Graefe*, qui ne saurait exécuter un mouvement de rotation sans léser la sclérotique, par un sclérotome court et très étroit, d'une largeur de 1 à 1,5 millimètre. L'instrument ayant pénétré à une profondeur de 5 à 6 millimètres dans l'œil, on lui fait subir la même rotation d'un quart de tour. Celle-ci n'est pas toujours suivie, en opérant avec des instruments aussi étroits, d'un soulèvement progressif de la conjonctive par le liquide sous-rétinien, mais il est arrivé que la poche conjonctivale n'apparaisse que lorsqu'on fait subir un faible mouvement de retrait au sclérotome. Toutefois on peut s'assurer de l'évacuation de ce liquide pendant que l'instrument est encore dans l'œil, si on se sert d'un sclérotome en forme de broad needle s'élargissant un peu vers le tranchant (voy. fig. 35).

Fig. 35.

Le point le plus important dans cette opération est de bien choisir l'endroit de la ponction. Tout d'abord il est préférable d'attendre, si le décollement est récent, que le liquide ait fusé dans les parties déclives ; il sera aussi nécessaire, autant que possible (pour obtenir l'accolement de la rétine dans les parties voisines du pôle postérieur), de faire la ponction dans un point compris entre les droits externe et inférieur et situé dans le proche voisinage de l'équateur de l'œil.

Ainsi après avoir couché le malade et placé un petit écar-

teur externe, on l'engage à regarder autant que possible en haut. On saisit alors avec la pince à fixation la conjonctive et le tissu sous-conjonctival, près du bord inférieur de la cornée, et on attire le globe oculaire en haut et en dedans, en accusant ce mouvement le plus que l'on peut. Lorsqu'on a attendu un moment pour que la pression exercée par le malade, et qui a pour effet de faire bomber le cul-de-sac, ait cessé, on choisit le point de ponction dans un endroit où l'on ne voit pas de vaisseaux conjonctivaux et épiscléraux. Le sclérotome étant dirigé dans le sens du méridien, on fait pénétrer cet instrument dans l'œil à une profondeur de 5 à 6 millimètres. Après avoir imprimé un quart de rotation au sclérotome, on laisse écouler avec la plus grande lenteur le liquide sous la conjonctive, et lorsqu'on présume que le bourrelet conjonctival correspond à peu près par son volume à la quantité de liquide dont on a constaté l'épanchement sous la rétine, on retire progressivement le sclérotome.

Ayant rapidement instillé une goutte d'ésérine, on applique le bandeau compressif, que le malade, qui restera couché pendant 8 à 10 jours, devra porter sans interruption en y joignant l'emploi des frictions mercurielles[1] et des instillations journalières d'ésérine, si l'iris ne montre aucune irritabilité.

Je vous présente le malade ponctionné au commencement d'octobre 1877, et dont il a déjà été question dans les précédentes leçons[2]. Vous pouvez vous convaincre que la réapplication de la rétine s'est maintenue, et que l'acuité visuelle $S = \frac{1}{2}$ dont il jouit, permet à ce monsieur de se livrer à ses occupations de prote. La comparaison avec l'autre œil, auquel on n'a pas touché, est frappante; vous voyez que de ce côté il existe un aspect glaucomateux des plus accusés,

1. Voy. *Thérap. ocul.*, p. 578.
2. *Ibidem*, p. 579.

qui s'est développé à la suite de la formation d'une cataracte avec synéchie postérieure totale.

Ces ponctions, dans lesquelles on renonce à toucher à la rétine même, et où, par conséquent, on ne s'expose pas à accroître le décollement en soulevant la rétine avec la pointe du couteau qui doit la traverser, me paraissent le plus souvent inoffensives. Elles donnent un résultat d'autant meilleur qu'on les pratique à une époque plus rapprochée de l'apparition du décollement; mais j'ai vu aussi qu'elles avaient encore le pouvoir d'arrêter les progrès de décollements anciens, qui étaient alors susceptibles de rester de nouveau pendant plusieurs années stationnaires.

Rien ne s'oppose à ce que l'on répète pareilles ponctions qui sont d'ailleurs très peu douloureuses, surtout lorsqu'on peut les exécuter avec un aide exercé sans faire usage d'écarteur. Il est aussi possible, comme je l'ai encore pratiqué de faire avec un sclérotome coudé ou courbé une double sclérotomie (avec ponction et contre-ponction). J'ai trop rarement opéré de cette manière pour pouvoir dire actuellement si cette façon de procéder présente quelque avantage sur la simple ponction.

Le *drainage*, que j'ai voulu substituer à la sclérotomie, m'a aussi donné de très bons résultats, du moins momentanément; malheureusement l'amélioration ne s'est pas suffisamment maintenue. Les malades ainsi opérés réclamant d'ailleurs une surveillance toute particulière, afin de se tenir prêt à enlever le drain dès que l'on observe la moindre irritation de l'œil, je suis revenu pour le moment à la sclérotomie, réservant seulement le drainage pour le traitement de l'hydrophthalmie, lorsque l'on ne veut pas faire l'énucléation, et que l'on craint qu'une ablation partielle ne soit suivie de fortes hémorrhagies. Drainage.

Voici comment on procède pour le décollement de la rétine à l'opération du drainage avec les fils d'or; mais d'abord nous indiquerons les instruments nécessaires; ce sont :

1° Une aiguille courbe, creuse (fig. 36), longue de 3 centimètres, analogue à une canule recourbée de la seringue de Pravaz ;

Fig. 36.

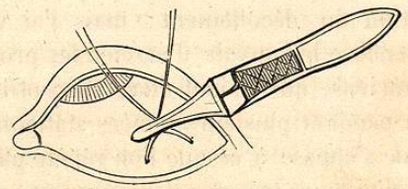

Fig. 37.

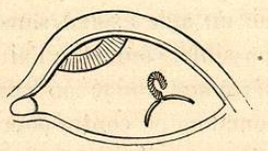

Fig. 38.

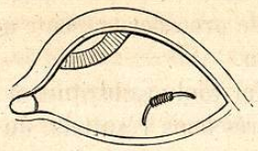

Fig. 39.

2° Un fil d'or vierge, replié sur lui-même par le milieu, destiné à être introduit du côté de ses extrémités dans l'aiguille, jusque près de sa pointe ; ce fil ainsi doublé doit mesurer 6 centimètres ;

3° Un porte-aiguille sans ressort, présentant entre ses mors une rainure destinée à fixer solidement l'aiguille ;

4° Une petite pince à branches entre-croisées (serre-fils) (voy. fig. 37) ;

5° Une pince à torsion à larges branches.

Premier temps. — Application du fil. — L'écarteur mis

en place et l'œil dirigé aussi fortement que possible en haut (car c'est généralement à la partie la plus déclive que le drain est placé), on saisit, tout près de la cornée, en bas et en dehors, les tissus conjonctival et sous-conjonctival, à l'aide d'une pince à fixation, afin de forcer l'œil à se porter encore davantage en haut, et de le maintenir dans cette position. On introduit alors l'aiguille entre les muscles droit inférieur et droit externe, aussi près que possible de l'équateur, en prenant sur l'aiguille environ 1 centimètre de sclérotique. La pointe de l'aiguille étant venue ressortir à travers la conjonctive, que l'on a parfois un peu de peine à percer, parce qu'elle se laisse aisément décoller et soulever par l'aiguille, on dépose la pince à fixation, et l'œil se trouve ainsi très solidement fixé par l'aiguille même. On saisit alors sans précipitation la pointe de l'aiguille, soit avec les doigts, soit avec le porte-aiguille, et, en même temps qu'on attire l'aiguille au dehors, on maintient immobile l'extrémité du double fil d'or ; celui-ci demeure ainsi seul dans l'œil, de manière à faire une saillie sensiblement égale à partir des points de ponction et de contre-ponction.

Deuxième temps. — Entre-croisement du fil. — On saisit ensuite avec précaution les extrémités du fil, pour éviter toute traction fâcheuse, et on les entre-croise au-devant du pont sclérotical traversé par le fil, de manière à former une anse immédiatement appliquée sur le globe oculaire, mais ne tiraillant pas trop le pont de sclérotique. Cet entre-croisement une fois opéré (sur la fig. 37 l'écart des fils au-dessus du globe est exagéré), on applique latéralement, sur le point d'entre-croisement des fils, c'est-à-dire suivant une direction fournie par les points de ponction et de contre-ponction, la petite pince à ressort, qui peut ensuite être abandonnée à elle-même. Il est très important, pour ce temps de l'opération, que l'on applique la petite pince de façon à ce que les branches en soient placées non pas d'avant en arrière, mais bien de côté, en sorte que l'une des branches

soit en haut, et l'autre en bas sur le point d'entre-croisement des doubles fils.

Troisième temps. — Torsion du fil. — Il ne reste plus, pour terminer l'opération, qu'à saisir, entre les mors de la pince à torsion, les extrémités groupées ensemble du double fil, et à les entortiller soigneusement pour former un cordon unique et serré, que l'on coupe à 3 ou 4 millimètres de la petite pince à ressort, et que l'on replie sur lui-même en crochet (voy. fig. 38). La petite pince enlevée, le crochet formé par les extrémités entortillées du fil est renversé le long de l'anneau ainsi constitué (voy. fig. 39), en veillant à ce que la partie libre du crochet se trouve bien dissimulée, et ne puisse pas, dans les mouvements des paupières ou de l'œil, blesser la conjonctive palpébrale, ce dont on s'assure après avoir enlevé l'écarteur. Pour obtenir une adaptation plus exacte, on finit en exerçant, à l'aide de pinces, une légère traction sur les côtés de l'anneau, près des points d'entrée et de sortie du fil. Le drain ainsi appliqué représente assez bien une bague chevalière fortement aplatie, dont l'anneau se trouverait dans l'intérieur de l'œil, et dont le chaton serait constitué par la portion du fil enroulée et repliée sur elle-même.

Combien de fois, messieurs, ne vous ai-je pas montré des yeux atteints de décollement, sur lesquels on n'avait pratiqué aucune opération, et où, en dépit de traitements dérivatifs, il s'était développé des symptômes d'irritation très accusés (synéchie postérieure totale avec glaucome), ainsi que vous le voyez sur l'œil gauche du malade sus-mentionné. Donc, si un œil qui a porté un drain pendant quelque temps s'enflamme après qu'on a enlevé celui-ci, ce sera donner aux faits une fausse interprétation que de vouloir accuser l'opération d'avoir provoqué cette inflammation. Je puis d'ailleurs vous montrer des malades qui pendant deux ans ont porté un drain sans la moindre irritation.

Ce que je nie formellement, c'est qu'un drain *place en*

arrière et très loin du corps ciliaire puisse produire une irritation sympathique transmise à l'autre œil. Aussi est-ce avec un grand étonnement que j'ai lu, dans les leçons du professeur *Mauthner*, le passage suivant : « Le drainage oculaire, quelque ingénieuse que soit la façon dont il a été conçu, et quel que soit l'art avec lequel il ait été exécuté (*de Wecker*), devra néanmoins se plier à cette loi que l'œil ne supporte pas une lésion telle qu'elle lui est infligée, en général, par cette opération. Le bon résultat susceptible d'être obtenu momentanément se perd, dans la plupart des cas, par une inflammation insidieuse du tractus uvéal, et le spectre de l'ophthalmie sympathique peut même se dresser devant nous. C'est donc sans trop de surprise que j'ai appris que l'on a en effet énucléé des yeux ayant subi le drainage, parce qu'il en était résulté un retentissement sympathique[1]. »

Une pareille interprétation, dans un cas de drainage exécuté suivant les règles sus-mentionnées, me paraît bien exagérée ; quoique je ne veuille nullement soutenir que le drainage soit supporté par tous les yeux. Mais rappelez-vous comment se comportent parfois les décollements rétiniens pour lesquels il n'y a eu aucune intervention chirurgicale ; combien de fois n'a-t-on pas fini par énucléer pareils yeux, vierges de toute opération, parce qu'ils étaient devenus douloureux et même menaçants pour leur congénère.

Néanmoins je réserve actuellement le drainage seulement pour les yeux ectatiques, lorsqu'on répugne à pratiquer l'énucléation. Je pense qu'ici l'emploi de l'anse métallique simple ou double est encore de beaucoup préférable aux sétons que *Flarer*, *de Graefe*, *Feuer* et autres faisaient porter à l'œil, et qui très souvent provoquaient des panophthalmies avec douleurs très pénibles. Le drainage offre du

1. *Vortraege aus dem Gesammtgebiete der Augenheilkunde*, H. I, 1878, p 58.