Actuellement, nous pouvons déclarer qu'il n'est plus permis de soumettre un malade à la pénible opération du fil attracteur, qui condamnerait l'opéré à un repos absolu d'au moins vingt-quatre heures, et nécessiterait de la part du chirurgien une attention d'autant plus minutieuse pour le pansement, qu'il n'aurait pas la hardiesse de M. *J. Guérin* pour entamer la sclérotique avec la suture, et qu'il se contenterait d'y comprendre seulement, comme l'indique *de Graefe*, la partie la plus antérieure du tendon, s'exposant ainsi à voir généralement le fil couper le tissu tendineux sous l'influence de la forte traction qu'il doit exercer, en sorte que si pareil accident arrivait avant les vingt-quatre premières heures, on se trouverait dans la cruelle nécessité de placer un nouveau fil, et cette fois-ci en se conformant à la méthode proposée par *J. Guérin*.

Quoi qu'en disent même les confrères les plus compétents (*de Arlt*), l'avancement par les sutures n'est donc pas seulement à conserver chaque fois « qu'il s'agit d'obtenir un effet moindre », mais on peut dire pour tous les cas. Par cette méthode, un certain dosage, en procédant comme il a déjà été indiqué tout à l'heure, est parfaitement possible; tandis que les plus enthousiastes défenseurs de l'ancien procédé, qu'il convient d'abandonner, sont forcés d'avouer que le dosage fait défaut, et qu'en voulant obtenir de considérables effets, on dépasse ordinairement le but, ce qui oblige, si cette sur-correction ne rétrograde pas, à la modifier par une nouvelle intervention.

Procédé de M. Critchett.

Au début, M. *Critchett* appliquait sa méthode d'avancement par suture du tendon, en détachant la conjonctive assez loin du bord cornéen, afin de se réserver, outre les deux sutures qui longeaient les bords supéro et inféro-interne, une place pour l'application d'une suture médiane reliant le tendon du muscle détaché au bord cornéen interne, vers lequel on voulait le fixer. On comprend qu'en procédant ainsi, car pour avoir une base quelque peu solide il faut laisser

une bandelette de conjonctive d'au moins 2 millimètres, il n'était pas possible d'obtenir des attractions suffisantes, ni des effets bien considérables pour la correction.

Procédé de de Graefe.

Aussi *de Graefe*, ayant parfaitement reconnu ce côté défectueux de l'opération, tâchait-il d'y remédier en dégageant bien exactement la conjonctive du bord cornéen interne (s'il s'agissait d'avancer l'adducteur), et en saisissant alors dans la suture un large pont conjonctival placé au-dessus de la cornée et mesurant 4 millimètres. Après avoir renversé au-dessus du muscle détaché la conjonctive, et saisi le tendon au moyen d'une autre pince, il traversait celui-ci avec le même fil à 3 ou 4 millimètres de son bord, et fermait alors cette unique suture, qui devait nécessairement devier d'une manière très sensible le tendon vers la diagonale, mais réussissait au moins à attirer le muscle jusque vers le bord cornéen même.

Procédé de A. Weber.

M. *A. Weber*[1] a modifié très ingénieusement l'emplacement de ce fil unique en l'appliquant comme il suit : Il munit un fil de soie de trois aiguilles, deux étant placées à chaque extrémité, la troisième recevant la partie moyenne du fil double de façon à ce que l'anse ressorte de l'œillet de cette aiguille. Avec les aiguilles des extrémités, il prend au-dessus et au-dessous de la cornée, à 2 ou 3 millimètres de distance de celle-ci, un pont conjonctival qui va jusque vers le diamètre vertical. Quant à la troisième aiguille renfermant l'anse, elle est destinée à traverser le tendon détaché et, à une distance un peu plus rapprochée de la caroncule, la conjonctive. On passe alors à travers l'anse débarrassée de son aiguille les deux bouts du fil, et « on s'efforce par la traction exercée sur ceux-ci jusqu'au moment de les lier, d'obtenir un tel degré de rapprochement de l'extrémité détachée du muscle que le globe oculaire se trouve précisément dans une position parfaitement droite. »

1. De Arlt, *loc. cit.* p. 415.

Avancement avec le double fil (procédé de l'auteur).

Afin d'obtenir une traction beaucoup plus marquée, nous avons proposé d'exécuter l'avancement avec le *double fil*, et nous avons rendu l'opération infiniment plus facile par l'emploi du double crochet, qui, seul, nous permet de pouvoir bien exactement mesurer la distance à laquelle nous voulons faire pénétrer les fils, et l'étendue de tendon que nous nous proposons de réséquer dans certains cas. La proposition de M. *Schweiger*, consistant à placer les fils avant le détachement du tendon, ce qui rend ce dernier temps bien plus délicat, est en outre d'une application très difficile lorsqu'il s'agit d'un tendon qui, à la suite d'une opération vicieuse, s'est inséré très fortement en arrière.

Le dessin (fig. 42) nous dispense presque de toute description. Les points sur lesquels l'attention doit surtout être tenue éveillée sont : de ne faire qu'une étroite ouverture con-

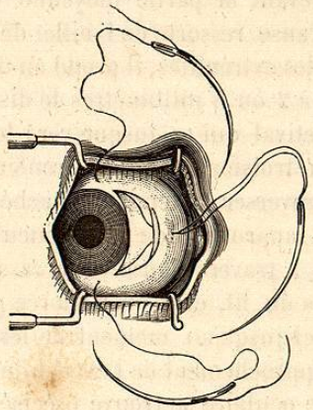

Fig. 42.

Fig. 43.

jonctivale au voisinage du bord cornéen ; de bien aviver

toute la partie comprise entre ce bord et l'insertion musculaire ; et d'en dégager absolument toute la conjonctive et le tissu sous-conjonctival sus-jacent, afin que le double crochet (fig. 43), conduit ouvert à travers l'étroite plaie conjonctivale, ne rencontre aucune difficulté pour saisir amplement et d'un seul coup le muscle. Une fois que le crochet a été fermé en comprenant toute l'étendue du tendon, on détache celui-ci comme dans une opération ordinaire de strabisme (voy. p. 263), mais on a soin pendant toute la durée de ce détachement que le pouce maintienne bien fermé le crochet. Aussi lorsque l'on doit encore avec le petit crochet, employé pour rechercher les brides latérales, soulever une de celles-ci, se trouvant dans la nécessité pour détacher cette bride d'emprunter la main d'un aide, on lui confiera, non le double crochet, mais le petit crochet pendant le temps nécessaire pour sectionner cette attache latérale. Du reste avec un peu d'habitude on réussit à tenir dans la même main les deux crochets pour finir de détacher les dernières adhérences.

Le muscle étant complètement libre, on passe l'aiguille qui se trouve au milieu du fil à travers le muscle, et cela à une distance d'autant plus éloignée qu'on veut atteindre un effet correctif plus considérable. Afin de ne pas ramasser, au voisinage de la cornée un bourrelet de conjonctive, surtout aussi lorsqu'il s'agit d'obtenir une correction très marquée, on a soin, après avoir traversé de dedans en dehors le muscle, de faire glisser l'aiguille entre celui-ci et la conjonctive, de manière que la muqueuse reste plus ou moins libre et ne se trouve pas entraînée avec le muscle lors de la fermeture des sutures.

Une autre précaution à prendre, c'est d'éviter que les deux sutures qui longent les bords supéro et inféro-interne de la cornée ne tombent pas trop au voisinage de cette membrane, comme l'indique défectueusement la figure. Il est en effet nécessaire que chaque aiguille sorte à trois ou quatre

millimètres de distance de la circonférence cornéenne, de telle manière qu'en fermant les sutures, on ne risque pas que les fils viennent se mettre à cheval sur le bord de la cornée, ce qui détermine toujours une assez grande irritabilité de l'œil et occasionne des douleurs obligeant à retirer déjà les fils au bout de vingt-quatre heures.

Dès qu'on a traversé avec l'aiguille le milieu du tendon, on retire le crochet, et l'on s'occupe alors d'introduire les deux autres aiguilles à travers la conjonctive, en ayant bien soin de prendre avec celle-ci le tissu sous-conjonctival. La fermeture peut être faite en liant les fils non correspondants ; par exemple, on fixera ensemble l'extrémité du fil inférieur qui a traversé le muscle avec l'extrémité du fil supérieur qui ressort au-dessus de la cornée, ce premier nœud pouvant être fait en dehors de la fente palpébrale. Puis la seconde suture sera fermée en agissant sur la première à la façon d'une poulie. Ce procédé offre l'avantage de fournir une traction très uniforme, outre qu'un seul coup de ciseaux suffit pour enlever cet ensemble de sutures.

Mais pour que cette traction à poulie puisse être utilisée, il faut être bien assuré que le pont conjonctival sur lequel on agit est exactement doublé de son tissu sous-conjonctival et ne cédera pas à l'effort exercé sur lui. Si l'on a quelque doute à cet égard, on fera mieux de lier les fils correspondants ; chaque suture agit alors en sens diagonal pour fournir un double effet dont la résultante concorde avec le diamètre transversal de la cornée, l'insertion tendineuse étant ainsi attirée jusque vers le bord de cette membrane.

Ce qu'on peut reprocher à ce procédé, c'est qu'il est susceptible de laisser pendant quelque temps une boursouflure assez accusée à l'endroit où l'on a avancé le muscle. A part que ce reproche s'adresse bien autrement encore aux avancements avec le fil, tels que *de Graefe* les pratiquait, en sorte que l'on était forcé parfois de réséquer cet épais bourrelet qui se mettait à cheval sur la cornée, je ferai observer

qu'il est possible dans une certaine mesure de s'opposer à cet effet disgracieux, soit en évitant de comprendre dans la suture du tendon la conjonctive, comme nous venons de le mentionner, soit en réséquant une portion du muscle. Cette résection doit être faite après avoir traversé avec l'aiguille le muscle suffisamment loin, et avant de retirer le double crochet. Si l'aide saisit les trois aiguilles munies de leur fil, et attire, avec l'anse qu'il tient ainsi, le muscle en avant, l'opérateur peut mesurer très exactement, grâce au double crochet, l'étendue de la partie qu'il veut réséquer. Au lieu de procéder ici simplement en tâtonnant, sans être bien fixé sur la partie que l'on résèque, comme lorsqu'on se sert de simples pinces pour attirer au dehors le muscle rétracté dans la plaie, il est possible au moyen du double crochet, tout d'abord, de bien choisir l'endroit où l'on veut traverser le muscle, puis, la suture étant placée, de réséquer la portion comprise entre celle-ci et le crochet.

Procédé de résection de M. Agnew.

M. *Agnew*, qui le premier a proposé ces sortes de résections, posait, avant d'avoir détaché le muscle, et en s'aidant d'un crochet à œillet, une ligature qui comprenait tout le tendon près de son insertion sclérale. Après avoir détaché le muscle à avancer et l'antagoniste, il transportait l'œil suivant la greffe qu'il voulait obtenir dans le maximum d'adduction ou d'abduction, et en attirant alors au moyen du fil le muscle en avant, il le suturait au point désiré, et réséquait ensuite dans une étendue convenable la portion contiguë à la ligature.

On comprend quelle difficulté on doit rencontrer, dans certains cas, pour détacher le muscle au-devant de la ligature, celle-ci étant elle-même peu aisée à placer lorsque le muscle s'est fortement retiré en arrière à la suite d'une myotomie précédemment pratiquée, et combien il est plus avantageux de procéder à cette résection avant d'avoir placé les sutures destinées à attacher le muscle. En outre, quoique je pense qu'en se servant de pareilles résections, on puisse

parfaitement se passer du reculement de l'antagoniste, il ne faut pas oublier qu'en attirant d'une façon d'autant plus marquée le globe oculaire du côté du muscle raccourci que pareille résection a été poussée plus loin, on arrive à rapetisser assez sensiblement la fente palpébrale, et à produire parfois un effet qui n'est pas moins disgracieux que l'écartement exagéré de cette même fente qui suit un reculement poussé trop loin.

Jusqu'où peut toutefois aller, sans trop d'inconvénients, la licence en ce qui concerne ces opérations, c'est ce qui ressort du cas d'un instituteur suisse, dont je cite l'observation dans mon traité. Cet homme, atteint, on peut dire, de strabotomanie, ne subit pas moins de dix-huit opérations, tant avancements que reculements ; néanmoins il n'en résulta ni une déperdition sensible de la motilité, ni un écart choquant des fentes, ni un enfoncement très accusé des caroncules, ni enfin même des cicatrices conjonctivales quelque peu visibles. Il est vrai que ce malade changeant à plusieurs reprises d'opérateur, si, dans un cas, le reculement avait été exagéré, cette faute pouvait être réparée une autre fois par un avancement bien exécuté.

Un fait qui reste toujours assez difficile à expliquer, c'est comment un muscle, qui, à la suite d'une myotomie, s'est fixé fort loin en arrière du globe oculaire, ou s'est même complètement retiré, au point de devenir incapable de faire subir à l'œil le moindre déplacement, puisse au bout de trente-sept ans d'inaction, comme j'en ai observé un exemple, reprendre après son implantation en avant une contractilité telle qu'elle ne diffère guère, quarante-huit heures s'étant à peine écoulées depuis l'opération, de celle que présente un muscle normal, alors que l'observation de ce qui se passe dans d'autres régions nous enseigne qu'un muscle mis hors fonction pendant longtemps s'atrophie et dégénère au point qu'il faut un temps fort long pour lui faire reprendre un certain degré de puissance fonctionnelle.

Il faut admettre ici que la contraction ne cesse pas d'avoir lieu, mais que l'effet sur le déplacement du globe oculaire ne peut s'opérer à cause de l'insertion vicieuse.

J'ai opéré, il y a une dizaine d'années, une dame qui, par suite de fâcheuses myotomies pratiquées vingt-cinq ans auparavant sur les deux muscles droits internes, présentait une telle déviation des deux cornées en dehors qu'il était impossible, malgré le relâchement des muscles externes, que le centre de la pupille puisse atteindre tout à fait le milieu de la fente. Pourtant un double avancement rendit ici un pouvoir adducteur sur les deux yeux qui dépassait même quelque peu le but que l'on voulait atteindre, puisqu'il en résulta une légère convergence (1 millimètre).

Ces exemples montrent amplement que nous n'avons nullement à tenir compte ici d'un affaiblissement par défaut d'exercice ; mais il n'en est plus ainsi lorsqu'à la suite d'une paralysie, l'innervation a totalement disparu. Et pourtant, dans de telles conditions, malgré une absence complète de pouvoir abducteur consécutivement à une paralysie de la sixième paire, alors qu'il existait une très forte rétraction du droit interne, j'ai pu encore rendre un service au malade, en plaçant, par un avancement forcé du muscle paralytique, la cornée dans le milieu de la fente, et en faisant ainsi cesser la diplopie pour la direction du regard exactement en avant. Évidemment on ne rend pas, dans ce cas, à un muscle paralysé de la contractilité par le fait du simple avancement de son insertion, mais on peut corriger un aspect disgracieux, et permettre une vision simple dans la position la plus usitée du regard.

Rationnellement l'avancement musculaire devrait être pratiqué, dans les cas d'ancienne paralysie, seulement lorsqu'un certain retour à la fonction s'est déjà opéré, et que, vu le laps de temps écoulé, il n'est plus permis d'espérer que la réapparition de la contractilité s'accentue davantage. Au contraire une absence complète d'action résulte-t-elle d'une

opération antérieurement exécutée, cet état ne contre-indique en rien l'avancement, car cette impuissance absolue du muscle que nous voulons avancer peut résulter d'une insertion tellement vicieuse que toute action du muscle sur le globe de l'œil soit rendue impossible.

Opérations supplémentaires.

Excision des bourgeons charnus.

Nous terminerons en disant quelques mots relativement aux *opérations supplémentaires* qui peuvent être pratiquées sur des yeux anciennement opérés de strabisme. La résection de bourgeons charnus (qui ne doit être faite qu'après que la conjonctive s'est bien rapprochée au-dessous de ces bourgeons et qu'elle les a pédiculés) ne devient presque jamais nécessaire si l'on ménage l'étendue de la plaie conjonctivale et que l'on ne dénude pas la sclérotique. D'ailleurs, en plaçant constamment une suture, un semblable bourgeonnement est rendu absolument impossible.

On est assez souvent consulté par des opérés de strabisme qui viennent demander un remède contre une inégalité dans l'étendue des fentes palpébrales. Il est vrai que cette différence préexistait très souvent avant l'opération, mais qu'elle a pu encore être sensiblement accentuée lorsqu'on n'a pas suffisamment ménagé la capsule de *Tenon*. Pour remédier à cet état on pourra procéder de diverses façons : S'agit-il d'un écart peu accusé sur un œil anciennement opéré, il est alors possible (surtout chez les femmes) d'agrandir la fente du côté opposé. Mais si cette proposition d'agir sur l'œil sain répugnait au malade, il faudrait dans ce cas pratiquer le rapetissement de la fente par un avancement du pli semi-lunaire et de la caroncule, qui présentent constamment ici un certain degré d'enfoncement.

Agrandissement de la fente.

Avancement caronculaire.

Pour procéder à cet *avancement caronculaire*, on dégage la conjonctive à deux millimètres du bord interne de la cornée et dans une étendue de 1 centimètre. On détache alors soigneusement du globe de l'œil la conjonctive sous-caronculaire, et, après que celle-ci est devenue libre, on peut, suivant l'effet qu'on se propose d'obtenir, soit simplement procéder à l'emplacement de trois ligatures, soit exciser préalablement un pli en demi-lune, ou même d'étendue moitié moindre, et accentuer de cette manière l'avancement de la caroncule, en agissant ainsi en même temps proportionnellement sur le rapetissement de la fente.

Ces résections conjonctivales, exécutées après avoir dégagé tout d'abord la caroncule et le pli semi-lunaire de la capsule de *Tenon*, peuvent encore renforcer sensiblement le muscle droit interne. Aussi, lorsqu'à la suite d'un pareil écartement traumatique de la fente l'adduction se montre quelque peu affaiblie, est-il possible d'obvier, par la résection conjonctivale avec avancement de la caroncule, à l'affaiblissement qu'avait laissé la strabotomie sur le muscle reculé. On doit même se demander si, dans des cas d'insuffisance musculaire qui ne se chiffre que par 8 ou 10°, et pour lesquels on hésiterait à pratiquer un reculement du droit externe, on ne pourrait pas, par cet avancement caronculaire, renforcer assez notablement l'adduction pour faire disparaître l'insuffisance.

Rapetissement de la fente.

Ce ne serait qu'après avoir épuisé les ressources que nous fournit cette petite opération, qu'on songerait à rapetisser une fente trop démesurément élargie à la suite d'une strabotomie. On ne se déciderait toutefois à ce rapetissement que dans le cas où le globe oculaire se montrerait très proéminent, et présenterait par exemple, comparativement à l'autre œil, une plus grande longueur d'axe. Ce qui fait qu'on hésite surtout à recourir à cette opération, c'est que pour obtenir un résultat finalement satisfaisant, on est tout d'abord forcé d'accentuer le rapetissement; or cette nécessité est le plus souvent une cause de mécontentement pour le malade qui voit, au début, l'inégalité des fentes palpébrales persister, et la réduction apparaître maintenant sur l'œil qui était auparavant le plus grand.