d'exciser « une portion de peau ovale, partant de la commissure et se dirigeant en dehors et en haut ».

Nous donnons ces diverses indications opératoires, non pas pour qu'on les suive à la lettre, mais afin de mettre chaque opérateur à même de les modifier au besoin, en utilisant les principes sur lesquels elles reposent, de façon à pouvoir les approprier à chaque cas particulier.

VINGT-ET-UNIÈME LEÇON

TRICHIASIS OU DISTICHIASIS. — TRANSPLANTATION DU BORD CILIAIRE

Nous avons terminé la dernière leçon en parlant de diverses méthodes opératoires qui ont pour but de combattre un défaut de coaptation, soit du bord palpébral, soit de la totalité de la paupière, mais sans aller toutefois jusqu'à produire un véritable ectropion, capable de créer par le défaut d'élimination des larmes, une prédisposition aux inflammations. Nous aurons maintenant à nous occuper de l'état inverse, c'est-à-dire de l'inversion du bord palpébral, ayant pour effet de produire un entropion, qui offre le très sérieux inconvénient de diriger les cils contre la cornée. Il ne s'agit plus ici d'une simple prédisposition maladive, mais d'un vice qui provoque aussitôt des irritations, suivies de complications inflammatoires, réclamant impérieusement l'intervention du médecin.

Trichiasis, distichiasis.

Le *trichiasis* ou *distichiasis* est, dans la majorité des cas, provoqué par un changement de courbure qu'a subi le tarse sur la surface concave duquel un tissu cicatriciel a pris naissance, celui-ci, résultat ordinaire dû aux granulations, tendant à accentuer la courbure du tarse et à entraîner

en dedans par ce mouvement le bord palpébral qui y adhère. Pour obvier à un pareil état, il faut donc exécuter des opérations qui changent cette incurvation vicieuse, qui remédient, par un déplacement du champ d'implantation des cils, à cette situation fâcheuse du bord ciliaire, ou, ce qui est infiniment plus rationnel, on devra combiner un procédé de telle manière que ce double but de redressement de la forme du tarse et de transplantation des cils soit à la fois atteint.

L'étiologie du trichiasis nous démontre péremptoirement que les anciens procédés de simple ablation, ou de destruction du champ d'implantation des cils par les caustiques, ne peuvent avoir d'autre résultat que de substituer à l'endroit occupé par les cils un tissu cicatriciel irrégulier qui, soumis à la traction exercée par les tarses, continue à frotter sur la cornée et à entretenir l'irritation. Ces procédés sont donc absolument *irrationnels* ; d'un autre côté, on ne peut considérer que comme *palliatifs* ceux qui consistent dans une épilation répétée ou dans la déviation directe des cils, opération surtout fastidieuse puisqu'il faudra, vu le renouvellement des cils, la répéter à peu près quatre fois par an. Cette méthode ancienne de *Celse*, reprise par M. *Snellen*, a eu précisément à cause de son caractère ingénieux un faible éclat de vie que l'absence de but pratique, il est vrai, lui a vite enlevé[1].

1. Ce procédé consiste à attirer le cil à l'aide d'une anse de soie très fine de façon à le déplacer, en lui faisant suivre une aiguille à travers laquelle est passée cette anse, celle-ci étant formée par un unique fil dont les deux extrémités sont engagées dans l'œillet de l'aiguille. Cette dernière doit pénétrer à la racine même du cil, et ressortir dans le point où l'on veut que le cil, saisi par l'anse, prenne son nouvel emplacement et continue à se développer ; l'aiguille, l'anse et le cil parcourant le même chemin. Dans le but de simplifier l'opération, M. *Knapp* a eu l'idée d'engager le cil dans l'œillet de l'aiguille, au lieu de servir d'une anse. J'ai fait moi-même exécuter des aiguilles *ad hoc*, munies d'un petit crochet pour saisir le cil en pénétrant près de celui-ci. Quelque ingénieux que soient ces procédés, je les considère comme peu pratiques, surtout si un certain nombre de cils doivent successivement subir cette même opération.

Une méthode bien autrement rationnelle, mais qui est surtout indiquée lorsqu'on veut prévenir la coaptation trop exacte du bord ciliaire, et en quelque sorte l'*évolution du trichiasis* que prépare un tarse granuleux en voie d'incurvation vicieuse, est le procédé de M. A. *Pagenstecher* qui combine, à l'élargissement de la fente, la rétraction du tissu cicatriciel que produisent des sutures de *Gaillard*[1] (de Poitiers). Nous pouvons encore accroître de beaucoup l'efficacité de ce procédé, en y adjoignant l'incision longitudinale du tarse, la *tarsotomie* de *de Ammon*. Cette combinaison de la *canthoplastie* de *de Ammon*, de l'emploi des sutures de *Gaillard* et de la tarsotomie de *de Ammon*, connue en général sous le nom d'opération de *Pagenstecher*, s'exécute de la manière suivante :

Opération de M. Pagenstecher.

A l'aide de forts ciseaux droits, on sectionne la commissure externe suivant toute son épaisseur et dans une direction correspondante au ligament palpébral externe, de telle façon que la plaie conjonctivale mesure de 4 à 6 millimètres et celle de la peau 6 à 8. En exerçant de haut en bas une traction modérée sur les bords de la plaie, la section horizontale se trouve transformée en une section verticale, et l'on peut alors aisément suturer les bords de la muqueuse avec ceux correspondants de la peau, de façon à s'opposer à ce que les lèvres de la plaie cutanée ne s'accolent de nouveau ensemble.

On procède alors sur la paupière supérieure à l'application de ligatures de *Gaillard*, en ayant soin de choisir pour leur emplacement les points où la position vicieuse des cils est plus particulièrement accusée. Pour cela, on saisit avec une pince la peau de la paupière, offrant une laxité marquée et on la soulève, en comprenant dans le pli parallèle au bord palpébral ainsi formé de nombreuses fibres du muscle orbiculaire. On traverse ensuite la base de ce pli avec une

1. *Bulletin de la Société de Poitiers*, 1844.

aiguille portant un fil de soie bien ciré. Cette aiguille doit pénétrer d'abord en haut, pour glisser ensuite à la surface du tarse ; quant au point de sortie, il sera situé un peu en dehors des orifices des glandes meïbomiennes, La suture ayant été fortement serrée, on l'abandonne pour qu'elle s'élimine par la supuration : la chute de ces fils ayant lieu au bout de six à dix jours. Deux ou trois ligatures sont ordinairement suffisantes pour redresser le bord de la paupière ; on peut d'ailleurs se renseigner sur l'effet qu'on obtiendra avec chaque suture, en soulevant le pli que l'on se propose de lier. Dans les cas où le tarse à subi une déformation marquée, une incision intéressant la conjonctive et le tarse, pratiquée à deux ou trois millimètres du bord palpébral et parallèlement à celui-ci, devrait précéder l'application des sutures.

S'agit-il déjà d'une véritable inversion partielle ou totale de la rangée des cils, la simple modification de courbure du tarse que donne son dégagement latéral, ainsi que son incision longitudinale, ne suffisent pas, et on s'adresse alors à une véritable transplantation du sol qui porte les cils, en exécutant le procédé le plus usuel, celui de *Jœsche-Arlt*. Voici comment s'exécute ce procédé suivant de *Arlt*[1] :

Opération de Jaesche-Arlt.

Premier temps. — Un assistant placé du côté de la tête du malade tend la paupière avec une plaque d'écaille que l'on fait pénétrer jusqu'au *fornix conjunctivæ*. L'opérateur attire alors avec le pouce, placé au-dessus des cils, la peau de manière à mettre à découvert le bord intermarginal et les ouvertures des glandes de Meibomius. Il pénètre ensuite avec un bistouri à double tranchant ou un étroit couteau lancéolaire entre les glandes de Meibomius et le bord libre, de telle sorte qu'une surface du bistouri regarde la conjonctive et l'autre la peau, et que la pointe glisse jusqu'à une profon-

1. *Loc. cit.*, p. 447.

deur de deux millimètres. De ce point de pénétration, la section est prolongée vers les angles de la fente en exécutant des coupes progressivement plus profondes. On partage ainsi la paupière, dans toute l'étendue de l'implantation vicieuse des cils qui doit être un peu dépassée, à une profondeur de deux à 3 millimètres ,en deux feuillets, dont l'un antérieur comprend la peau, le muscle et le champ d'implantation des cils, et le postérieur, le tarse (avec les glandes autant que possible intactes) et la conjonctive. Ce dégagement peut au besoin s'étendre d'un angle palpébral à l'autre.

Deuxième temps. — Pour procéder à l'incision d'un pli cutané semi-lunaire, l'opérateur tend la peau sur la plaque d'écaille dans le sens transversal, et incise le tégument en pénétrant jusqu'au tarse qui doit être respecté; l'incision va d'un angle à l'autre dans une étendue en rapport avec celle des cils à direction vicieuse, et suit une ligne parallèle au bord à une distance de trois à quatre millimètres au plus de celui-ci. Alors l'assistant attire avec l'autre main, d'une manière uniforme, le sourcil en haut, tandis que l'opérateur place l'index gauche au-dessus de la section qu'il vient de pratiquer, et le doigt du milieu près du bord orbitaire externe, afin de tendre régulièrement la peau et de pouvoir circonscrire avec le même couteau un arc à large rayon. La distance des deux sections varie suivant les besoins jusqu'à un maximum de 3 à 5 millim. (voy. fig. 44.) Ces incisions ne se touchent pas aux angles, mais en soulevant avec de fines pinces la peau près des extrémités, on les complète à l'aide de ciseaux droits. Un lambeau qui ne renferme pas les fibres musculaires et qui mesure, suivant les cas, de deux centimètres et demi à trois centimètres sur une largeur de quatre millimètres environ, est dégagé avec les ciseaux. Une étendue de trois centimètres suffit à dévier même les cils des angles palpébraux les plus penchés.

Troisième temps. — On réunit la plaie au moyen de cinq

ou six sutures. La première suture est placée au milieu. L'aiguille doit pénétrer, pour chaque point, près des cils, ramasser les fibres musculaires qui se trouvaient placées sous la peau enlevée, et ressortir en s'engageant dans la peau seulement, au-dessus de la section supérieure. Pour que l'opération réussisse, il faut que toute la plaie du bord marginal se montre béante; s'il n'en était pas ainsi,

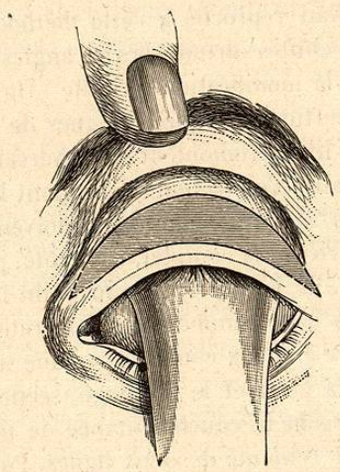

Fig. 44.

il faudrait compléter le dédoublement de la peau et rendre libre la partie adhérente qui s'opposerait à l'entre-bâillement.

Lorsque *de Arlt* pratiquait cette opération, il avait pour habitude, comme je l'ai pu souvent constater, de séparer complétement le pont de peau qui porte les cils. Pour faciliter l'exécution de ce procédé, j'y ai depuis longtemps apporté certaines modifications. En premier lieu je fixe la peau avec une large pince (*de Snellen* ou de *Knapp*). En outre j'excise d'abord le lambeau cutané. Enfin je dégage le pont avec un étroit bistouri à double tranchant que je fais glisser sous la

peau et les fibres musculaires, le bord marginal ayant été auparavant incisé suivant une ligne qui laisse en arrière les ouvertures des glandes tarsiennes. Ce procédé, applicable aux paupières supérieure et inférieure, n'entraîne jamais la mortification d'une portion du pont par suite d'un défaut de réunion par première intention ; d'ailleurs on peut être rassuré à cet égard grâce aux notions que nous possédons aujourd'hui sur la greffe cutanée.

Modification de de Graefe.

De Graefe[1] avait reproché à cette méthode de déviation d'exposer aux rechutes surtout vers les angles de la paupière. Il proposa alors la modification suivante : On commence par deux incisions verticales de quatre lignes de longueur, qui, partant du bord libre, remontent en traversant la peau et le muscle orbiculaire. Ces sections délimitent latéralement la partie destinée à être transplantée, et doivent commencer, dans un cas de trichiasis complet, d'un côté, juste à la commissure externe, de l'autre, près du point lacrymal supérieur. C'est alors que, comme dans l'opération *de Arlt*, on divise la paupière en deux couches par une seconde section qui passe entre la peau et le cartilage (section intermarginale), puis on attache la couche cutanée de manière que le bord ciliaire soit remonté de deux lignes. Pour augmenter l'effet de l'opération, on peut, soit exciser un pli ovale de la peau dont les extrémités n'ont nullement besoin de rejoindre les extrémités des sections verticales, ou se contenter de comprendre, sans excision préalable, un pli analogue de la peau entre deux ou trois sutures.

Si l'on a eu soin, ainsi que le conseille *de Arlt*, de bien prolonger le lambeau à exciser vers les angles, et de prendre exactement les fibres musculaires dans la suture, alors on peut aisément éviter les rechutes partielles inhérentes à l'opération même, mais ce que l'on ne saurait éviter, c'est que n'ayant nullement attaqué ici la courbure vicieuse du

1. *Arch.* t. X, 2 p. 266.

tarse si son incurvation continue à s'accentuer, nous ne perdions le bénéfice de la transplantation, la rangée des cils se reportant alors de nouveau vers l'intérieur de la fente. Une rechute plus ou moins complète doit, dans de pareilles conditions, survenir, lorsque la rétraction du tissu cicatriciel continue à manifester progressivement sa fâcheuse influence.

C'est, d'une part, pour échapper à ce danger des rechutes, mais, d'un autre côté aussi, pour obtenir un procédé d'une exécution bien moins laborieuse, que vous m'avez vu exécuter une nouvelle opération qui, du reste, comme toutes celles qu'on a récemment imaginées, ne représente qu'une combinaison de diverses formes opératoires déjà usitées.

Procédé de l'auteur.

Le *premier temps* consiste à élargir amplement la fente palpébrale, c'est-à-dire à appliquer la canthoplastie de *de Ammon*, au moyen d'une incision longeant le ligament palpébral externe et allant jusque vers le rebord orbitaire. Si la suture du milieu a été bien exactement placée, lorsque par la traction on a transformé la plaie horizontale en verticale, on peut très bien s'abstenir de prolonger la durée de l'opération par la réunion des autres parties de la conjonctive à la peau avec deux autres sutures, ainsi qu'il a été indiqué pour la canthoplastie (page 316).

Le *deuxième temps* a pour but le dégagement du champ d'implantation des cils que l'on isole du tarse. A cet effet, j'introduis une pince à compression (de *Snellen*, de *Knapp*, ou de *Warlomont*), dont le glissement sous la paupière est rendu des plus facile, grâce à l'élargissement de la fente. Je trace alors avec un bistouri très tranchant la ligne de démarcation du champ d'implantation des cils avec le bord ciliaire supportant les orifices glandulaires, en ayant bien soin d'attirer en haut la peau de la paupière, qui se gonfle dans l'anneau de la pince, afin d'éviter que, d'un côté, les cils et, de l'autre, les orifices glandulaires ne se trouvent entamés

par l'incision. Ce tracé bien exécuté, j'insinue un petit couteau à double tranchant dans la rainure ainsi formée, et je le fais glisser sur le tarse à une profondeur de 5 à 6 millimètres, en dégageant en entier de toute l'étendue de la paupière, la peau que je soulève progressivement avec des pinces jusqu'à la hauteur de 5 à 6 millimètres. Ces divers temps sont très notablement facilités par l'emploi d'une pince à compression s'opposant absolument à l'écoulement du sang, qui se produit toujours dans l'opération telle que *de Arlt* l'exécute, et oblige à ce qu'on l'étanche continuellement.

Troisième temps. Après m'être bien assuré que la peau qui supporte les cils glisse avec beaucoup de facilité sur le tarse, et cela dans toute l'étendue voulue pour le dégagement, je place, suivant les besoins, 3 ou 4 sutures de *Gaillard*. Ces sutures comprennent, en raison du degré de déviation que l'on veut exercer, un pont de peau et de tissu musculaire de 8 à 10 millimètres. On pénètre à cette distance ainsi déterminée, avec une aiguille munie d'un fort fil de soie bien cirée, entre le sourcil et le bord ciliaire dégagé, on saisit sur l'aiguille la peau, le tissu sous-cutané et le muscle, et, en ayant soin surtout que l'aiguille glisse bien exactement *sur toute la portion supérieure du tarse de laquelle on n'a pas dégagé la peau*, pour atteindre ensuite la surface dénudée du tarse, on fait ressortir la pointe près de l'implantation même des cils.

Les 3 ou 4 ligatures ainsi placées produisent, suivant la largeur du pont qu'elles comprennent, une déviation bien plus accusée qu'on ne l'obtient par la réunion de la plaie d'un lambeau excisé, comme dans le procédé de *Jœsche-Arlt*, et si l'on a soin de serrer fortement les sutures, elles s'éliminent avant qu'il se soit écoulé une semaine, mais au besoin on peut les retirer le cinquième ou le sixième jour.

Le dessin (fig. 45) que je fais circuler a été pris sur une

malade opérée hier, une heure après l'opération. M. *Masselon* s'est efforcé, non de donner un croquis théorique, mais de rendre avec le plus d'exactitude possible le degré de déplacement que subit le champ d'implantation des cils; du reste, vous pouvez encore aujourd'hui, malgré le gonflement qui survient nécessairement le lendemain, vérifier l'exactitude de ce tracé.

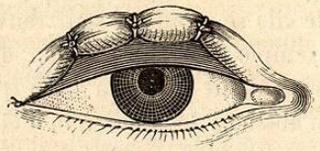

Fig. 45.

La crainte que l'on pourrait concevoir que l'étranglement produit par les sutures sur la peau dégagée de son support puisse entraîner une mortification est absolument à négliger; les notions relatives à la greffe doivent d'ailleurs faire cesser toute appréhension à cet égard. Les traces dues aux plis de peau ramassés par les sutures s'effacent plus vite que dans le cas où l'on place des sutures de Gaillard sur la peau adhérente. Vous pouvez, du reste, vous convaincre de ce fait sur les deux jeunes Algériennes que je vous présente. Lorsqu'elles ont été amenées ici, il existait chez elles une impossibilité absolue d'entr'ouvrir les yeux due à ce que les cils de la paupière supérieure brossaient continuellement la cornée. Elles ont été opérées en votre présence il y a six semaines, et vous les voyez aujourd'hui entièrement débarrassées du trichiasis dont elles étaient atteintes. Les traces des sutures ont presque totalement disparu; ce qui subsiste encore depuis l'opération, c'est un léger écarquillement des yeux, mais j'ajouterai que les jeunes malades ne paraissent nullement s'affliger de la physionomie éveillée que leur a donné l'opération à laquelle elles se sont soumises.

Quant au pansement, il consiste dans l'emploi d'une rondelle boratée, que je fais humecter très fréquemment avec la solution à 4 pour 100 d'acide borique, et qui est maintenue au moyen d'une étroite bande de toile. Ce pan-

sement, qui prévient presque toute suppuration et toute irritation érythémateuse, est d'ailleurs fort apprécié par les malades.

Trichiasis partiel.

Vous m'avez vu aussi exécuter ce procédé sur une portion circonscrite de la paupière, dans les cas où un petit faisceau de cils se montrait seul renversé, comme on l'observe par exemple lorsque l'incision d'un chalazion a laissé une cicatrice allant jusqu'au bord tranchant de la paupière. Ici je m'abstiens bien entendu d'élargir la fente. Après avoir introduit une bien moins volumineuse pince à compression (celle primitivement construite par *Desmarres*), je dégage, comme il vient d'être décrit, toute la région correspondante au terrain des cils déviés; puis, je me contente de déplacer la partie dégagée au moyen d'une unique suture de *Gaillard*.

Cette façon de procéder est infiniment plus efficace, et garantit beaucoup mieux des rechutes que si l'on a recours uniquement à l'emplacement d'une simple suture sans dégagement préalable, ou que l'on veuille obtenir cette déviation du sol ciliaire en excisant, comme déjà *Celse* le faisait, une portion de la peau qui avoisine les cils déviés. M. *Desmarres*[1] recommande, dans ce but, d'exciser horizontalement, et tout près des cils, un ou plusieurs lambeaux ovalaires, et d'abandonner la cicatrisation de ces petites plaies à elle-même. L'effet obtenu par l'emploi de pareilles excisions ou des cautérisations (*Callisen*, *Helling*) est infiniment moins considérable que celui que fournit la rétraction par le fil placé sur le bord ciliaire dégagé, et qui donne un résultat définitif, s'accentuant par la cicatrice que laisse le fil éliminé.

Trichiasis de la paupière inférieure.

Bien entendu, il est absolument indifférent d'exécuter cette méthode de déplacement partiel ou total sur la paupière inférieure ou sur la supérieure. La seule différence c'est que, lorsqu'il s'agit de dégager entièrement le bord ciliaire

1. *Son traité*, t. I, p. 532.

de la paupière inférieure, il faudra, à cause de l'impossibilité où l'on se trouve d'employer une pince à compression vu le peu de profondeur du cul-de-sac, substituer à cette pince la plaque ou la spatule d'écaille, et tendre alors soigneusement la peau pendant le dégagement du bord ciliaire.

Afin que vous ayez bien, messieurs, tous les éléments nécessaires pour faire un choix raisonné parmi les opérations de trichiasis qui ont été proposées, et qui trouvent une si large application dans la clientèle hospitalière, et que vous soyez à même de reconnaître les procédés qui se recommandent plus particulièrement à cause de leur plus ou moins grande simplicité d'exécution, en même temps qu'ils ne perdent rien de leur efficacité, je vous signalerai un mode opératoire que M. *Panas* a adopté, et qui consiste dans une modification particulière du procédé d'*Anagnostakis*[1].

Procédé d'Anagnostakis.

M. *Anagnostakis* procède de la manière suivante :

« *Premier temps*. Incision de la peau. La paupière étant tendue sur une plaque d'ivoire, je pratique sur elle avec un bistouri convexe une incision parallèle au bord palpébral, et à une distance de 3 millimètres à peu près de ce bord. Cette incision ne doit intéresser que la couche cutanée. Si la peau est trop abondante, au lieu d'une simple incision, je fais avec les ciseaux l'excision d'un pli transversal.

« *Deuxième temps*. Excision des faisceaux musculaires. L'aide tirant fortement en haut la lèvre supérieure de la plaie de manière à mettre à nu le muscle orbiculaire, je saisis avec une pince les faisceaux de ce muscle qui recouvrent le segment supérieur du cartilage tarse, et je les excise avec des ciseaux, après les avoir soigneusement disséqués. Le tarse n'est plus alors recouvert, à la hauteur de cette seconde plaie, que par du tissu cellulaire et par une couche fibreuse qui provient à la fois de l'expansion aponévrotique du releveur de la paupière et du ligament large.

1. *Annales d'oculistique*, t. XXXVIII.

« *Troisième temps*. Sutures. Je passe trois ou quatre fils à suture d'abord par le bord inférieur de la plaie cutanée, puis à travers la couche fibro-celluleuse qui recouvre la portion dénudée du cartilage, et je forme des nœuds séparément avec chacun de ces fils. Ceux-ci peuvent être laissés à demeure jusqu'à ce qu'ils soient éliminés par la nature.

« Voici les résultats de cette opération ; sur la portion du tarse qui a été mise à nu se forme une cicatrice solide qui réunit le cartilage au bord de la plaie cutanée. La portion supérieure de la peau, qui, du reste, ne tarde pas à se réunir avec la plaie dans laquelle la suture ne l'a pas comprise, reste abondante et forme encore des plis pendant le clignement, tandis que la bandelette inférieure, attachée en haut au cartilage et soulevée par les faisceaux épargnés de l'orbiculaire qui font ici l'office d'une poulie, est tendue fortement et renverse le bord palpébral. La récidive ne peut avoir lieu que lorsque la bandelette cutanée est trop large pour exercer sur la portion de la paupière qu'elle embrasse une tension suffisante. Or il est évident que dans ce cas on n'a qu'à exciser plus tard un petit pli transversal, pour éloigner définitivement toute chance de récidive. »

Afin de donner à la cicatrice un point d'appui plus résistant, et pour qu'elle puisse céder moins facilement encore au retrait que la conjonctive serait capable de subir ultérieurement, M. *Panas* a modifié le procédé de son compatriote de façon à le faire bénéficier dans une certaine mesure de la méthode de transplantation de *Jœsche-Arlt* et de *de Graefe*. Voici comment il procède[1] :

Procédé de M. Panas.

« Le malade étant chloroformé, on introduit dans le cul-de-sac conjonctival la plaque en corne tenue de la main gauche. A l'aide de cette plaque, non seulement la paupière se trouve bien tendue, mais il suffit de presser suffisamment, comme pour attirer la paupière à soi, pour que l'opération se fasse à sec, sans perte de sang notable.

1. Extrait du nouveau dictionnaire de médecine et de chirurgie pratiques. Article « paupières ».

« Prenant alors un bistouri de la main droite, on pratique une incision horizontale distante de 2 à 3 millimètres de la rangée des cils, et qui devra comprendre la peau et le muscle orbiculaire, jusqu'au cartilage tarse exclusivement. La longueur de cette incision variera naturellement suivant l'étendue plus ou moins grande de la région où les cils sont déviés. Il faut, en tout cas, que l'incision dépasse de 2 millimètres de chaque côté les limites du trichiasis. Ajoutons qu'on ne doit jamais empiéter sur la portion du bord libre qui est en dedans du point lacrymal, d'abord parce qu'il n'existe jamais de cils dans cette portion naturellement glabre de la paupière, et ensuite pour ne pas s'exposer au renversement en dehors du point et du conduit lacrymal.

« Une fois l'incision achevée, on confie la plaque de corne à un aide, qui devra continuer à exercer sur la paupière une pression assez forte pour empêcher le sang de couler. Le chirurgien, prenant une pince à dents de souris de la main gauche, pendant qu'il continue à tenir le bistouri de la droite, dissèque de haut en bas le lambeau marginal, en rasant exactement la face antérieure du tarse. Il pousse cette dissection jusqu'à ce qu'il parvienne sous la muqueuse du bord libre, qu'il laisse intacte, en ayant soin de respecter partout les fibres musculaires de Riolan ainsi que les bulbes des cils.

Après que le sol ciliaire se trouve mobilisé de la sorte, on se retourne du côté de la lèvre supérieure de l'incision, et saisissant avec la pince peau et muscle orbiculaire, on les dissèque ensemble jusqu'à ce que toute la face antérieure du tarse se trouve mise à nu avec la partie attenante du ligament fibreux suspenseur de la paupière.

« Ce temps de l'opération n'est pas difficile, si l'on a soin de faire relever fortement par l'aide la peau et le muscle orbiculaire au moyen d'un crochet mousse.