« Il ne reste plus alors qu'à placer la suture, ce que nous exécutons comme il suit. Une première aiguille fine et courbe, pourvue d'un fil de soie noire anglaise, est passée à travers le ligament suspenseur de la paupière juste à l'endroit où celui-ci se confond avec le tarse. Cette aiguille devra être passée horizontalement ou obliquement, plutôt que verticalement, afin que le petit pont fibreux d'un millimètre qu'elle traverse ait moins de tendance à se déchirer au moment de la striction des points de suture. Le passage de l'aiguille dans le tissu ligamenteux plutôt que dans le tarse est conforme à l'expérience, qui démontre que ce dernier est cassant et qu'il se laisse facilement rompre par la traction du fil, voire même par le simple passage d'une aiguille à suture quelque peu forte.

« Une fois l'aiguille dégagée et le fil suffisamment tiré, on conduit celle-ci profondément sous le lambeau marginal pour la faire définitivement sortir *derrière* la rangée des cils, autrement dit derrière les bulbes pileux et le muscle ciliaire de Riolan, immédiatement en avant du tarse, qu'il vaut mieux embrocher quelque peu plutôt que de laisser en arrière un seul follicule pileux dévié.

« Le premier point de suture dont nous venons de donner la description, doit être placé au milieu de l'incision ; les autres, au nombre de deux, à 3 ou 4 millimètres l'un de l'autre.

« Il ne reste plus qu'à serrer et à nouer les fils, et l'opération est terminée. La seule précaution à prendre au moment de la striction des points de suture, c'est de diminuer ou de supprimer la traction exercée par la plaque de corne sur la paupière, sans quoi l'ascension du sol ciliaire pourrait en être gênée, en même temps que les fils étant tirés trop fort casseraient ou arracheraient leur point d'implantation supérieure.

« Voici maintenant comment on dispose le pansement :

« Toutes les extrémités des fils, placées par ordre, sont

ramenées sur le front, où on les fixe immédiatement au-dessus du sourcil avec un peu de coton trempé dans du collodion. Depuis deux ans, ayant reconnu les mauvais effets des applications humides sur les paupières qu'on vient d'opérer (elles poussent à l'érythème, à l'œdème et à l'inflammation suppurative), nous les avons bannies de notre pratique, et ici, comme toujours, nous graissons légèrement les paupières avec de l'huile d'amande douce très fraîche qui sert à les garantir contre l'action irritante des larmes.

« Un rond de toile huilé et un bandage compressif complètent le pansement, qui devra être renouvelé tous les jours jusqu'à la chute des fils, que nous laissons tomber d'eux-mêmes. Cela arrive généralement du troisième au sixième ou huitième jour, et si quelqu'un des fils venait à rester plus longtemps, on l'enlève au besoin. »

Pour la paupière inférieure, M. *Panas* a adopté les modifications suivantes :

« On fait, à quatre ou cinq millimètres du bord libre de la paupière inférieure et parallèlement à ce bord, une incision horizontale s'étendant d'un angle à l'autre, mais qui s'arrête à un ou deux millimètres en dehors du point lacrymal de peur de l'intéresser. Deux incisions verticales de huit à dix millimètres sont alors faites à partir du bord libre, de façon à limiter latéralement toute la partie déviée de ce bord, et à former avec l'incision horizontale un H, qui permet de disséquer à volonté l'un ou l'autre des deux lambeaux carrés, suivant les besoins du cas particulier (Voy. fig. 46).

« Le lambeau supérieur, comprenant la peau, la portion marginale du muscle orbiculaire et les bulbes des cils, est disséqué de bas en haut, jusqu'au voisinage du bord libre, et de façon à mettre à nu le tarse.

« Le lambeau, ainsi mobilisé jusqu'au bord libre, est attiré ensuite suffisamment en bas jusqu'à ce que les cils

déviés se trouvent redressés et que la paupière affecte un certain degré d'ectropion. Mesurant alors de combien ce lambeau chevauche sur l'inférieur, on excise de ce dernier une bande ou lanière suffisante, et il ne reste plus qu'à appliquer la suture.

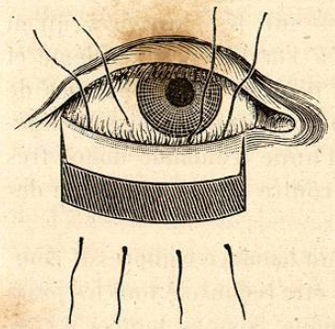

Fig. 46.

« Pour pratiquer celle-ci, on se sert de fils fins de soie, armés d'une aiguille courbe à chaque bout (deux aiguilles pour chaque fil). L'aiguille supérieure conduite sous le lambeau, entre lui et le tarse, ressort un peu en arrière de la racine des cils; l'aiguille inférieure pénètre également de dedans en dehors sous la peau et le muscle orbiculaire, pour ressortir vers le rebord orbitaire, à cinq ou six millimètres de la plaie.

« Le nombre des points de suture varie nécessairement suivant les cas, mais dépasse rarement trois ; quatre ou cinq au plus. On les noue et on les coupe au ras du nœud, ou bien on les fixe sur la joue au moyen d'un peu de collodion. On applique ensuite le bandage compressif et l'opération est terminée. Ce n'est qu'exceptionnellement que nous réunissons par la suture les bords latéraux du lambeau. La cicatrisation ne se fait pas moins promptement et sans suppuration apparente. »

Disons en terminant que tous ces procédés variés sont des associations de méthodes poursuivant le but de faire cesser une des diverses causes de l'inversion palpébrale, que nous avons avec tout le soin possible exposées dans les précédentes leçons[1]. Ce à quoi je voudrais le moins renoncer dans

1. Voy. *Thérap. ocul.*, p. 62.

ces diverses combinaisons, c'est à l'élargissement de la fente entraînant l'affaiblissement de l'orbiculaire par l'interposition conjonctivale; car cette réduction du pouvoir musculaire permet précisément que la traction cicatricielle cutanée, qui doit à la fois faciliter la transplantation du champ des cils et neutraliser la rétraction conjonctivale, puisse s'effectuer plus librement, outre que la détente de l'orbiculaire, si utile pour faire disparaître les opacités panniformes, est bien à considérer. Le cercle orbiculaire ayant conservé une intégrité parfaite dans ses parties les plus intimes, on peut aisément voir que la rétraction cutanée, quelque puissante qu'elle ait été au début, serait à la longue vaincue par la rétraction conjonctivale, que facilite la contraction de l'orbiculaire laissé intact.

VINGT-DEUXIÈME LEÇON

ENTROPION.

Vous pourrez avec beaucoup de précision, Messieurs, juger de l'opportunité des divers genres d'opérations proposées pour remédier à l'entropion, si vous vous reportez aux causes déterminantes de cette affection que j'ai eu l'occasion d'exposer avec tant d'insistance précédemment, ainsi que je vous le rappelais dans la dernière leçon. En nous résumant, nous pouvons dire qu'il existe deux grandes variétés d'entropion : ce sont les formes *musculaire* et *cicatricielle*. Pour ce qui regarde la première espèce, les rétractions spasmodiques jouent un rôle prépondérant, et c'est ce qui explique pourquoi on a aussi donné à certaines variétés de l'entropion musculaire la dénomination de *spasmodique*. ci les ligaments et la charpente palpébrale (le tarse) n'ont,

Entropion musculaire.

à moins que la déviation n'ait persisté fort longtemps, subi aucune altération; par conséquent nos moyens de redressement ne doivent poursuivre qu'un seul but : c'est d'opposer à une action musculaire anormale une action inverse qui, tout en ayant pour effet d'affaiblir certaines parties de l'orbiculaire, ne doit cependant changer en rien la conformation de la paupière renversée en dedans.

Entropion cicatriciel.

La seconde variété, l'entropion *cicatriciel*, ne s'est pas développée sans avoir déformé plus ou moins sensiblement la charpente des paupières et rapetissé aussi la fente palpébrale. Par conséquent, les méthodes opératoires ne doivent pas être exclusivement dirigées de façon à remédier à des contractions musculaires anormales (qui, bien entendu, sont aussi susceptibles d'intervenir dans ce genre d'entropion), mais le principal but vers lequel doivent tendre nos efforts est surtout d'opposer une barrière à la rétraction cicatricielle et de remédier aux altérations de forme qu'elle a produites.

Une regrettable méprise serait donc de vouloir guérir une forme cicatricielle d'entropion par des procédés reposant sur des simples excisions cutanées ou des incisions musculaires, moyens tout à fait impuissants en pareil cas. On pourrait regarder comme également fâcheux de mettre en œuvre tout l'appareil compliqué des procédés destinés à combattre la forme cicatricielle, s'il s'agissait simplement de faire disparaître une forme purement spasmodique.

Entropion sénile.

Pour procéder du simple vers le compliqué, nous nous occuperons tout d'abord d'une forme musculaire d'entropion connue sous le nom de *sénile* ou de *bulbaire*, et qui résulte de l'enfoncement de l'œil dans l'orbite, de manière à permettre aux portions palpébrales de l'orbiculaire de prendre sur les parties périphériques de ce muscle, une prépondérance d'action, qui ne peut survenir dans les conditions normales à cause du support fourni par l'œil, et de renverser principalement la paupière inférieure vers le globe de l'œil enfoncé.

Ici une simple incision longitudinale de la peau, combinée ou non avec une résection des parties centrales et sous-jacentes de l'orbiculaire, peut faire cesser cet état. Mais plus simplement encore, on peut se contenter en pareille circonstance de placer deux ou trois sutures de *Gaillard*, en enfonçant près des cils l'aiguille courbe sur laquelle on prend bien exactement les fibres centrales de l'orbiculaire et une étendue de peau de 8 à 10 millimètres. La suppuration provoquée par les fils et la cicatrisation consécutive suffisent à faire disparaître cette forme sénile d'entropion, contre laquelle il serait illogique de vouloir, par exemple, appliquer la transplantation du sol ciliaire.

Assez souvent encore on a occasion de voir se produire cette sorte d'entropion spasmodique, d'une façon en quelque sorte aiguë, à la suite d'opérations qui ont nécessité un emploi quelque peu prolongé du bandeau , la compression produite par celui-ci ayant eu pour résultat de mettre hors fonction les fibres excentriques de l'orbiculaire, et de permettre aux portions musculaires situées plus concentriquement, près de la fente, d'acquérir un excès d'influence. En pareil cas on aura recours à un changement de pansement comme le propose M. *de Arlt*[1]; ou si l'on redoute une sensibilité trop grande des parties qui avoisinent un œil récemment opéré, on peut s'adresser au mode de sutures recommandé par *de Graefe*[2]. Vous me voyez toujours, messieurs,

1. Cet habile praticien donne le conseil de prendre une bandelette de toile d'un pouce et demi de longueur sur un demi-pouce de largeur, pour la fixer, à l'aide d'une couche de collodion, par une extrémité au-dessous de l'angle interne, entre le rebord orbitaire et le bord adhérent du tarse. La bandelette est ensuite assez fortement tendue en sens horizontal, de dedans en dehors, de manière à l'attirer vers la peau de l'angle externe, qui est en même temps repoussée avec le doigt en sens inverse sous la toile, avant d'y accoler celle-ci. On enduit ensuite la bandelette avec du collodion pour s'opposer au retrait de la peau. En s'enroulant sur elle-même, elle a pour effet de redresser la paupière.

2. Un fil de soie est tout d'abord passé à travers un petit pli voisin du bord ciliaire de la paupière inférieure (c'est en effet de celle-ci qu'il s'agit dans tous les cas). Après avoir noué le fil, on n'en coupe qu'une seule extrémité près du nœud. Procédant de la même façon, on lie aussi un petit pli cutané près du

et cela sans le moindre inconvénient, faire usage d'une ou deux sutures de *Gaillard*, que je retire le deuxième ou le troisième jour lorsque je n'ai voulu obtenir qu'une action de très courte durée. Je vous avouerai que je préfère la sécurité de ces sutures, achetée certainement par quelques douleurs, mais en réalité très passagères, à l'incertitude des pansements, capables encore d'exercer une pression fâcheuse, surtout s'il s'agit de donner le calme à un œil opéré.

Entropion musculaire par étranglement.

Une autre variété d'entropion musculaire peut résulter de l'étranglement des fibres du muscle orbiculaire dans les cas de distension très notable des paupières, ainsi qu'on l'observe à la suite d'un œdème palpébral très accusé (ophthalmie purulente, furoncle de la paupière). Ici les fibres palpébrales qui rampent sur les tarses se trouvant mieux garanties contre l'étranglement, renversent en dedans, en se contractant, le bord de la paupière, qui n'est plus maintenu dans son équilibre normal par les fibres orbiculaires excentriques paralysées. Dans de telles conditions, il suffira simplement de sectionner, par un élargissement de la fente, les fibres centrales de l'orbiculaire, pour ramener, jusqu'au dégonflement des paupières, l'harmonie dans l'action des diverses portions de l'orbiculaire. Par suite du poids qu'acquiert la paupière supérieure, il peut se faire que ce soit spécialement celle-ci qui subisse la déviation qui constitue l'entropion.

Lorsqu'un pareil état de distension a longtemps persisté, les fibres centrales peuvent avoir définitivement pris le dessus sur les autres parties du muscle. Il en résulte alors une déformation persistante qui, tout en n'allant pas jusqu'à

rebord orbitaire et on ne coupe qu'un seul bout de la suture. Les deux fils qui ont été laissés, sont alors liés ensemble, ce qui a pour effet d'attirer le bord ciliaire vers le rebord orbitaire. Pour ménager la peau qui sépare les deux sutures, on pourra y superposer, avant de lier les deux fils, un petit rouleau de peau de gant. Ce mode de pansement serait particulièrement applicable dans les cas où on redoute, sur un œil fraîchement opéré, une contraction assez vive des paupières, comme il arrive parfois lorsqu'on ferme des sutures de *Gaillard*, dont l'application est un peu plus douloureuse.

produire un véritable entropion, consiste dans une sorte de *ptosis* de la paupière supérieure avec *raccourcissement* de la fente.

Afin de remédier à ce genre de *ptosis*, suite d'inflammation conjonctivale prolongée, nous pouvons nous adresser à l'excision d'un pli cutané, ainsi qu'on l'a recommandé de tout temps, mais il est en général préférable, de même que pour les diverses variétés de ptosis, de recourir, comme *de Graefe*[1] l'a proposé, à l'excision d'une portion centrale de l'orbiculaire.

Opération du ptosis. Procédé de de Graefe.

A 5 millimètres du bord libre de la paupière supérieure, et dans toute sa longueur, on commence par pratiquer une incision de la peau. Par une traction verticale exercée sur les lèvres de la plaie, celles-ci peuvent être assez fortement écartées, particulièrement si l'on a eu la précaution de disséquer quelque peu le tissu sous-cutané. A l'aide de pinces à crochet, on saisit ensuite une portion du muscle orbiculaire de 8 à 10 millimètres de largeur, et on l'excise avec des ciseaux. On a soin de respecter l'aponévrose orbitaire, mais si celle-ci se trouvait entamée et qu'il en résultât une hernie du tissu graisseux de l'orbite susceptible de s'opposer à la réunion de la plaie, il serait indiqué de pratiquer l'ablation d'une portion de ce tissu. Il suffira de 2 ou 3 points de suture, qui devront traverser les bords de la plaie musculaire et de la plaie cutanée.

Une parfaite exactitude devant être obtenue dans la coaptation des parties sectionnées du muscle, on procédera pour l'application des sutures de la façon suivante : On fera tout d'abord pénétrer l'aiguille au-dessous de la lèvre inférieure de la plaie, en traversant en même temps le muscle ; saisissant ensuite avec des pinces les fibres musculaires correspondantes à la lèvre opposée de la plaie, on engagera l'aiguille dans le muscle, puis dans la peau, en allant en sens

1. *Archiv für Ophthalmologie*, t. IX, 2, p. 59.

inverse, c'est-à-dire de dedans en dehors. Le résultat que permet d'atteindre cette opération se résume dans un raccourcissement de la portion sous-cutanée de la paupière, joint à l'affaiblissement du muscle orbiculaire. Si la paupière avait subi une élongation marquée, on pourrait recourir à l'ablation d'un lambeau cutané, avant de pratiquer l'excision de l'orbiculaire. Les blépharostats de *Snellen*, *Warlomont* et *Knapp* permettent d'exécuter l'opération beaucoup plus facilement, en s'opposant à l'écoulement du sang.

Lorsqu'une inflammation très prolongée a laissé prendre aux fibres centrales de l'orbiculaire un excédant d'action qui a surtout produit un raccourcissement des bords palpébraux, avec irrégularité dans l'élimination des larmes, sans que la tendance au renversement en dedans soit encore bien accusée, on peut alors utiliser une combinaison consistant dans l'excision de la *peau*, du *muscle* et du *fascia* au voisinage du rebord orbitaire et de la commissure externe, ainsi que nous en pouvons donner un échantillon par la description suivante empruntée à M. *Weber*.

Procédé de M. Weber.

On excise un ovale vertical allongé, comprenant la peau et la couche musculaire dans une zone intermédiaire à la commissure palpébrale externe sur le bord orbitaire. On décolle les bords de la plaie, surtout en haut et en bas, en s'aidant de crochets à strabotomie qu'on implante dans les angles supérieur et inférieur de la plaie. Un crochet aigu est ensuite employé pour rechercher l'insertion du ligament palpébral externe, lequel ligament est alors détaché en cet endroit à coups de ciseaux. Une secousse appréciable produite par le déplacement brusque de la commissure au dedans dénote que le ligament est détaché. A ce moment, on dit au malade de fermer l'œil, et, si les deux bords palpébraux ne se touchent pas encore exactement, on incise, dans une étendue plus ou moins grande, des deux côtés du ligament palpébral, l'aponévrose tarso-orbitaire, et cela dans une direction parallèle au bord palpébral. Dans le cas où, la

tension étant notable, la commissure palpébrale externe se déplace en dedans à la suite de la ténotomie, la plaie présente alors la forme d'un ovale horizontal, preuve que l'affection réside dans une tension excessive des bords palpébraux. Deux points de suture servent à fixer la plaie dans la direction horizontale.

D'après M. *Weber*, les résultats fournis par cette opération seraient les suivants : *a*. La commissure externe redevient mobile en dedans, de manière que les contractions du muscle de *Horner* peuvent déplacer la paupière en dedans, ce qui rend l'aspiration des larmes possible. *b*. Les axes du muscle palpébral sont déplacés, de telle sorte que ceux qui sont touchés par l'excision ovalaire prennent une courbure moins prononcée par suite du changement de direction de l'œil. La contraction musculaire agit donc plus puissamment sur la coaptation des bords palpébraux.

On comprendra aisément que, lorsqu'aux conditions qui prédisposent à l'entropion musculaire viennent s'adjoindre celles de l'entropion cicatriciel, on fera très bien de mettre en pratique un procédé qui s'adresse plus particulièrement à l'action musculaire anormale, tout en présentant déjà de puissantes ressources contre la traction cicatricielle qui a été l'origine de l'entropion. Les procédés de *Pagenstecher*, de *Panas*, et le mien (voy. p. 335) peuvent alors fort bien servir de méthodes intermédiaires entre les procédés plus violents, indiqués pour combattre les formes purement musculaires, et les méthodes compliquées destinées à remédier aux entropions cicatriciels.

Des cicatrices de la conjonctive ont-elles sensiblement déformé la courbure du tarse qui tend progressivement à s'enrouler lorsque, par suite d'une production abondante de granulations, celles-ci arrivent à se cicatriser? Alors il est indiqué de diriger avant tout son opération vers le redressement de la courbure défectueuse du tarse. Nous ne citons qu'en passant les incisions verticales