de *Ware*[1], de sir *P. Crampton*[2] et de *Guthrie*[3], ces modes opératoires devant être considérés actuellement comme abandonnés, ainsi, d'ailleurs, que tous ceux qui exposent à la formation d'un coloboma palpébral.

Les incisions longitudinales de *Richter*[4] et de *de Ammon*[5] ne sont aussi, il est vrai, que rarement pratiquées, du moins si on les considère comme procédés non associés à d'autres temps opératoires, mais elles ont eu le mérite de conduire aux excisions tarsiennes qui, combinées à des excisions musculaires, constituent les méthodes usitées aujourd'hui.

Tarsotomie de de Ammon.

La *tarsotomie longitudinale* de *de Ammon* consiste à couper la paupière parallèlement au bord palpébral, à une distance de 6 millimètres de celui-ci, en faisant pénétrer le couteau de dedans en dehors. La section part du voisinage du point lacrymal pour se terminer à une petite distance de la commissure externe. Si l'on ne combine pas cette simple incision tarsienne à une excision cutanée qui force les lèvres de la plaie du tarse à s'écarter davantage, il ne faut guère espérer obtenir un grand bénéfice de l'opération. Aussi *Burow* père[6] regarde-t-il cette excision comme indispensable; toutefois on peut, ainsi que je l'ai conseillé, la remplacer par de simples sutures de *Gaillard*. M. *Streatfield*[7] a encore fort heureusement modifié la tarsotomie longitudinale en procédant de la manière suivante :

Procédé de M. Streatfield

A une petite distance du bord libre du fibro-cartilage, il excise dans l'épaisseur de celui-ci un lambeau en forme de coin dont le sommet est tourné vers l'œil, et dont la base étalée présente presque l'étendue de la surface externe du tarse. La partie correspondante de la peau est en même temps enlevée, et il compte sur le travail cicatriciel pour

1. *Mackensie forth Edition*, p. 225.
2. *Essay on the entropion, London*, 1806.
3. *Lectures on the operative surjery of the eye, London*, 1823, p. 31.
4. *Aufangsgründe der Wundarzneikunst, Gottingen*, 1799.
5. *Zeis Handbuch der plastichen Chirurgie*, 1858, p. 391.
6. *Berliner Klin. Wochenschrift*, n° 24, 1873.
7. *Ophthalm. Hosp. Rep.*, n° 3, p. 121 et *Ann. d'Ocul.*, t. LXX, p. 212.

opérer le mouvement de bascule qu'il veut obtenir dans la partie du tarse correspondante au bord libre.

Procédé de M. Snellen.

De son côté, M. *Snellen* a fait subir à l'opération de M. *Streatfeild* d'importants changements. Le seul reproche qu'on peut adresser à son procédé fort ingénieux est d'offrir une exécution bien trop compliquée pour être fréquemment pratiqué dans des cliniques où, comme ici, on se trouve dans l'obligation d'être très avare du temps.

La paupière supérieure doit d'abord être saisie dans une

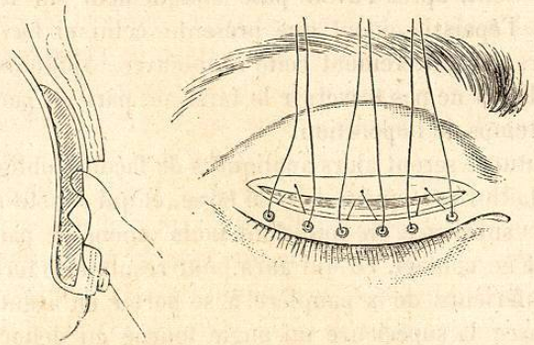

Fig. 47.

pince analogue à celle de *Desmarres*, mais beaucoup plus large (pince de *Snellen*). Celle-ci, ayant franchi difficilement l'ouverture palpébrale, aura pour effet de tendre très exactement toute l'étendue de la paupière.

On pratique ensuite, à 3 millimètres du bord libre de la paupière et parallèlement à ce bord, une incision occupant toute la longueur de la paupière, mais n'intéressant que la peau. On favorise la rétraction de la peau, qui constitue la lèvre supérieure de la plaie, par une dissection ayant pour effet de mettre à nu les fibres de l'orbiculaire. Longeant exactement la lèvre inférieure de la plaie, on procède alors à l'excision d'une bandelette de l'orbiculaire d'une largeur de 2 millimètres environ. Le tarse se trouve ainsi à découvert

sur une surface correspondante à l'étendue de la partie de l'orbiculaire excisée.

Dans cette portion même du tarse, on pratiquera une perte de substance en forme de coin, ayant son arête tranchante tournée vers les parties profondes; une partie du tarse représentant un prisme triangulaire doit ainsi être enlevée dans toute la longueur de la paupière. Cette excision sera exécutée à l'aide d'un couteau à cataracte triangulaire (couteau de *Beer*), auquel on imprimera de petits mouvements de va-et-vient, après l'avoir posé obliquement sur le tarse dénudé, l'épaississement que présente celui-ci facilitant, d'ailleurs, singulièrement cette manœuvre. Ajoutons qu'il faut veiller à ne pas traverser le tarse de part en part pendant ce temps de l'opération.

Des sutures seront alors appliquées de façon à obliger les deux entailles pratiquées dans le tarse, et qui constituent la perte de substance en coin dont nous venons de parler, à se mettre en contact, ce qui aura pour résultat de forcer la partie inférieure de la paupière à se porter en avant pour former avec la supérieure un angle tourné en dehors. On procède pour chacune des sutures, qui doivent être au nombre de trois, de la manière suivante : un fil ayant été muni de deux aiguilles (une à chaque extrémité), on fait pénétrer l'une d'elles à 1 millimètre au-dessus de la perte de substance du tarse; cette aiguille, qui entre dans une partie intacte du tarse, doit sortir au bord supérieur même de la plaie qu'on y a pratiquée. Chacune des aiguilles est ensuite dirigée vers la partie inférieure de l'excision tarsienne et glissée sous la petite bandelette de peau qui a été laissée intacte au voisinage du bord palpébral, de manière à sortir un peu au-dessus de la ligne des cils. Les points de sortie des deux aiguilles devront être distants de 4 millimètres environ, et l'on évitera soigneusement d'aller jusqu'à la base même des cils, pour n'avoir pas à redouter une déviation ultérieure de ceux-ci (voy. fig. 47).

Les deux autres sutures ayant été appliquées de la même façon, en veillant à ce que les six points de sortie des fils près du bord palpébral se trouvent tous également espacés de 4 millimètres, on passe une perle dans chaque fil avant de serrer chacune des sutures. Pour obtenir une traction plus régulière lors de la fermeture des sutures, on peut faire usage d'une pince, dont les branches fermées sont appliquées sur les perles pendant que les deux fils glissent entre les branches lorsque l'on tire doucement sur les deux extrémités de la suture. Les deux bords de la plaie du tarse ayant été amenés en contact par la traction exercée sur la suture, on fait un nœud simple, en passant les fils plusieurs fois l'un dans l'autre, et on ramène ceux-ci sur le front où on les fixe avec du diachylon.

Ces sutures seront enlevées au bout de trois jours. Comme on a pu le remarquer, elles n'exercent directement aucune action sur la lèvre supérieure de la plaie cutanée; c'est qu'en effet il n'est nullement nécessaire d'agir sur elle : car les lèvres de cette plaie se rapprochent d'elles-mêmes au moment où l'on ferme les sutures. Il est utile de faire usage de perles qui ont pour effet d'empêcher les sutures de couper la peau.

Bien souvent on évitera de pratiquer une opération aussi compliquée, en exécutant le procédé de *Pagenstecher* combiné à la tarsotomie longitudinale, ou le nôtre.

Procédé de M. Berlin.

Un procédé dont on a beaucoup vanté les avantages est celui de M. *B. Berlin*[1]. Plus radical que celui de M. *Streatfeild*, auquel il ressemble du reste, il a évidemment pour lui d'être d'une très grande simplicité : car les plaies tarsienne et cutanée sont abandonnées à la cicatrisation spontanée; mais les traces qu'il laisse sont aussi en rapport avec cette grande facilité d'exécution. Voici comment on procède :

1. *Archiv.*, t. XVIII, 2, p. 91.

Après avoir fixé la paupière supérieure dans une pince de Desmarres, on incise la paupière dans toute son étendue jusqu'à la conjonctive, en se tenant à une distance de 3 à 5 millimètres du bord palpébral. Les lèvres de la plaie étant écartées à l'aide de pinces, on excise dans le point qui correspond au maximum de courbure du tarse malade, et après avoir renversé le tissu musculaire, une étendue de 2 à 3 millimètres du tarse et de la muqueuse, en allant d'un angle de la plaie à l'autre. S'il s'agissait d'un distichiasis partiel, on ferait la section de telle façon qu'elle dépasse de chaque côté l'étendue occupée par les cils déviés. De simples compresses froides destinées à arrêter le sang s'écoulant de la plaie, qui est laissée dépourvue de toute suture, représentent l'unique pansement que l'on applique après cette opération. Celle-ci offre certainement une grande simplicité ; mais elle doit nécessairement laisser subsister des craintes relativement à la persistance de cicatrices du côté de la conjonctive.

Deux autres méthodes, présentant également une incontestable efficacité lorsqu'il s'agit de remédier à un ectropion, sont celles de M. *Warlomont* et de M. *Lebrun*.

Procédé de M. Warlomont.

Voici d'après M. *Warlomont*[1] la description de son procédé : la paupière ayant été préalablement fixée et tendue à l'aide du blépharospathe-éventail, une incision n'intéressant que la peau est faite parallèlement au bord ciliaire et à une distance de ce bord de 2 à 3 millimètres ; puis la partie de peau comprise entre cette incision et l'anneau compresseur est soigneusement disséquée, de façon à mettre à nu tout le muscle orbiculaire jusqu'au bord supérieur du cartilage tarse. On procède ensuite au dédoublement de la paupière, qui se pratique à l'aide d'un bistouri à deux tranchants, que l'on introduit en arrière de la lèvre inférieure de la plaie déjà pratiquée pour le faire sortir, en longeant le cartilage tarse, dans le bord ciliaire, immédiatement en arrière de la rangée des cils déviés ou surnuméraires.

1. *Annales d'oculistique*, t. LXXI, p. 221.

Il s'agit alors de fixer le bord supérieur de la bandelette ciliaire décollée au niveau de la partie supérieure du cartilage tarse. A cet effet, le lambeau cutané étant relevé par l'aide, on excise quelques fibres du muscle orbiculaire au niveau du bord tarsal supérieur, qui se trouve ainsi dénudé. Il ne reste plus qu'à placer les sutures qui doivent être au nombre de quatre. Chacune d'elles traverse d'abord de dehors en dedans le bord supérieur de la bande détachée, puis un petit faisceau de tissu fibreux sus-tarsal ou même une parcelle du cartilage lui-même. Les quatre fils sont ensuite liés.

Procédé de M. Lebrun.

Quant au procédé qu'exécute M. *Lebrun*, M. *Warlomont* en donne le résumé suivant :

« Le blépharospathe étant placé on fait, dans la surface cutanée, parallèlement au bord ciliaire et à 1 ou 2 millimètres en arrière ou au-dessus du point d'implantation des cils, une incision plus ou moins étendue, suivant la longueur de la bordure à redresser. On dissèque le lambeau supérieur, au moins jusqu'au niveau du bord supérieur, ou postérieur si l'on veut, du cartilage. Cela fait, on introduit successivement, à travers la lèvre ciliaire, trois, quatre ou cinq aiguilles, armées de fils solides, qu'on fait cheminer sous le tissu conjonctif et sous le muscle orbiculaire, en rasant du plus près possible la face antérieure du cartilage, jusqu'à ce que leur pointe sorte au bord supérieur de ce dernier, ou même un peu plus haut, si l'on veut obtenir plus d'effet. Les fils sont alors noués fortement, de façon à étrangler les tissus, et on les laisse en place pendant 6 à 8 jours : car une grande importance est attachée à la production d'un peu de suppuration partant du tissu cicatriciel, afin que celui-ci, se rétractant progressivement, fasse équilibre à la rétraction inodulaire qui est, dans la grande majorité des cas, la cause de la déformation. Si le cartilage

tarse est déformé, on peut en pratiquer l'évidement (*Streatfesld*). Si, d'autre part, on juge que les fibres musculaires contribuent au renversement, on en excise, d'un coup de ciseaux, un lambeau en feuille de myrthe, parallèlement au bord ciliaire et très près de lui. »

Je crois, messieurs, qu'avec les opérations que nous venons de passer en revue, vous aurez tous les éléments nécessaires pour faire dans chaque cas un choix approprié; d'ailleurs vous avez pu constater qu'à cette clinique les opérations de ce genre que l'on pratique sont fort peu variées. Aussi me paraît-il inutile de charger votre mémoire en vous exposant des procédés tels que celui de *de Graefe*, par exemple, dans lequel il voulait combiner l'excision de la peau, la myotomie et la tarsotomie, en donnant à cette excision la forme d'un triangle verticalement situé par rapport au bord palpébral.

On peut dire qu'en ayant recours à de pareils procédés on se crée volontairement des difficultés, et l'on s'expose au danger de voir subsister des traces très apparentes (coloboma) à la suite d'une opération qui peut être exécutée sans qu'il en reste le moindre vestige (comme dans le procédé de *Snellen*, par exemple). Il ne faut pas oublier ici que toutes les incisions longitudinales ne laissent que des cicatrices parfaitement disposées pour être cachées dans les plis des paupières. Espérons que le temps est passé où, en voulant chercher des procédés nouveaux, on n'a souvent réussi qu'à accroître les difficultés, et que nous sommes actuellement arrivés à une époque de simplification, celle-ci portant toujours avec elle le cachet du vrai.

VINGT-TROISIÈME LEÇON

ECTROPION.

De même que nous l'avons établi dans le cas où il s'agissait d'un entropion, pour faire un choix bien approprié de la méthode opératoire à instituer, il faut tout d'abord se préoccuper de la cause qui a déterminé l'affection à laquelle on se propose de remédier. En outre, ce qui prend ici une plus grande importance encore que pour l'inversion des paupières, il sera nécessaire d'adjoindre à ce diagnostic la détermination exacte du changement de forme supporté par la paupière et qui accompagne constamment l'ectropion; enfin on se renseignera également sur le degré de désorganisation qu'a subi le revêtement cutané de la paupière. Cette dernière recherche relative à une perte plus ou moins sensible du côté de la peau portait, dans le cas où l'on avait affaire à un entropion, sur l'existence de cicatrices conjonctivales; mais tandis que le changement d'étendue de la paupière jouait pour ce qui regarde l'entropion un rôle tout à fait secondaire dans le choix opératoire, il en est tout autrement lorsqu'il s'agit d'un ectropion.

Aussi avons-nous ici à bien distinguer entre la forme *musculaire* et la forme *cicatricielle;* et pour cette dernière, deux variétés doivent encore être établies suivant que les cicatrices n'intéressent exclusivement que le derme, ou bien qu'elles ont empiété, après une destruction plus ou moins considérable de la peau, sur la charpente palpébrale (tarse et fascia). Il ressort clairement de ceci que nos moyens chirurgicaux devront nécessairement varier avec les cas qui se présenteront : ils s'adresseront à l'appareil musculaire dans la forme *spasmodique;* lorsqu'il s'agira d'une rétrac-