Trois principaux modes opératoires peuvent donc être appliqués : ce sont les méthodes : *a*) par *glissement*, *b*) par *torsion*, et *c*) par *greffe*. Quel que soit le procédé auquel on ait recours, on peut toujours très avantageusement y adjoindre la tarsorrhaphie dans une étendue variable.

Nous pouvons actuellement simplifier très notablement l'énumération des opérations d'ectropion, en éliminant tout à fait les procédés irrationnels qui avaient pour but le rapetissement de la paupière par l'établissement d'un coloboma dont on réunissait les bords, tels que ceux de *Adams*[1], de *de Walther*[2], de *Jœger* père[3]. Pour en fournir un exemple, qui, il est vrai, n'en est qu'un faible souvenir, nous donnons en note le procédé de *Szymanowski*[4], auquel *de Arlt* paraît reconnaître un certain mérite d'originalité.

Procédé de M. Szymanowski.

1. Practical observations on ectropion or eversion of the eyelids. London, 1812, p. 4.
2. Journal de de Graefe et de de Walther, t. I, et *System der Chirurgie*, t. VI, p. 166, 1828.
3. Thèse de Dreyer, p. 40.
4. Cette méthode opératoire trouve surtout son emploi lorsqu'on se propose de faire porter le relèvement de la paupière sur la commissure externe. On excise près de l'angle externe un triangle cutané, de façon que l'angle aigu près de *a* (fig. 48) soit à peu près situé de 6 à 8 millimètres plus haut que la com-

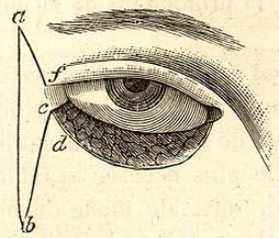

Fig. 48.

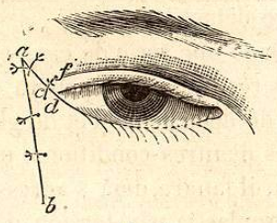

Fig. 49.

missure externe. On dégage alors la paupière en détachant le triangle *bcd*, et on le transporte vers l'angle *a*, après avoir enlevé du bord ciliaire la partie comprise entre *c* et *d*. Une réunion exacte du point *a* vers *c* renverse la conjonctive sur le globe de l'œil et redresse la paupière. La plaie du bord palpébral est ensuite réunie à la partie du triangle *af* et le côté *cb* à *ab* (fig. 49). (Handbuch, *Des opérat. Chirurgic.*, p. 243.)

a) Les procédés par *glissement* peuvent être particulièrement représentés par le dégagement suivant la manière dont M. *Wharton-Jones* l'a recommandé, d'après *Sanson*, et qui

Glissement. Procédé de M. Wharton-Jones.

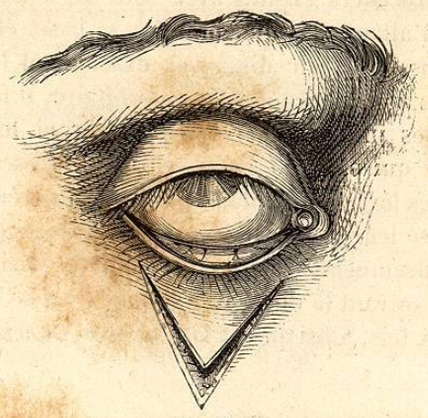
Fig. 50.

consiste à circonscrire la cicatrice dans un lambeau en V (fig. 50) qu'on transforme par le replacement de la paupière

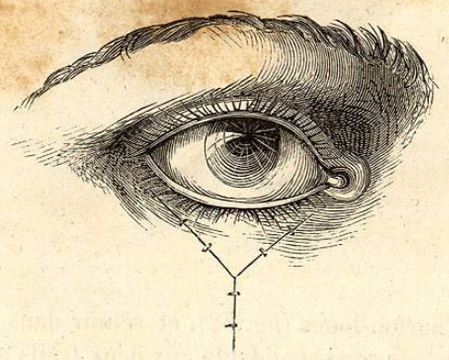
Fig. 51.

et la réunion des lèvres de la plaie en Y (voy. fig. 51). Voici comment on procède à ce dégagement : si l'on a affaire à une cicatrice adhérente à l'os, elle sera circonscrite par

deux incisions s'étendant du voisinage du bord libre de la paupière, et comprenant en grande partie ce bord, jusque sur la joue ou le front, en un point situé au delà de la cicatrice. On procédera ensuite avec soin au détachement du lambeau en allant de son sommet à sa base, et en faisant tout son possible pour disséquer exactement la cicatrice. Lorsque l'on approchera du rebord orbitaire, il faudra détacher par des incisions parallèles à celui-ci toute traînée cicatricielle qui pourrait s'opposer au redressement de la paupière. Les lèvres de la plaie seront ensuite réunies, après avoir favorisé leur rapprochement par un dégagement préalable et suffisamment étendu de la peau du voisinage.

Procédé de M. Alphonse Guérin.

On peut, suivant la disposition et l'étendue de la cicatrice, répéter deux fois, ainsi que l'a fait M. *Alph. Guérin*, la section

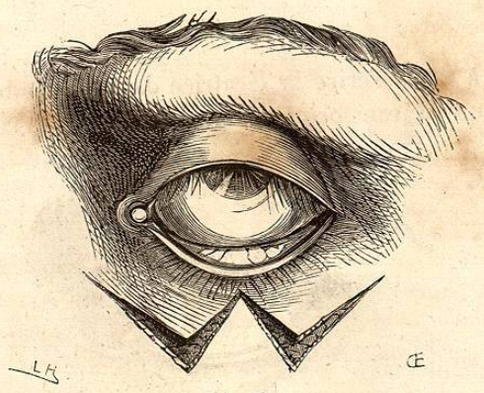

Fig. 52.

en V de Wharton-Jones (fig. 52), et réunir dans le W ainsi formé les bords correspondants aux deux traits moyens qui se rejoignent. Quant aux deux triangles qui persistent au-dessous des portions réunies, on tâche de les combler par un rapprochement de leurs bords. (Voy. fig. 53, empruntée, ainsi que la précédente, à *Abadie*.)

Procédé de de Ammon.

Un autre procédé est celui de *de Ammon*, qui consiste, ainsi que le montrent les figures 54 et 55, à circonscrire dans un ovale la cicatrice, et à réunir la plaie par une suture horizontale ou verticale suivant la forme affectée par la cica-

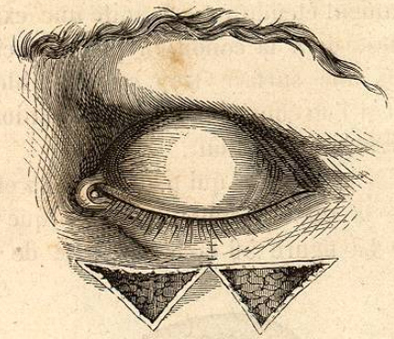

Fig. 53.

trice. Dans le cas où la cicatrice présenterait une largeur plus étendue que la hauteur, l'excision laisserait une plaie ovalaire à grand axe horizontal. Dans les conditions opposées

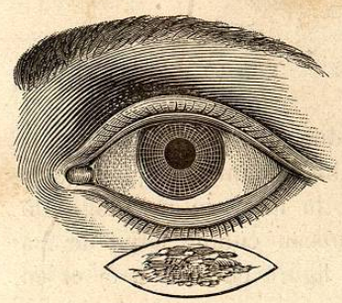

Fig. 54.

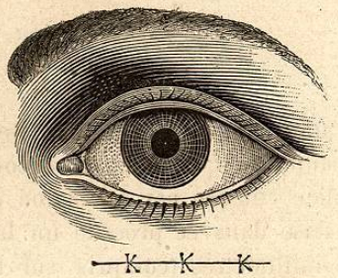

Fig. 55.

l'ovale offrirait une direction plus ou moins voisine de la verticale. Ces incisions faites, la peau sera soigneusement dégagée vers la joue ou vers le front, ainsi que du côté de l'orbite, et pour cela il faudra faire pénétrer le bistouri à

plat et le diriger parallèlement aux incisions demi-circulaires. La cicatrice ayant été très superficiellement avivée, on s'assure que les lèvres de la plaie sont susceptibles de pouvoir glisser au-dessus, et l'on procède à l'application des sutures. On conçoit aisément que l'on n'obtiendra un glissement suffisamment étendu, et par suite une exacte coaptation des parties, qu'à la condition que l'îlot cicatriciel ne présentera pas une surface trop considérable, ce qui est fort important si l'on considère que de la réunion immédiate dépend le succès de l'opération.

Procédé de M. de Arlt.

Un procédé de glissement qui peut être très efficace, lorsqu'on y ajoute la tarsorrhaphie, est celui que M. *de Arlt* recommande. La figure 56 nous dispense de toute expli-

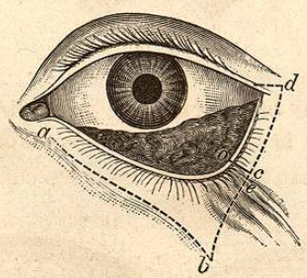

Fig. 56.

cation : *cd* est dans une étendue équivalente réuni à la paupière supérieure, et on comble autant que possible la plaie cutanée par attraction de la peau du voisinage. On excise dans ce procédé un lambeau cutané large de 2 à 3 millimètres (compris sur la figure entre *d* et *c*) et on réunit les angles *d*, *c*.

Les procédés par *glissement* ne comprennent pas seulement les méthodes dans lesquelles on exécute une simple attraction de la peau avoisinante, mais aussi celles où l'on s'efforce de former des lambeaux qu'on rapproche pour les suturer. A cet égard un procédé type est celui de *Diffenbach*.

Procédé de Diffenbach.

Voici en quoi il consiste : La cicatrice adhérente à l'os est comprise dans une section triangulaire (fig. 57) ayant sa base tournée vers la paupière, et dont les côtés mesurent de 1 à 2 pouces ; puis on l'extirpe en totalité. On prolonge ensuite des deux côtés la section qui représente la base du triangle. On s'efforce de dégager les lambeaux latéraux, pour en faciliter le glissement et la coaptation, et l'on achève cette dernière au moyen de la suture entortillée pour la

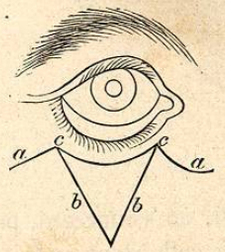

Fig. 57.

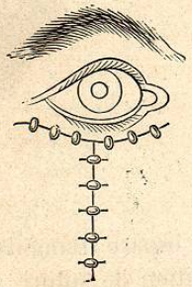

Fig. 58.

portion verticale de la plaie, et de ligatures simples pour sa portion horizontale (voy. fig. 58). Grâce à ce mode opératoire, on peut pratiquer l'ablation de cicatrices placées au-dessus, au-dessous ou en dehors de l'ouverture palpébrale.

Ajoutons que M. *Richet* a très avantageusement combiné la tarsorrhaphie à cette méthode de dégagement de la paupière. Il procède de la façon suivante :

Procédé de M. Richet.

A deux millimètres environ au-dessous du bord ciliaire (paupière inférieure) et parallèlement à celui-ci, on fait tout d'abord une incision, et la tarsorrhaphie est aussitôt pratiquée dans le but de remonter le bord ciliaire devenu libre. Une nouvelle incision située au-dessous de la première à une distance de 1 centimètre, délimite en bas un pont que l'on dissèque, la partie moyenne de celui-ci devant être excisée si elle présente une longueur exagérée ou qu'elle se montre amincie par suite d'adhérences très accusées. On réunit

alors, par une ou deux sutures, la partie supérieure de ce pont à la bride palpébrale que l'on a eu soin de dégager. Le relèvement du pont ayant eu pour effet de laisser au-dessous de

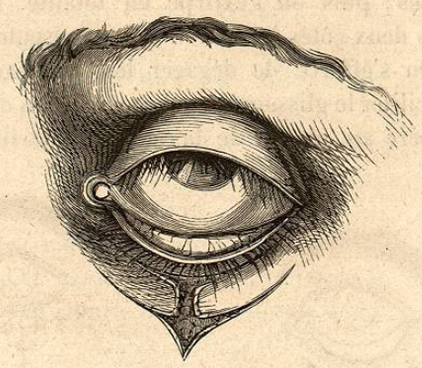

Fig. 59.

lui un espace triangulaire (fig. 59), on s'efforcera, par une disposition de suture semblable à celle dont on fait usage pour l'Y du procédé *Sanson-Warthon-Jones*, de combler cet

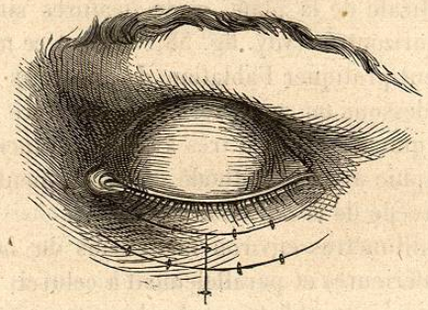

Fig. 60.

espace et d'obtenir en même temps un point d'appui pour le pont qui a été relevé (voy. fig. 60).

Torsion. *b*) Les procédés par torsion nécessitent en général la formation de lambeaux d'une étendue bien plus considérable. Lorsque la cicatrice siège surtout sur le bord des paupières,

là où la carie du rebord inféro-externe soude si souvent la paupière renversée, on peut recourir à un mode de torsion du lambeau que M. *Richet* a indiqué, et dont les figu- Procédé de M. Richet.

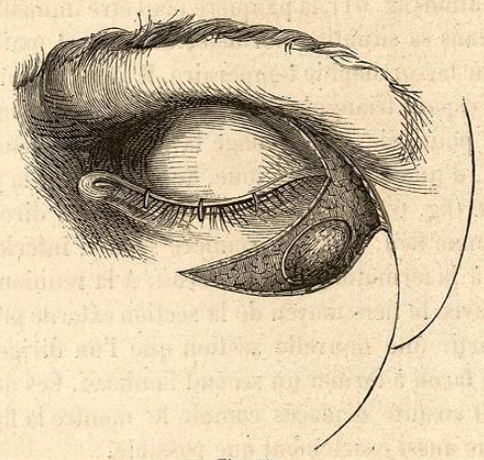

Fig. 61.

res 61 et 62, empruntées à *Abadie*, rendent parfaitement compte, en sorte qu'une description est presque inutile.

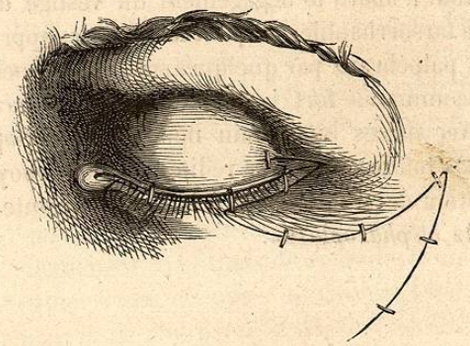

Fig. 62.

La cicatrice doit être circonscrite par trois sections courbes : la première, située au-dessous de la cicatrice, suit le rebord orbitaire; la seconde, qui s'étend au-dessus de la

cicatrice, occupe la paupière ; quant à la troisième, elle réunit les extrémités externes des deux premières sections. La cicatrice étant enveloppée dans un triangle de peau dont on pratique l'ablation (fig. 61), la paupière peut être immédiatement replacée dans sa situation normale, où elle est maintenue à l'aide d'une tarsorrhaphie temporaire. Il s'agit maintenant de combler l'espace triangulaire laissé par le relèvement de la paupière; pour cela, on prolonge la troisième section située en dehors, d'un côté vers la joue, de l'autre vers la paupière supérieure (fig. 62). Le prolongement dans la direction de la joue donne lieu, avec la première section inférieure à la cicatrice, à la formation d'un lambeau. A la réunion du tiers inférieur avec le tiers moyen de la section externe prolongée, on fait partir une nouvelle section que l'on dirige vers la tempe, de façon à former un second lambeau. Ces deux lambeaux sont ensuite déplacés comme le montre la figure 62, puis réunis aussi exactement que possible.

D'ailleurs un nombre assez notable de ces procédés trouvera mieux sa place dans les procédés de blépharoplastie.

Greffe. *c*) Les opérations d'ectropion au moyen de la *greffe* impliquent tout d'abord le dégagement du vestige de la paupière et la tarsorrhaphie. On peut faciliter le rapprochement des bords palpébraux par quelques sutures de Snellen, ainsi que l'a recommandé fort judicieusement M. *Fieuzal*, qui a exécuté avec succès un certain nombre de ces opérations. Pour ne pas tomber dans des redites, nous renvoyons pour la description de ces procédés à la leçon suivante, dont le sujet est la *blépharoplastie*.

VINGT-QUATRIÈME LEÇON

BLÉPHAROPLASTIE

Si je n'avais pris à tâche de rendre ce cours aussi complet que possible, je ne vous fatiguerais pas, Messieurs, par l'énumération de nombreux procédés de restauration des paupières qui, pour la plupart, n'ont été exécutés que dans une quantité excessivement restreinte de cas, et dont la mise en pratique, d'ailleurs, sort tout à fait du cadre des opérations exécutées par le médecin praticien. Combien de spécialistes n'ont même jamais fait de blépharoplastie, bien que les manuels réservent à cette opération une place d'une importance tout à fait exagérée.

Du reste, on ne doit songer à restaurer une paupière détruite qu'à deux conditions bien déterminées qui en imposent l'urgence : d'abord, s'il y a manque de protection suffisante pour l'œil, celui-ci devenant le siège d'une inflammation gênante et menaçante pour la fonction; en second lieu, lorsque, sur un *jeune sujet*, il s'agit d'une difformité choquante, capable de lui porter préjudice dans la suite. Dans le premier cas, il est évident que la blépharoplastie est absolument réclamée ; dans le second, on ne devra pas oublier que nous ne pouvons que pallier la défiguration, mais non y remédier véritablement : car, même dans les meilleures conditions de réussite, nous n'arrivons qu'à substituer à une paupière entièrement détruite un pli cutané dépourvu de charpente et dégarni de cils.

Il est incontestable qu'on a accompli un véritable progrès le jour où on a appliqué la greffe dermique à la chirurgie oculaire, et où on a pu, ainsi que je l'ai conseillé, remplacer les opérations autoplastiques par la tarsorrhaphie jointe à