cicatrice, occupe la paupière ; quant à la troisième, elle réunit les extrémités externes des deux premières sections. La cicatrice étant enveloppée dans un triangle de peau dont on pratique l'ablation (fig. 61), la paupière peut être immédiatement replacée dans sa situation normale, où elle est maintenue à l'aide d'une tarsorrhaphie temporaire. Il s'agit maintenant de combler l'espace triangulaire laissé par le relèvement de la paupière; pour cela, on prolonge la troisième section située en dehors, d'un côté vers la joue, de l'autre vers la paupière supérieure (fig. 62). Le prolongement dans la direction de la joue donne lieu, avec la première section inférieure à la cicatrice, à la formation d'un lambeau. A la réunion du tiers inférieur avec le tiers moyen de la section externe prolongée, on fait partir une nouvelle section que l'on dirige vers la tempe, de façon à former un second lambeau. Ces deux lambeaux sont ensuite déplacés comme le montre la figure 62, puis réunis aussi exactement que possible.

D'ailleurs un nombre assez notable de ces procédés trouvera mieux sa place dans les procédés de blépharoplastie.

Greffe. *c*) Les opérations d'ectropion au moyen de la *greffe* impliquent tout d'abord le dégagement du vestige de la paupière et la tarsorrhaphie. On peut faciliter le rapprochement des bords palpébraux par quelques sutures de Snellen, ainsi que l'a recommandé fort judicieusement M. *Fieuzal*, qui a exécuté avec succès un certain nombre de ces opérations. Pour ne pas tomber dans des redites, nous renvoyons pour la description de ces procédés à la leçon suivante, dont le sujet est la *blépharoplastie*.

VINGT-QUATRIÈME LEÇON

BLÉPHAROPLASTIE

Si je n'avais pris à tâche de rendre ce cours aussi complet que possible, je ne vous fatiguerais pas, Messieurs, par l'énumération de nombreux procédés de restauration des paupières qui, pour la plupart, n'ont été exécutés que dans une quantité excessivement restreinte de cas, et dont la mise en pratique, d'ailleurs, sort tout à fait du cadre des opérations exécutées par le médecin praticien. Combien de spécialistes n'ont même jamais fait de blépharoplastie, bien que les manuels réservent à cette opération une place d'une importance tout à fait exagérée.

Du reste, on ne doit songer à restaurer une paupière détruite qu'à deux conditions bien déterminées qui en imposent l'urgence : d'abord, s'il y a manque de protection suffisante pour l'œil, celui-ci devenant le siège d'une inflammation gênante et menaçante pour la fonction; en second lieu, lorsque, sur un *jeune sujet*, il s'agit d'une difformité choquante, capable de lui porter préjudice dans la suite. Dans le premier cas, il est évident que la blépharoplastie est absolument réclamée ; dans le second, on ne devra pas oublier que nous ne pouvons que pallier la défiguration, mais non y remédier véritablement : car, même dans les meilleures conditions de réussite, nous n'arrivons qu'à substituer à une paupière entièrement détruite un pli cutané dépourvu de charpente et dégarni de cils.

Il est incontestable qu'on a accompli un véritable progrès le jour où on a appliqué la greffe dermique à la chirurgie oculaire, et où on a pu, ainsi que je l'ai conseillé, remplacer les opérations autoplastiques par la tarsorrhaphie jointe à

la greffe. Dès ce moment on n'a plus été exposé à ce très sérieux mécompte de laisser, à la suite d'une blépharoplastie manquée, le malade plus défiguré qu'il ne l'était auparavant. J'ai eu plusieurs fois occasion de vous montrer des sujets chez lesquels de pareilles tentatives n'avaient abouti qu'à l'établissement, en guise de paupière, d'un bourrelet de peau œdématiée et difforme; encore pour acquérir ce simulacre de paupière les opérés avaient-ils dû se résigner à porter de vastes cicatrices longeant le front ou les tempes.

Historique. La restauration des paupières est une opération qui ne remonte qu'à un demi-siècle à peine, à l'époque ou *Dzondi*[1] restaura partiellement avec un lambeau de peau empruntée à la joue la paupière inférieure. Une semblable opération paraît avoir déjà été exécutée dix ans auparavant par *de Graefe* père[2]; mais il n'en donna toutefois la description qu'après que *Dzondi* eut fait connaître son procédé. De pareilles restaurations furent aussi exécutées par *Fricke*[3] et *Jünken*[4], mais il ne s'agissait que de remplacer partiellement une paupière; tandis que la restauration complète de la paupière fut seulement pratiquée par *Diffenbach*[5] en 1835. Ceux qui, en France, ont particulièrement cultivé ce genre d'opérations sont *Serre*[6] et *Denonvilliers*[7].

Après que M. *Lawson*[8] se fut servi de la greffe pour guérir un ectropion, en recouvrant le quatrième jour, dans le point où il avait détaché le tissu cicatriciel, la surface granuleuse de la plaie avec deux lambeaux cutanés de un centimètre et demi, je fis deux années plus tard la proposition

1. *Hufeland's Journal Novemberheft*, 1815, p. 99.
2. *Rhinoplastie*, etc., 1818, p. 15, et *Journal* de de Graefe et de Walther t. II, p. 8.
3. *Bildung neuer Augenlider, Blepharoplastie*, Hamburg, n° 8, 1828.
4. *Die Lehre von den Augenoperationen*, Berlin, 1829, p. 296.
5. *Casper's Wochenschrift*, N. I, 1835. p. 8.
6. *Traité sur l'Art de restaurer les difformités de la face*, selon la méthode par déplacement ou méthode française, Montpellier, in-8, p. 470, 4 planches, 1842.
7. *Blépharoplastie, Gazette Hebdom.*, n° 24, 1856.
8. *Lancet*, 19 novembre 1870.

de substituer à toute opération de blépharoplastie la tarsorrhaphie et la greffe, que je conseillai d'abord de faire médiate, mais que je remplaçai ensuite par la greffe immédiate, afin de me réserver la possibilité, en cas d'insuccès de la greffe sur surface cruente, d'appliquer la greffe médiate sur les parties bourgeonnantes de la plaie[1].

Méthodes de blépharoplastie. Nous aurons à nous occuper de trois principaux modes de blépharoplastie, ce sont les méthodes suivantes : 1° par *glissement;* 2° par *torsion* des lambeaux; 3° par *greffe* dermique. Mais que l'on ait recours à l'un ou l'autre de ces procédés, il faudra se poser comme règles immuables, auxquelles on ne devra déroger dans aucune circonstance : *a*) de ménager le plus possible ce qui reste de l'ancien bord palpébral et de la paupière en général ; *b*) de conserver soigneusement la conjonctive, de façon à en garnir les parties qui serviront pour la restauration ; *c*) de faciliter autant qu'on le peut par la tarsorrhaphie et par l'emploi de sutures de *Snellen* (*Fieuzal*) la position et le maintien des parties restaurées. On verra d'ailleurs tout à l'heure que la conservation de la totalité du bord palpébral subsistant encore et la tarsorrhaphie font partie intégrante de la troisième méthode de blépharoplastie, celle obtenue par la greffe.

Méthode par glissement. 1° La *méthode par glissement* doit évidemment, comme étant plus aisée dans son exécution et constituant du reste un moyen moins forcé, avoir le pas sur le procédé par torsion. Elle trouvera donc surtout son application, lorsqu'il n'y a pas lieu de demander beaucoup à un pareil déplacement, c'est-à-dire quand une restauration partielle de la paupière est seulement réclamée, ainsi qu'on le voit fréquemment encore après l'ablation de cancroïdes.

Procédé de de Arlt. Que l'on ait à restaurer la moitié interne ou la moitié externe de la paupière inférieure, on aura bien soin de ménager exactement le bord intact qui servira comme point

1. *De la greffe dermique en chir. oculaire. Ann. d'ocul.*, t. LXVIII. p. 62.

d'attache principal au lambeau qu'on a détaché (*Billroth*), ainsi que dans le procédé qui suit emprunté à *de Arlt*[1] ; après avoir enlevé (fig. 63) dans le triangle *abc* toutes les parties malades, en ayant soin de les circonscrire par des sections incurvées, on taille de la même manière le lambeau quadrangulaire *bedf*. L'angle *e* de ce lambeau trouve dans le ligament interne très résistant *a* un support d'une parfaite solidité, tandis que la pointe *d* de ce même lambeau est très

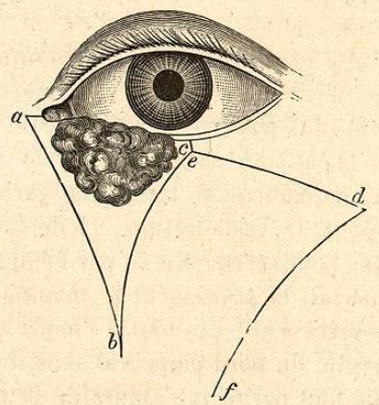

Fig. 63.

exactement ajustée dans la *crête* qu'on a taillée, suivant *Billroth*, en *c* aux dépens du bord palpébral. On fermera le mieux possible par attraction le triangle que laisse le déplacement de la peau ; en outre on aura soin de combler la lacune susceptible de persister ou d'apparaître après l'enlèvement des sutures, en s'aidant de la greffe, et de soutenir au besoin le lambeau déplacé pour la restauration au moyen d'une tarsorrhaphie partielle et interne.

Procédé de Knapp.

M. *Knapp*[2] a utilisé (voy. fig. 64 et 65) la méthode de glissement de *Serre* dans un cas où il s'agissait d'une abla-

1. *Loc. cit.*, p. 476.
2. *Archiv.*, t. XIII, 1, p. 183.

tion de cancroïde du grand angle. Toutefois, tandis que *Serre* amenait par glissement les lambeaux au-dessous du bord palpébral conservé, *Knapp* comprit dans ce mouvement de glissement une partie du bord libre de la paupière après

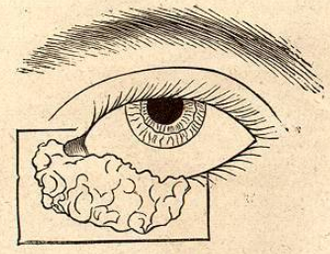

Fig. 64.

avoir prolongé la fente palpébrale. Les figures ci-jointes rendent suffisamment compte de cette façon de procéder. On se dispense d'appliquer des sutures conjonctivales. Malgré le tiraillement très accusé qui résulte de la réunion des

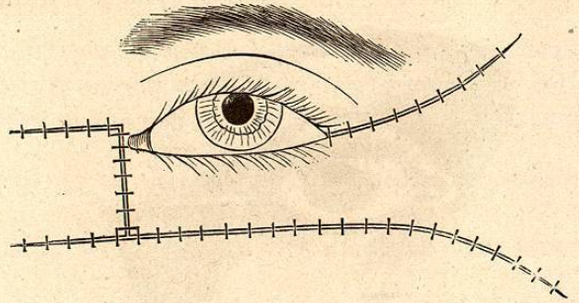

Fig. 65.

lambeaux, on peut obtenir, en s'aidant du bandeau compressif, un résultat très satisfaisant.

Le dessin montre déjà combien il faut donner d'extension aux sections destinées à permettre le glissement du lambeau ; mais quiconque a pratiqué cette méthode saura quelle

traction ont aussi à subir les sutures qui opèrent la réunion verticale des deux lambeaux attirés.

Procédé de Diffenbach.

S'agit-il de restaurer une paupière entière en appliquant

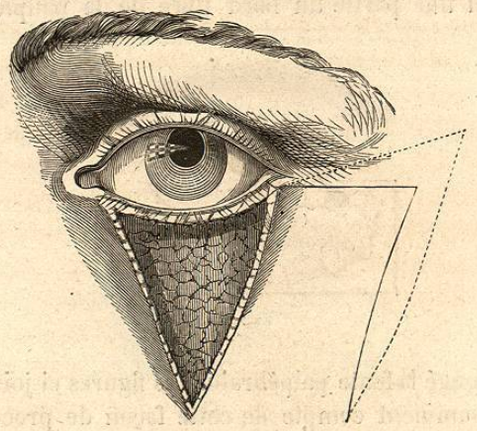

Fig. 66.

la méthode par glissement : alors on utilisera de préférence le procédé indiqué par *Diffenbach*, en ayant soin d'allonger

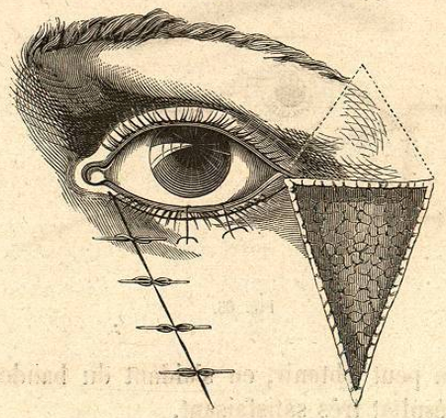

Fig. 67.

les lambeaux que l'on attire et d'incurver les sections destinées à les détacher, comme l'indiquent d'ailleurs les traits

pointillés dans les dessins 66 et 67 (empruntés à *Abadie*), pour l'intelligence desquels il n'est nécessaire du reste d'aucune description[1].

Procédé de Burow.

Afin de faciliter le glissement d'un lambeau aussi étendu, *Burow*[2] a imaginé une méthode qui pèche par ce défaut capital, qu'elle force à enlever une étendue assez considérable

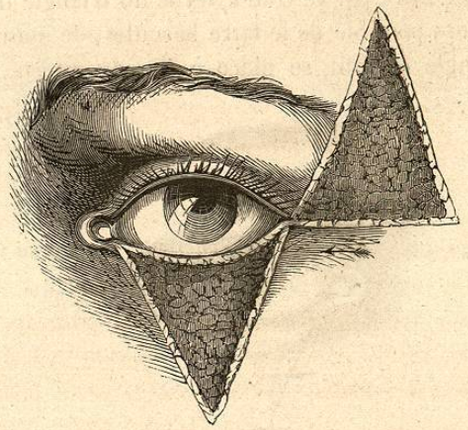

Fig. 70.

de peau, alors qu'en général il est indiqué de se montrer très avare de la peau qui subsiste encore dans les cas de destruction cicatricielle. Voici en quoi consiste cette méthode :

Il excise, à la manière de *Diffenbach*, toute la partie ma-

1. L'inclinaison des sections dans le procédé de Diffenbach, décrit par

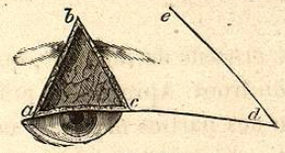

Fig. 68.

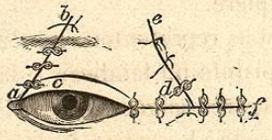

Fig. 69.

M. *Szymanowsky*, est indiquée par les dessins (fig. 68 et 69) qui se rapportent à la restauration de la paupière supérieure.

2. *Beschreibung einer neuen Transplantations methode*, Berlin, 1856.

lade de la paupière en la circonscrivant dans un lambeau triangulaire (fig. 70). Il prolonge ensuite vers la tempe la base du triangle, cette section prolongée devant devenir la base d'un autre triangle, semblable au premier, à sommet regardant en haut. Après avoir dégagé jusqu'à sa base le lambeau limité d'un côté par la base du triangle supérieur, et de l'autre par le côté externe du triangle inférieur, il lui est alors possible de le faire basculer, de manière à ce que son angle saillant se place à l'angle interne de l'œil

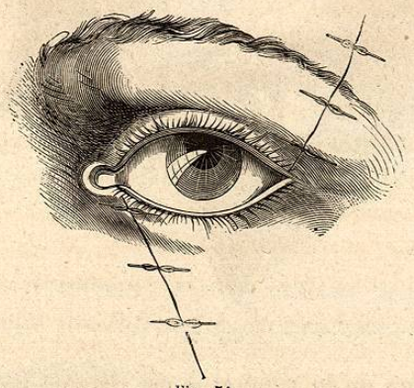

Fig. 71.

(fig. 71). Les deux pertes de substance qui avaient été produites se trouvent ainsi comblées. Pour la paupière supérieure on agirait d'une façon inverse.

Méthode de torsion.

2° Dans la *méthode par torsion*, nous avons aussi à distinguer s'il s'agit d'une restauration *partielle* ou *totale* de la paupière.

Procédé de Blasius.

Nous représentons fig. 72 et 73 le procédé de *Blasius*[1], qui emprunte un lambeau à la peau du front. Après avoir pratiqué très soigneusement l'ablation des parties malades, on procède à la section du lambeau qui a dû être préalablement dessiné, en ayant la précaution de lui donner dans tous les

1. *Berliner med. Zeitschrif*, Maerz, 1842.

sens des dimensions qui excèdent de 2 millimètres celles de la perte de substance. La réunion est ensuite pratiquée. Les bords de la plaie du front doivent aussi être rapprochés autant que possible, comme a eu soin de le faire *Blasius* ;

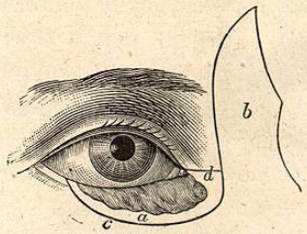

Fig. 72.

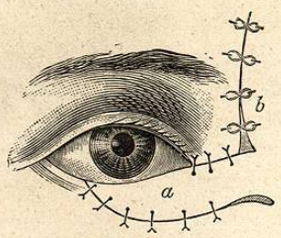

Fig. 73.

autrement on s'exposerait à ce que la rétraction cicatricielle ramenât le lambeau vers sa situation primitive.

Procédé de Denonvilliers

Un procédé qui offre avec le précédent une grande analogie est celui de *Denonvilliers* (fig. 74 et 75). On donnera surtout la préférence à ce dernier, lorsqu'il s'agit de réparer une

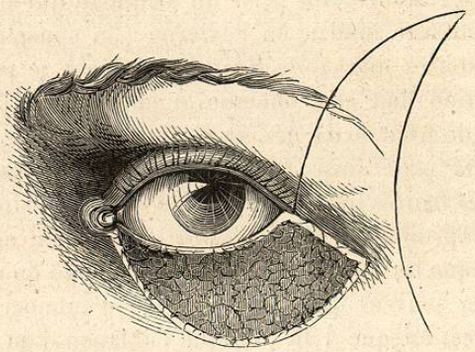

Fig. 74.

perte de substance qui intéresse plus particulièrement le voisinage de la commissure externe. On remarquera que dans ce procédé une largeur beaucoup plus considérable est donnée à la base du lambeau, disposition qui aura pour avantage de

permettre la torsion sans qu'il en résulte un bourrelet trop accusé. On conçoit que le lambeau doit offrir une étendue

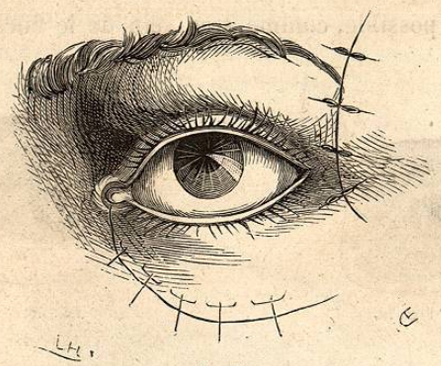

Fig. 75.

sensiblement plus considérable que la perte de substance : aussi ne devrait-on pas à cet égard se laisser guider par la figure.

Procédé de de Hasner.

S'agit-il de restaurer une perte du tégument qui embrasse ou la commissure interne ou l'externe : on s'inspirera des types opératoires dus à *de Hasner*[1]. Suivant le point où la restauration doit être obtenue, il emprunte le lambeau à la région du front ou du nez, et il a soin, dans tous les cas, de réunir la plaie ainsi formée aussi complètement que possible. Les figures qui accompagnent cette description, et que nous empruntons à M. *de Hasner*, présentent au point de vue pratique un incontestable intérêt, attendu qu'il arrive encore assez souvent que l'on soit forcé d'entamer l'angle des paupières, lorsque l'on pratique l'ablation d'un épithéliome de cette région. L'affection siège-t-elle dans le grand angle de l'œil, comme le montre la fig. 76 : on comprend les parties malades entre deux sections curvilignes dépassant le foyer morbide de quelques millimètres. Puis on sectionne

1. *Entwurf einer anat. Begründung, etc.* Prag., 1847.

dans la région du nez un lambeau suffisamment étendu pour recouvrir la perte de substance qui a d'abord été pratiquée. Ce lambeau doit être taillé de telle façon qu'il présente à son extrémité libre une bifurcation propre à figurer la réunion du bord des paupières. Le pont qui sépare le lambeau de la région où il doit être transporté ayant été sectionné, on procède à l'application des sutures. Par suite de la section du pont dont nous venons de parler, on dispose ainsi d'un

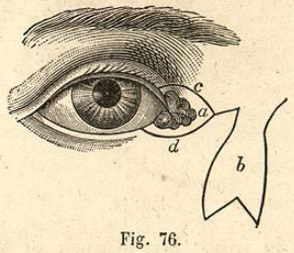

Fig. 76.

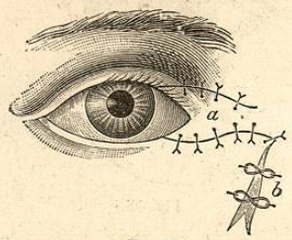

Fig. 77.

autre lambeau qui sera repoussé en bas et en dedans, dans le but de réunir, autant que possible, à l'aide d'une suture entortillée, la plaie qu'on a dû pratiquer pour former le lambeau destiné à la réparation (fig. 77).

La restauration doit-elle porter sur des parties voisines de la commissure externe ? Le procédé sera le même, avec cette différence que l'on empruntera le lambeau réparateur à la région de la tempe. La restauration portant à la fois sur les deux paupières et qu'on pratique en formant, suivant M. *de Hasner*, un lambeau sur le front et sur la joue, est une opération qui ne trouvera que bien rarement son application.

Si l'on se propose de restaurer des paupières presque entièrement détruites, il faudra s'adresser à des procédés qui empruntent simultanément de larges lambeaux à la joue et à la région du sourcil. Les dessins suivants exécutés d'après les tracés de *de Hasner* nous donnent d'ailleurs, relativement à ces opérations (pour la région du grand angle, fig. 78 et 79, pour celle de la commissure externe, fig. 80 et 81), des types qui nous dispensent de toute description (voy. les trai-